This is a digital copy of a book that was preserved for generations on library shelves before it was carefully scanned by Google as part of a project to make the world's books discoverable online.

It has survived long enough for the copyright to expire and the book to enter the public domain. A public domain book is one that was never subject to copyright or whose legal copyright term has expired. Whether a book is in the public domain may vary country to country. Public domain books are our gateways to the past, representing a wealth of history, culture and knowledge that's often difficult to discover.

Marks, notations and other marginalia present in the original volume will appear in this file - a reminder of this book's long journey from the publisher to a library and finally to you.

Usage guidelines

Google is proud to partner with libraries to digitize public domain materials and make them widely accessible. Public domain books belong to the public and we are merely their custodians. Nevertheless, this work is expensive, so in order to keep providing this resource, we have taken steps to prevent abuse by commercial parties, including placing technical restrictions on automated querying.

We also ask that you:

+ *Make non-commercial use of the files* We designed Google Book Search for use by individuals, and we request that you use these files for personal, non-commercial purposes.

+ *Refrain from automated querying* Do not send automated queries of any sort to Google's system: If you are conducting research on machine translation, optical character recognition or other areas where access to a large amount of text is helpful, please contact us. We encourage the use of public domain materials for these purposes and may be able to help.

+ *Maintain attribution* The Google "watermark" you see on each file is essential for informing people about this project and helping them find additional materials through Google Book Search. Please do not remove it.

+ *Keep it legal* Whatever your use, remember that you are responsible for ensuring that what you are doing is legal. Do not assume that just because we believe a book is in the public domain for users in the United States, that the work is also in the public domain for users in other countries. Whether a book is still in copyright varies from country to country, and we can't offer guidance on whether any specific use of any specific book is allowed. Please do not assume that a book's appearance in Google Book Search means it can be used in any manner anywhere in the world. Copyright infringement liability can be quite severe.

About Google Book Search

Google's mission is to organize the world's information and to make it universally accessible and useful. Google Book Search helps readers discover the world's books while helping authors and publishers reach new audiences. You can search through the full text of this book on the web at `http://books.google.com/`

Über dieses Buch

Dies ist ein digitales Exemplar eines Buches, das seit Generationen in den Regalen der Bibliotheken aufbewahrt wurde, bevor es von Google im Rahmen eines Projekts, mit dem die Bücher dieser Welt online verfügbar gemacht werden sollen, sorgfältig gescannt wurde.

Das Buch hat das Urheberrecht überdauert und kann nun öffentlich zugänglich gemacht werden. Ein öffentlich zugängliches Buch ist ein Buch, das niemals Urheberrechten unterlag oder bei dem die Schutzfrist des Urheberrechts abgelaufen ist. Ob ein Buch öffentlich zugänglich ist, kann von Land zu Land unterschiedlich sein. Öffentlich zugängliche Bücher sind unser Tor zur Vergangenheit und stellen ein geschichtliches, kulturelles und wissenschaftliches Vermögen dar, das häufig nur schwierig zu entdecken ist.

Gebrauchsspuren, Anmerkungen und andere Randbemerkungen, die im Originalband enthalten sind, finden sich auch in dieser Datei – eine Erinnerung an die lange Reise, die das Buch vom Verleger zu einer Bibliothek und weiter zu Ihnen hinter sich gebracht hat.

Nutzungsrichtlinien

Google ist stolz, mit Bibliotheken in partnerschaftlicher Zusammenarbeit öffentlich zugängliches Material zu digitalisieren und einer breiten Masse zugänglich zu machen. Öffentlich zugängliche Bücher gehören der Öffentlichkeit, und wir sind nur ihre Hüter. Nichtsdestotrotz ist diese Arbeit kostspielig. Um diese Ressource weiterhin zur Verfügung stellen zu können, haben wir Schritte unternommen, um den Missbrauch durch kommerzielle Parteien zu verhindern. Dazu gehören technische Einschränkungen für automatisierte Abfragen.

Wir bitten Sie um Einhaltung folgender Richtlinien:

+ *Nutzung der Dateien zu nichtkommerziellen Zwecken* Wir haben Google Buchsuche für Endanwender konzipiert und möchten, dass Sie diese Dateien nur für persönliche, nichtkommerzielle Zwecke verwenden.

+ *Keine automatisierten Abfragen* Senden Sie keine automatisierten Abfragen irgendwelcher Art an das Google-System. Wenn Sie Recherchen über maschinelle Übersetzung, optische Zeichenerkennung oder andere Bereiche durchführen, in denen der Zugang zu Text in großen Mengen nützlich ist, wenden Sie sich bitte an uns. Wir fördern die Nutzung des öffentlich zugänglichen Materials für diese Zwecke und können Ihnen unter Umständen helfen.

+ *Beibehaltung von Google-Markenelementen* Das "Wasserzeichen" von Google, das Sie in jeder Datei finden, ist wichtig zur Information über dieses Projekt und hilft den Anwendern weiteres Material über Google Buchsuche zu finden. Bitte entfernen Sie das Wasserzeichen nicht.

+ *Bewegen Sie sich innerhalb der Legalität* Unabhängig von Ihrem Verwendungszweck müssen Sie sich Ihrer Verantwortung bewusst sein, sicherzustellen, dass Ihre Nutzung legal ist. Gehen Sie nicht davon aus, dass ein Buch, das nach unserem Dafürhalten für Nutzer in den USA öffentlich zugänglich ist, auch für Nutzer in anderen Ländern öffentlich zugänglich ist. Ob ein Buch noch dem Urheberrecht unterliegt, ist von Land zu Land verschieden. Wir können keine Beratung leisten, ob eine bestimmte Nutzung eines bestimmten Buches gesetzlich zulässig ist. Gehen Sie nicht davon aus, dass das Erscheinen eines Buchs in Google Buchsuche bedeutet, dass es in jeder Form und überall auf der Welt verwendet werden kann. Eine Urheberrechtsverletzung kann schwerwiegende Folgen haben.

Über Google Buchsuche

Das Ziel von Google besteht darin, die weltweiten Informationen zu organisieren und allgemein nutzbar und zugänglich zu machen. Google Buchsuche hilft Lesern dabei, die Bücher dieser Welt zu entdecken, und unterstützt Autoren und Verleger dabei, neue Zielgruppen zu erreichen. Den gesamten Buchtext können Sie im Internet unter `http://books.google.com` durchsuchen.

ATLAS

DER

TOPOGRAPHISCHEN ANATOMIE

DES

MENSCHEN

FÜR STUDIERENDE UND ÄRZTE

VON

Dr. KARL von BARDELEBEN UND **PROF. Dr. HEINRICH HAECKEL**
PROFESSOR AN DER UNIVERSITÄT JENA
DIREKTOR AM STÄDTISCHEN KRANKENHAUSE IN STETTIN

DRITTE VÖLLIG UMGEARBEITETE UND VERMEHRTE AUFLAGE

ACHTES BIS ZEHNTES TAUSEND

ENTHALTEND 204 GRÖSSTENTEILS MEHRFARBIGE HOLZSCHNITTE, 1 LITHOGR. DOPPELTAFEL UND ERLÄUTERNDEN TEXT

HERAUSGEGEBEN UNTER MITWIRKUNG VON

Dr. FRITZ FROHSE
VOLONTÄRASSISTENT AN DER ANATOMISCHEN ANSTALT IN BERLIN

MIT BEITRÄGEN VON PROF. Dr. **THEODOR ZIEHEN**

JENA
VERLAG VON GUSTAV FISCHER
1904

Uebersetzungsrecht vorbehalten.

Nachbildung verboten.

Vorwort zur dritten Auflage.

Bei Abfassung des Atlas leitete uns der Gedanke, für Aerzte und Studierende ein Werk zu schaffen, das sie in den Stand setzen sollte, sich in Kürze und dabei doch mit ausreichender Genauigkeit über die topographischen Verhältnisse der praktisch wichtigen Körpergegenden zu orientieren.

Der Atlas kann und soll den Unterricht in der topographischen Anatomie nicht ersetzen. Er wird aber ein willkommenes Hilfsmittel dabei sein, er wird später, wenn die unmittelbare Anschauung am Präparate nicht mehr möglich ist, die Erinnerungsbilder auffrischen und besonders dem in der Praxis stehenden Arzte ein wünschenswertes Orientierungswerk sein. Wir suchten die Abbildungen durch unmitttelbare Beifügung der Benennungen, Klarheit der Zeichnung und Hervorheben besonders wichtiger Gebilde durch Farben so einzurichten, daß sie unter Voraussetzung der Kenntnisse der systematischen Anatomie sich selbst erklären sollten. Der beigefügte Text soll demnach nicht eine Figurenerklärung, sondern eine Erläuterung sein und vor allem auch das sagen, was in der Abbildung nicht dargestellt ist. Vieles von den körperlichen Verhältnissen im Raum kann ja überhaupt nicht durch eine Zeichnung wiedergegeben werden, oder es wäre wenigstens eine unverhältnismäßig große Anzahl von Abbildungen dazu erforderlich. Der Text soll ferner die fehlenden Bindeglieder zwischen den einzelnen Figuren bilden und zugleich auf die praktische Bedeutung besonders wichtiger Beziehungen hinweisen.

Durch gemeinsame Arbeit des Anatomen und des Chirurgen waren wir bestrebt, den Atlas zu einem praktisch möglichst brauchbaren Werke zu machen. So haben wir ein besonderes Gewicht gelegt auf die Darstellung von Dingen, welche für den Praktiker von der allergrößten Wichtigkeit sind, in den topographischen Lehrbüchern und Atlanten aber in auffallender Weise vernachlässigt oder überhaupt gar nicht bildlich dargestellt sind, während sie in den neuesten Atlanten der systematischen Anatomie zwar zum Teil recht ausführlich berücksichtigt, aber doch nicht topographisch behandelt werden. Wir meinen die Sehnenscheiden, Schleimbeutel und Lymphdrüsen. Für letztere dürften die übersichtlichen Darstellungen der Hauptgruppen der Lymphdrüsen nebst ihren Bahnen auf Grund der neuesten Forschungen besonders willkommen sein.

Wir haben ferner in hervorragendem Maße die Gegenden berücksichtigt, deren Erkrankungen in jüngster Zeit als Grenzgebiete zwischen innerer Medizin und Chirurgie von ungeahnter Wichtigkeit geworden sind und deshalb topographisch-anatomisch ganz anders als früher Bedeutung gewonnen haben.

Die neue Auflage stellt nicht nur eine gründliche Umarbeitung, sondern auch eine erhebliche Erweiterung der vorigen dar: Die Zahl der Abbildungen ist um 28 vermehrt, ferner sind von den alten 13 durch neue, in vergrößertem Maßstabe gezeichnete ersetzt worden. Die neuen Darstellungen betreffen vornehmlich die oben bezeichneten „Grenzgebiete": der Hirntopographie sind 4, der Otochirurgie 2, dem Sinus cavernosus mit Umgebung 4 neue Abbildungen gewidmet; das Auge, die Schilddrüse, der Oesophagus und der Halssympathicus wurde mit je einer neuen Darstellung bedacht. Für die Chirurgie des Magens und des Pankreas wurden 2, für die Gallenwege, die Nieren, die Blinddarmgegend je eine neue Tafel gegeben. Außerdem wurde die für den hohen Blasenschnitt in Betracht kommende Gegend, der weibliche Damm, die Topographie des Rückens sowie der Gefäße und Nerven des Beckens mit je einer neuen Figur berücksichtigt, die Darstellung der komplizierten Verhältnisse des männlichen Dammes wurde um 4 neue Tafeln bereichert, für die Sehnenscheiden an Hand und Fuß ist Neues hinzugefügt worden. — Herr Prof. ZIEHEN hat den Text seiner sehr dankenswerten Beiträge zur Gehirntopographie nach dem neuesten Stande der Forschung revidiert.

Die Benennungen sind mit ganz geringfügigen Ausnahmen (Os hyoides, cuboides, M. deltoides, Gl. submandibularis, Antebrachium, Fetus, Anulus etc.), diejenigen der neuen anatomischen Nomenklatur (B. N. A.).

Wir haben auch in der neuen Auflage am Holzschnitt festgehalten. Aeußere Formen am lebenden Menschen, an Statuen, Knochen kann man am besten mit Photographie und auf dieser beruhenden mechanischen Verfahren zur Darstellung bringen, — Tiefen aber, Schichten, komplizierte Dinge, Präparate, an denen Einzelheiten zu sehen sind, nicht. Jene Dinge betrachtet man auch mehr wegen der Schönheit, weniger, um daran zu lernen. Ist dies der Zweck, will man die einzelnen Dinge für sich betrachten und ihre gegenseitigen Beziehungen erkennen, will man also nicht zu ästhetischem Genuß, sondern mit Verstandesarbeit sehen, dann muß auch der Verstand, das Gehirn eines Menschen, also damit die von jenem geleitete Hand die Zeichnung gemacht haben. Solange es sich um Reproduktion anatomischer, mikroskopischer und topographischer Präparate handelt, sind Lithographien für feinere und Holzschnitte für gröbere Verhältnisse unübertrefflich, zumal wenn man durch Farben Wichtiges hervorhebt. So erscheint bei dem jetzigen Stande der Technik die Darstellung durch die Hand des Zeichners und die Reproduktion durch den Holzschnitt mit Farben als das höchst Erreichbare. Herr Dr. FRITZ FROHSE hat unter mehrfacher Verwertung eigener Forschungsergebnisse auch für diese Auflage sämtliche neuen Tafeln gezeichnet, und von Herrn TEGETMEYER in Leipzig sind dieselben aufs sorgfältigste in Holz geschnitten worden.

Das benutzte Leichenmaterial stammt aus den anatomischen Instituten in Jena und Berlin und wurde von den Herren MAURER und WALDEYER in liberalster Weise zur Verfügung gestellt.

Dem Herrn Verleger sind wir zu besonderem Danke dafür verpflichtet, daß trotz der sehr beträchtlichen Erweiterung des Atlas bei gleicher Opulenz der Ausstattung, wie sie die früheren Auflagen hatten, der Preis nicht erhöht worden ist.

Im Februar 1904.

Die Verfasser.

Inhalt.

I. Kopf.

Fig. 1. Medianschnitt des Kopfes.
„ 2. Frontalschnitt des Kopfes durch die Orbita.
„ 3. Laterale Fläche des Großhirns: Zentren.
„ 4. Laterale Konvexität des Großhirns: Furchen und Windungen.
„ 5. Medianfläche des Gehirns.
„ 6. Dorsalansicht der Rautengrube.
„ 7. Faserverlauf in der inneren Kapsel.
„ 8. Faserverlauf von der Hirnrinde zum Rückenmark.
„ 9. Faserverlauf in dem Hirnschenkel. Frontalschnitt.
„ 10. Gehirnwindungen und Schädelnähte beim Neugeborenen.
„ 11. Gehirnwindungen und Schädelnähte beim Kinde.
„ 12. Gehirnwindungen und Schädelnähte beim Erwachsenen.
„ 13. Gehirnbasis mit Arterien und austretenden Nerven.
„ 14. Schädelbasis von oben.
„ 15. Schädelbasis mit Arterien, austretenden Nerven und Sinus durae matris.
„ 16. Schädelbasis mit Weichteilen, nach teilweiser Entfernung der Knochen.
„ 17. Projektion des Seitenventrikels, des Mittelohrs und des Sinus transversus auf die laterale Schädelfläche.
„ 18. Projektion der A. meningea media auf die laterale Schädelfläche.
„ 19. Craniocerebrale Topographie.
„ 20. Freilegung des Kleinhirns.
„ 21. Aus einem Horizontalschnitt des Kopfes: Gehörorgan und Umgebung.
„ 22. Ein Teil der Fig. 21: Paukenhöhle und Umgebung.
„ 23. Senkrechter Schnitt durch das linke Schläfenbein, in der Pyramidenachse.
„ 24. Horizontalschnitt durch das linke Schläfenbein.
„ 25. Warzenfortsatz des Kindes, eröffnet.
„ 26. Warzenfortsatz des Erwachsenen, eröffnet.
„ 27 und 28. Paukenhöhle und Umgebung, von hinten eröffnet.
„ 29. Oberflächliche Gefäße und Nerven des Kopfes.
„ 30. Gesicht von der Seite, oberflächliche Schicht.
„ 31. Gesicht von der Seite, tiefe Schicht.
„ 32. Freilegung des Ganglion semilunare (Gasseri).
„ 33—38. Gebiete der sensiblen Kopfnerven.
„ 39. Nasenhöhle mit den Mündungen der Nebenhöhlen.
„ 40. Kieferhöhle und Zahnwurzeln.
„ 41. Stirnhöhlen, Tränennasengang.
„ 42. Augenhöhle und Umgebung. Horizontalschnitt.
„ 43. Augenhöhle und Nasenhöhle beim Kinde. Frontalschnitt.
„ 44. Augenhöhle und Umgebung beim Kinde. Vertikalschnitt in der Opticusachse.
„ 45. Frontalschnitt durch den hinteren Teil der Nasenhöhle.
„ 46. Frontalschnitt durch Keilbeinhöhle und Nasenhöhle.
„ 47. Frontalschnitt durch den vorderen Teil des Sinus cavernosus.
„ 48. Frontalschnitt durch den hinteren Teil des Sinus cavernosus.

Wirbelkanal.

III. Hals.

den obersten Teil des 5. Wirbels.
Schicht, beim Erwachsenen.
Schicht, beim Erwachsenen.
Schicht, vom Kind.
mit Lymphgefäßen.
Unterbindung der A. lingualis.
Kehlkopf von vorn eröffnet.
Vordere Halsgegend von der Seite. Oesophagus.
Seitliche Halsgegend, unteres Halsdreieck.
Seitliche Halsgegend. Ganglion cervicale superius.
Kehlkopf von hinten (Struma).
Pleurakuppel.
Verlauf der großen Gefäße und Nerven zum Oberarm.

IV. Arm.

Fig. 72. Achselhöhle.
„ 73. Frontalschnitt des rechten Schultergelenkes eines 8jährigen Knaben, bei horizontal erhobenem Arm.
„ 74. Horizontalschnitt des linken Schultergelenkes eines 8jährigen Knaben, bei horizontal erhobenem Arm.
„ 75. Vordere Schultergelenksgegend.
„ 76. Mohrenheimsche Grube (Fossa infraclavicularis).
„ 77. Hintere Schultergelenkgegend.
„ 78. Rechter Oberarm von innen.
„ 79. Linker Oberarm von außen und hinten.
„ 80. Querschnitt des rechten Oberarmes, Mitte.
„ 81. Querschnitt des rechten Oberarmes, unteres Drittel.
„ 82. Linke Ellenbeuge, oberflächliche Schicht.
„ 83. Rechte Ellenbeuge, tiefe Schicht.
„ 84. Rechte Ellenbogengegend.
„ 85. Querschnitt des rechten Ellenbogengelenkes.
„ 86. Längsschnitt des linken Ellenbogengelenkes.
„ 87. Frontalschnitt des Ellenbogengelenkes aus dem 19. Lebensjahre.
„ 88. Sagittalschnitt des linken Ellenbogengelenkes aus dem 8. Lebensjahre.
„ 89. Rechter Vorderarm, tiefe Schicht, von vorn.
„ 90. Querschnitt des rechten Unterarmes am Ende des oberen Drittels.
„ 91. Querschnitt des rechten Unterarmes, nahe dem unteren Ende.
„ 92. Rechte Handgelenk-Gegend, radiale Seite („Tabatière").
„ 93. Nerven und Venen des Handrückens, rechts.
„ 94. Sehnenscheiden an der Dorsalseite der Hand, rechts.
„ 95. Linke Hohlhand; oberflächliche Schicht.
„ 96. Linke Hohlhand; tiefe Schicht.
„ 97. Sehnenscheiden und große Arterien der Hohlhand, rechts.
„ 98—101. Sehnenscheiden auf der Volarseite der Hand, links.

Fig. 102. Flachschnitt durch die Handgelenke.
„ 103. Querschnitt durch die Handwurzel. Links, distale Fläche.
„ 104. Querschnitt durch die Mittelhand. Links, distale Fläche.
„ 105 und 106. Hautnervengebiete der oberen Extremität.
„ 107 und 108. Hautnervengebiete der oberen Extremität nach den Rückenmarksegmenten.
„ 109 und 110. Innervierung der Armmuskeln, nach den Rückenmarksegmenten.

V. Brust.

Fig. 111. Brust- und Bauchregionen.
„ 112. Frontalschnitt durch den Rumpf.
„ 113. Obere Brustapertur.
„ 114. Lymphdrüsen der Brust vom Erwachsenen.
„ 115. Lymphdrüsen und Lymphgefäße von Kopf, Hals, Brust, Oberarm. Einjähriges Kind.
„ 116. Lungen- und Pleura-Grenzen, von vorn. Absolute Herzdämpfung.
„ 117. Lungen- und Pleura-Grenzen, von hinten.
„ 118. Vordere Brustwand und Herz beim Neugeborenen.
„ 119. Vordere Brustwand und Herz beim Erwachsenen.
„ 120. Herz des Erwachsenen. Ventrikel eröffnet.
„ 121. Querschnitt des Körpers, in Höhe des 1. und 2. Brustwirbels.
„ 122. Querschnitt des Thorax, in Höhe des 9. Brustwirbels.
„ 123. Querschnitt des Thorax, in Höhe des 5. Brustwirbels.

VI. Bauch.

Fig. 124. Lage der Baucheingeweide, von vorn.
„ 125. Lage der Baucheingeweide, von hinten.
„ 126. Linke Lunge und Milz von der Seite.
„ 127. Situs viscerum intra peritonaeum. Kind.
„ 128. Leber, Magen, Pankreas, Bursa omentalis.
„ 129. Leber, Milz, Pankreas, Duodenum, nach Fortnahme des Magens.
„ 130. Situs viscerum extra peritonaeum. Weib.
„ 131. Gallenblase, Gallengänge und Umgebung. Weib.
„ 132. Gallenblase, Gallengänge und Umgebung. Mann.
„ 133. Subphrenischer Raum, Nierenbecken, Leberpforte, Gallengänge.
„ 134. Rechte Niere, von hinten freigelegt.
„ 135. Pfortader, Nabel- und Nierengefäße. „Nierenfelder".
„ 136. Lage der Bauchorgane, Ansicht von hinten; Bauchfelllinien.
„ 137. Blinddarm und Wurmfortsatz.
„ 138. Flexura sigmoides und Leistenkanal.
„ 139. Querschnitt des Rumpfes durch den 11. Brustwirbel.
„ 140. Querschnitt des Rumpfes durch den 1. Lendenwirbel.
„ 141. Retroperitonaeale Lymphgefäße und Lymphdrüsen.
„ 142. Vordere Bauchwand, von hinten.
„ 143. Vordere Bauchwand, Blinddarmgegend, mit Nerven, bei mäßig gefüllter Blase.
„ 144. Vordere Bauchwand, Regio hypogastrica, mit Gefäßen, bei stark gefüllter Blase.
„ 145. Rücken mit Nerven, Arterien und Lymphdrüsen.

VII. Becken.

Fig. 146. Medianschnitt des weiblichen Beckens, bei leerer Blase und leerem Mastdarm.
„ 147. Weibliche Beckenorgane, von oben und hinten gesehen.
„ 148. Weibliche Scham. Vestibulum.
„ 149. Weibliche Beckenorgane, von vorn und oben gesehen. Ureter.
„ 150. Männliche Beckenorgane, von hinten freigelegt.
„ 151. Medianschnitt des männlichen Beckens.
„ 152. Medianschnitt des männlichen Beckens. Urethra. Beckenfascien.
„ 153. Frontalschnitt des männlichen Beckens. M. levator ani.
„ 154. Männlicher Damm. I. Oberflächliche Schicht.

[illegible] mit Ausführungsgang.
[illegible] Ureteria recti.
[illegible] Durchtritt der Harnröhre

[illegible] A. ovarica ani.

[illegible] Arterien der Samenblasen.
[illegible] Seite; Nerven der Samenblasen.

[illegible] des weiblichen Beckens. Kind.
[illegible] rechts.
[illegible] oberflächliche Lymphgefäße und Lymphdrüsen;

[illegible] Fossa ovalis femoris.
[illegible] Samenstrang. SCARPAsches Dreieck.
[illegible] Bruchöffnungen. Bursa iliaca.
[illegible] Subperitonaeale Bruchöffnungen. Hüftgelenk.

[illegible] des Hüftgelenks eines 8jährigen Knaben.
[illegible] Linie

VIII. Bein.

[illegible] und Kniekehle von innen. (JOBERTsche Grube.)
[illegible] des rechten Oberschenkels am Ende des oberen Drittels.
[illegible] des rechten Oberschenkels am Ende des mittleren Drittels.
[illegible] Kniegelenk und Umgebung.
[illegible]schnitt des linken Kniegelenks in Streckstellung.
[illegible]schnitt des linken Kniegelenks in Beugestellung.
[illegible]schnitt des rechten Kniegelenks eines 10jährigen Knaben.
Frontalschnitt des rechten Kniegelenks eines 8jährigen Knaben.
[illegible]schnitt des Kniegelenks.
[illegible] und 194. Lymphgefäßsystem der Kniekehle.
[illegible] Rechte Kniekehle.
[illegible] Querschnitt des rechten Unterschenkels; Grenze des oberen Drittels.
[illegible] Querschnitt des rechten Unterschenkels, nahe dem Fußgelenk.
[illegible] Rechten Unterschenkel von außen. Nervus peronaeus.
[illegible] Rechten Unterschenkel von hinten, tiefe Schicht. N. tibialis.
[illegible] Die Sehnenscheiden hinter dem Malleolus medialis.
[illegible] Gegend hinter dem inneren Knöchel.
[illegible] Fußsohle, oberflächliche Schicht. Rechts.
[illegible] Fußsohle, tiefe Schicht. Rechts.
[illegible] Fußgelenkgegend und Fußrücken. Links.
[illegible] Außenseite des linken Fußes.
[illegible] Fußrücken mit Muskeln und Sehnenscheiden. Links.
„ 196. Fußrücken mit Sehnenscheiden, Arterien und Knochen, auf die Haut projiziert.
„ 197. Frontalschnitt durch das rechte Fußgelenk.
„ 198. Frontalschnitt durch den vorderen Teil der Fußwurzel.
„ 199. Sagittalschnitt des rechten Fußes.
„ 200. Horizontalschnitt des Fußes, nahe der Sohle. Rechts.
„ 201. Gelenke der Fußwurzel, von oben freigelegt. Rechts.
„ 202 und 203. Hautnervengebiete der unteren Extremität. Rechts.
„ 204. Innervierung der Haut und der Muskeln der unteren Extremität, nach den Rückenmarksegmenten. Vorderseite.
„ 205. Innervierung der Haut und der Muskeln der unteren Extremität, nach den Rückenmarksegmenten. Rückseite.

ATLAS

DER

TOPOGRAPHISCHEN ANATOMIE.

Fig. 155. Männlicher Damm. II. M. rectourethralis. Prostata.
„ 156. Männlicher Damm. III. COWPERsche Drüsen mit Ausführungsgang.
„ 157. Männlicher Damm. IV. Trigonum urogenitale. Ampulla recti.
„ 158. Männlicher Damm. V. Prostata. Samenblasen. Durchtritt der Harnröhre durch das Trigonum urogenitale.
„ 159. Männlicher Damm. VI. Regio pubica. M. levator ani.
„ 160. Weiblicher Damm.
„ 161. Beckenorgane des Mannes, von hinten; Arterien der Samenblasen.
„ 162. Beckenorgane des Mannes, von der linken Seite; Nerven der Samenblasen.
„ 163. Gesäßgegend.
„ 164. Lymphgefäße und Lymphdrüsen des weiblichen Beckens. Kind.
„ 165. Frontalschnitt der Hüftgelenk-Gegend, rechts.
„ 166. Inguinalgegend, erste Sehicht. Oberflächliche Lymphgefäße und Lymphdrüsen; Venen.
„ 167. Inguinalgegend, zweite Schicht. Fossa ovalis femoris.
„ 168. Inguinalgegend, dritte Schicht. Samenstrang. SCARPAsches Dreieck.
„ 169. Inguinalgegend, vierte Schicht. Bruchöffnungen. Bursa iliaca.
„ 170. Inguinalgegend, fünfte Schicht. Subperitonacale Bruchöffnungen. Hüftgelenk. Regio obturatoria.
„ 171. Frontalschnitt des linken Hüftgelenks eines 8jährigen Knaben.
„ 172. ROSER-NÉLATONsche Linie.

VIII. Bein.

Fig. 173. Adduktorenkanal und Kniekehle von innen. (JOBERTsche Grube.)
„ 174. Querschnitt des rechten Oberschenkels am Ende des oberen Drittels.
„ 175. Querschnitt des rechten Oberschenkels am Ende des mittleren Drittels.
„ 176. Linkes Kniegelenk nnd Umgebung.
„ 177. Sagittalschnitt des linken Kniegelenks in Streckstellung.
„ 178. Sagittalschnitt des linken Kniegelenks in Beugestellung.
„ 179. Sagittalschnitt des rechten Kniegelenks eines 16jährigen Knaben.
„ 180. Frontalschnitt des rechten Kniegelenks eines 8jährigen Knaben.
„ 181. Querschnitt des Kniegelenks.
„ 182 und 183. Lymphgefäßsystem der Kniekehle.
„ 184. Rechte Kniekehle.
„ 185. Querschnitt des rechten Unterschenkels; Grenze des oberen Drittels.
„ 186. Querschnitt des rechten Unterschenkels, nahe dem Fußgelenk.
„ 187. Rechter Unterschenkel von außen. Nervus peronaeus.
„ 188. Rechter Unterschenkel von hinten, tiefe Schicht. N. tibialis.
„ 189. Die Sehnenscheiden hinter dem Malleolus medialis.
„ 190. Gegend hinter dem inneren Knöchel.
„ 191. Fußsohle, oberflächliche Schicht. Rechts.
„ 192. Fußsohle, tiefe Schicht. Rechts.
„ 193. Fußgelenkgegend und Fußrücken. Links.
„ 194. Außenseite des linken Fußes.
„ 195. Fußrücken mit Muskeln und Sehnenscheiden. Links.
„ 196. Fußrücken mit Sehnenscheiden, Arterien und Knochen, auf die Haut projiziert.
„ 197. Frontalschnitt durch das rechte Fußgelenk.
„ 198. Frontalschnitt durch den vorderen Teil der Fußwurzel.
„ 199. Sagittalschnitt des rechten Fußes.
„ 200. Horizontalschnitt des Fußes, nahe der Sohle. Rechts.
„ 201. Gelenke der Fußwurzel, von oben freigelegt. Rechts.
„ 202 und 203. Hautnervengebiete der unteren Extremität. Rechts.
„ 204. Innervierung der Haut und der Muskeln der unteren Extremität, nach den Rückenmarksegmenten. Vorderseite.
„ 205. Innervierung der Haut und der Muskeln der unteren Extremität, nach den Rückenmarksegmenten. Rückseite.

ATLAS

DER

TOPOGRAPHISCHEN ANATOMIE.

Fig. 1. Medianschnitt des Kopfes.

Rechte Hälfte eines Gefrierschnittes durch Kopf und Hals eines 15-jährigen Mädchens. Der vorn genau mediane Schnitt ist nach hinten zu allmählich um etwa 1 cm nach links abgewichen. Die Knochen sind, wie an dem freipräparierten Zahn des Epistropheus zu sehen ist, unverändert gelassen, dagegen die Weichteile, besonders das Gehirn, vorsichtig bis zur Mittellinie abgetragen.

Ein Medianschnitt gibt am besten einen allgemeinen Ueberblick über die Lage der Organe des Kopfes zueinander, vor allem über die Topographie des Gehirnes im Verhältnis zum Gesichtsteil des Schädels, wobei besonders hervortritt, wie das Gehirn hinten erheblich weiter herabreicht, als vorn.

Von Einzelheiten seien nur einige wenige hervorgehoben, welche in den späteren Abbildungen der verschiedenen Teile des Kopfes nicht in dieser Ansicht wiederkehren.

Derjenige Teil des Schädelgewölbes, hinter welchem das Großhirn liegt, ist nur von dünnen Weichteilen, Haut und Galea aponeurotica — letztere in unserer Abbildung blau gezeichnet — bedeckt; das Großhirn wird daher bei äußerer Gewalteinwirkung mit Durchschlagung des Knochens leicht verletzt, während das Kleinhirn viel geschützter liegt. Die Dicke des Schädeldaches ist an verschiedenen Stellen und bei verschiedenen Individuen außerordentlich verschieden; auf dem Scheitel eines kräftigen Mannes beträgt sie etwa 4—5 mm. Zu beiden Seiten der Mittellinie ist der Knochen oft recht dünn, da hier, bis zu einer Entfernung von 2 cm, die Arachnoidealzotten liegen und oft nur von einer dünnen Knochenlamelle bedeckt sind.

Während die übrigen venösen Blutleiter der Dura mater in Fig. 15 und 16 dargestellt sind, zeigt unsere Abbildung den Sinus sagittalis superior in seiner ganzen Ausdehnung. Er beginnt im Foramen caecum, nimmt stetig auf seinem Verlauf nach hinten an Kaliber zu, entsprechend der successiven Einmündung der Hirnvenen, und bildet durch Aufnahme des Sinus rectus den Confluens sinuum — in der Höhe des Protuberantia occipitalis externa oder etwas höher gelegen — und geht hauptsächlich in den rechten Sinus transversus über. Seine exponierte Lage bedingt, daß er bei Verletzungen besonders leicht getroffen wird und bei Trepanationen sorgfältig berücksichtigt werden muß.

Die Nasenscheidewand ist gewöhnlich zum Teil asymmetrisch, verbogen, in unserem Falle nach links, so daß sie schräg angesägt worden ist.

Schwartenähnliches, festes Bindegewebe liegt an der Vorderfläche der Schädelbasis; nach unten setzt es sich fort in das Lig. longitudinale anterius, das in erheblich geringerer Dicke die Vorderfläche der Wirbelkörper bekleidet. Eine mächtige Schicht lymphdrüsenähnlichen Gewebes liegt unter der Schleimhaut der hinteren Rachenwand: Tonsilla pharyngea, während weiter abwärts zwischen Oesophagus und Wirbelsäule nur eine dünne Lage lockeren Bindegewebes sich befindet, in welchem sich bei entzündlichen Prozessen der Eiter leicht nach unten senken kann (Retropharyngealabscesse).

Die Zunge liegt bei geschlossenem Munde dem Gaumengewölbe an. (Die Zungenspitze ist in der Abbildung zwischen den Schneidezähnen eingeklemmt, genau dem Präparat entsprechend: Tod durch Selbstmord, Ertrinken.)

An der Hinterseite des Zungenbeines bemerkt man einen Schleimbeutel, Bursa synovialis hyoidea; er füllt den Raum zwischen Zungenbein und dem Lig. thyreohyoideum medium aus, welches sich am oberen Rande des Zungenbeines ansetzt.

Der Kehlkopf steht in unserer Abbildung etwas höher als gewöhnlich; in der Regel liegt die Glottis in der Höhe des fünften Halswirbels oder der darauffolgenden Bandscheibe.

Die Schilddrüse, deren Isthmus meist nur bis zum ersten Trachealknorpel reicht, schickt in der Abbildung den Proc. pyramidalis bis nahe ans Zungenbein.

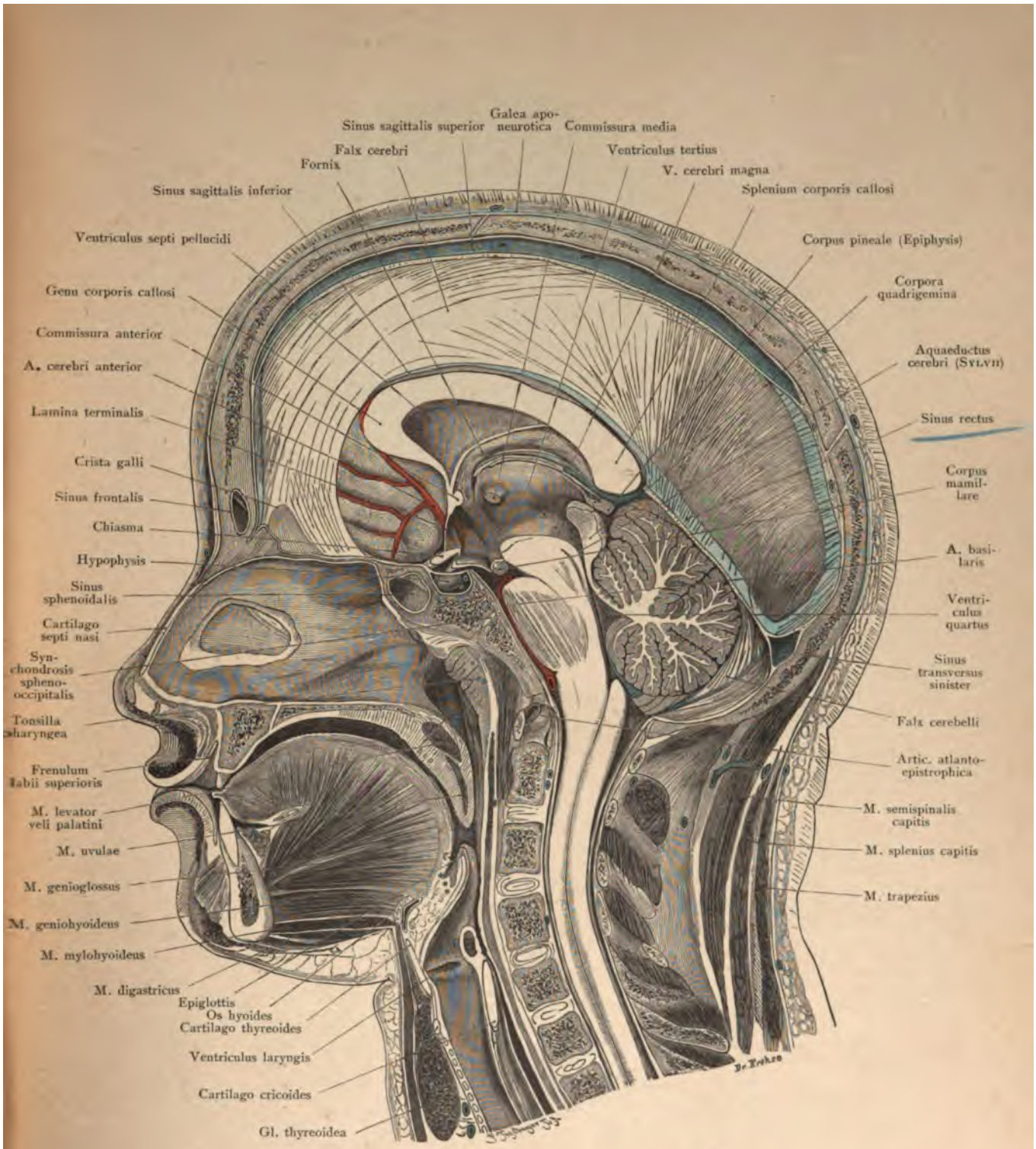

Fig. 1. Medianschnitt des Kopfes.

$^2/_3$ der natürlichen Grösse.

Verlag von Gustav Fischer in Jena.

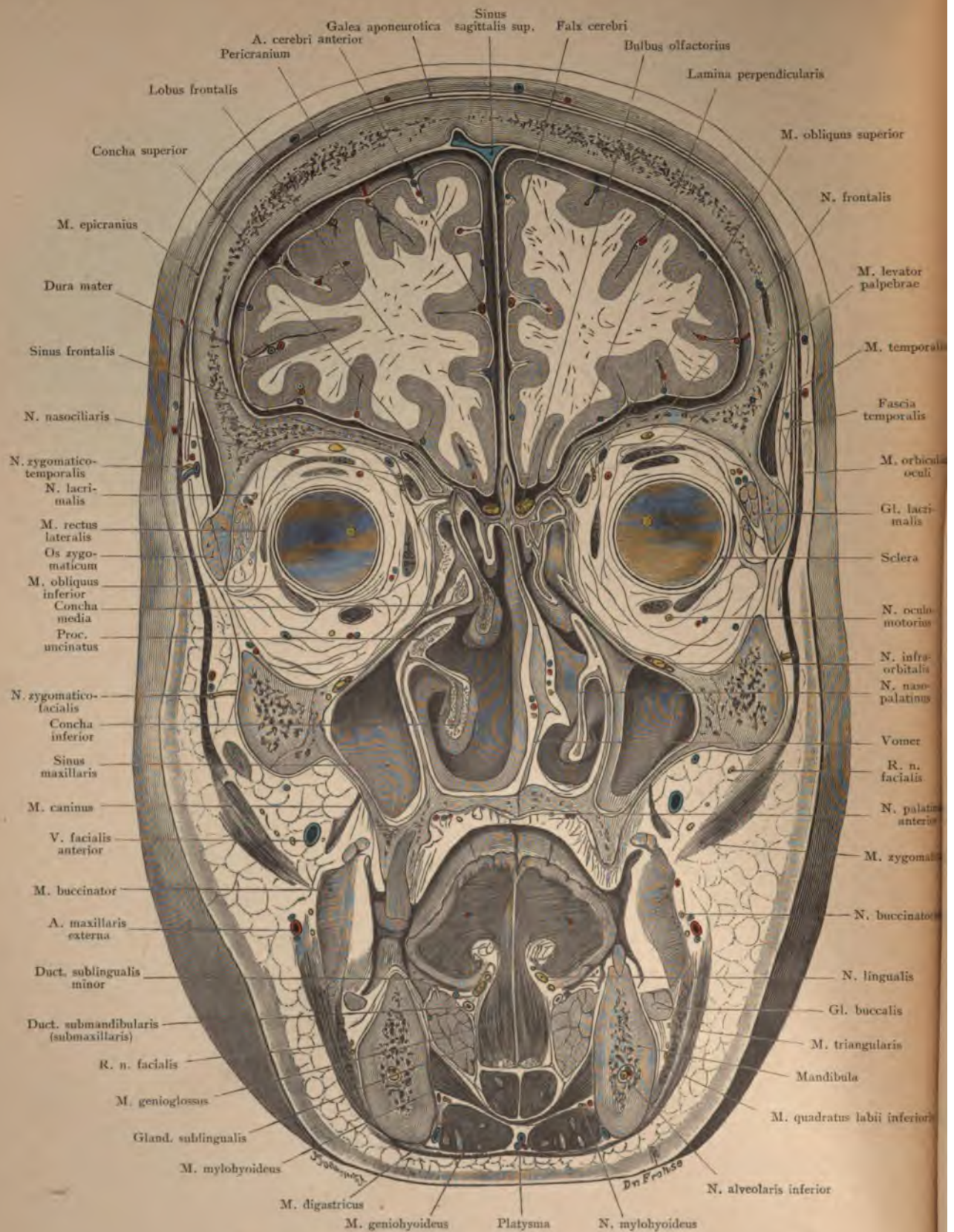

Fig. 2. Frontalschnitt des Kopfes durch die Orbita.

Von vorn gesehen. — Natürliche Grösse.

Verlag von Gustav Fischer in Jena.

Fig. 2. Frontalschnitt des Kopfes durch die Orbita.

Gefrierschnitt durch die Mitte der Augen gelegt. Die feineren Nerven und Gefäße sind durch genauere Präparation im Schnitte festgestellt, ebenso die Grenzen der einzelnen Knochen.

Die Stirnbeine erscheinen sehr dick, da sie an der Stirnwölbung von einem Frontalschnitt in schräger Richtung getroffen werden müssen.

Der Sinus sagittalis superior zeigt nach rechts eine Ausbuchtung, eine der Lacunae laterales, divertikelähnlicher Anhänge des Sinus, welche besonders in der Scheitelgegend vorkommen und bis 2 cm nach der Seite reichen können.

Man bemerkt, wie der M. temporalis außen von der Fascia temporalis bedeckt ist; dieselbe spannt sich als sehr derbes Gebilde von der Linea temporalis superior bis zum Jochbogen herab. Oberhalb des letzteren spaltet sie sich in zwei oder mehr Lamellen, welche Fett zwischen sich aufnehmen und sich am oberen Rande des Jochbogens wieder vereinigen.

Die Augenhöhle, in deren Dach an der medialen Seite das hintere Ende der Stirnhöhle sich einschiebt, wird nur zum kleineren Teile vom Auge selbst eingenommen, den größeren Teil füllt das Orbitalfett aus, darin eingelagert die zum Bulbus ziehenden Muskeln, lateral, der knöchernen Orbitalwand dicht angelagert, die Tränendrüse. Die Eintrittsstelle des Sehnerven im Augenhintergrund ist gelb gezeichnet.

Die Abbildung zeigt, welchen gewaltigen Raum die Nasenhöhle mit ihren Nebenhöhlen einnimmt. In der Nasenhöhle, welche nach oben nur durch die dünne Lamina cribrosa des Siebbeines von der Schädelhöhle getrennt ist, sind rechts die drei Muscheln deutlich zu erkennen, während links die obere Muschel nur so weit nach vorn reicht, daß soeben ihre Spitze noch vom Schnitt getroffen worden ist. Zwischen mittlerer und unterer Muschel ist das Infundibulum sichtbar mit der Kommunikation zwischen Stirn- und Nasenhöhle. Dicht darunter die Oeffnung der Kieferhöhle in den mittleren Nasengang. Es liegt auf der Hand, daß dieses Loch, fast am höchsten Punkt der Kieferhöhle, für den Abfluß von Sekreten aus derselben sehr ungünstig gelegen ist. — Auch hier (vgl. Fig. 1) ist die Nasenscheidewand verbogen und mit einem spornartigen Fortsatz (Leiste) auf der konvexen Seite versehen.

Die Kieferhöhle ist von der Orbita nur durch die dünne untere Orbitalwand getrennt; in letzterer verläuft, eingeschlossen im Canalis infraorbitalis, der gleichnamige Nerv mit Arterie. Ueber die Beziehungen der Alveolen der Zähne zur Kieferhöhle s. Fig. 40. Die Wand zwischen Kiefer- und Nasenhöhle ist nur dünn, so daß es leicht gelingt, sie von der Nasenhöhle aus zu durchbohren, wenn man bei Verschluß der natürlichen Oeffnung an einem tief gelegenen Punkte eine für Abfluß von Sekreten günstigere Kommunikation zwischen Nase und Kieferhöhle anlegen will.

Die Mundhöhle wird nach unten abgeschlossen durch die M. mylohyoidei, welche von der Innenseite des Kiefers median- und etwas abwärts ziehen, sich in der Medianlinie vereinigend, den Boden der Mundhöhle bilden: Diaphragma oris. An den Umbiegungsstellen des Zahnfleisches in die Wangenschleimhaut lagern Gruppen von Schleimdrüsen (Gl. buccales).

Fig. 3 und 4. Laterale Konvexität des Grosshirns.

Die Abbildung 3 ist schematisch, insofern alle seichteren und alle inkonstanten Furchen weggelassen worden sind. Die Funktion jeder einzelnen Region ist auf der Figur selbst eingetragen. Die ganze laterale Konvexität kann vom physiologischen Standpunkt in zwei Hauptabschnitte zerlegt werden, einen vorderen und einen hinteren. Die Grenze zwischen beiden bildet der Ramus posterior der Fissura cerebri lateralis s. Sylvii und der Sulcus retrocentralis. Der vordere Abschnitt wird als motorische Region bezeichnet, weil in ihm die sogen. Pyramidenbahn, die Bahn unserer willkürlichen Bewegungen, entspringt. Reizung desselben löst unwillkürliche Bewegungen bis zu wohlausgeprägten Krampfanfällen (sogen. JACKSONsche Epilepsie) aus, Zerstörung bedingt gekreuzte Lähmungen. Hat also z. B. eine Geschwulst sich am oberen Ende der beiden Zentralwindungen linkerseits, an der mit „Bein" bezeichneten Stelle, dem sogen. Beinzentrum, entwickelt, so wird der Druck dieser Geschwulst zunächst reizend wirken, und es wird daher zu unwillkürlichen Bewegungen des gekreuzten, also des rechten Beines kommen. Indem die Reizwirkung der Geschwulst auch auf die benachbarten Zentren hinüberwirkt, wird der Reihe nach auch der rechte Arm, die rechtsseitige Mundmuskulatur etc. in unwillkürliche Bewegungen geraten: es kommt somit zu einem fortschreitenden Krampfanfall. Wenn später mit dem weiteren Wachsen der Geschwulst statt des reizenden Einflusses der lähmende überwiegt, so wird eine zunehmende Lähmung des rechten Beines eintreten. Die Zerstörung der mit „Schreiben" bezeichneten Stelle bedingt einen isolierten Ausfall der Schreibbewegungen, während die übrigen Armbewegungen erhalten sind. Ebenso bedingt die Zerstörung der BROCAschen Stelle eine Aufhebung derjenigen feineren Lippen-, Gaumen-, Kehlkopf- und Zungenbewegungen, welche beim Sprechen beteiligt sind, während die groben Bewegungen derselben Muskeln erhalten bleiben (motorische Aphasie). Das Zentrum für die gröberen Lippenbewegungen liegt an der mit „Mundfacialis", dasjenige für die gröberen Zungenbewegungen an der mit „Zunge" bezeichneten Stelle. Das Zentrum für die gröberen Gaumen- und Kehlkopfbewegungen liegt wahrscheinlich hinter dem Zungenzentrum im sogen. Klapp-

(s. Fortsetzung auf nächster Seite.)

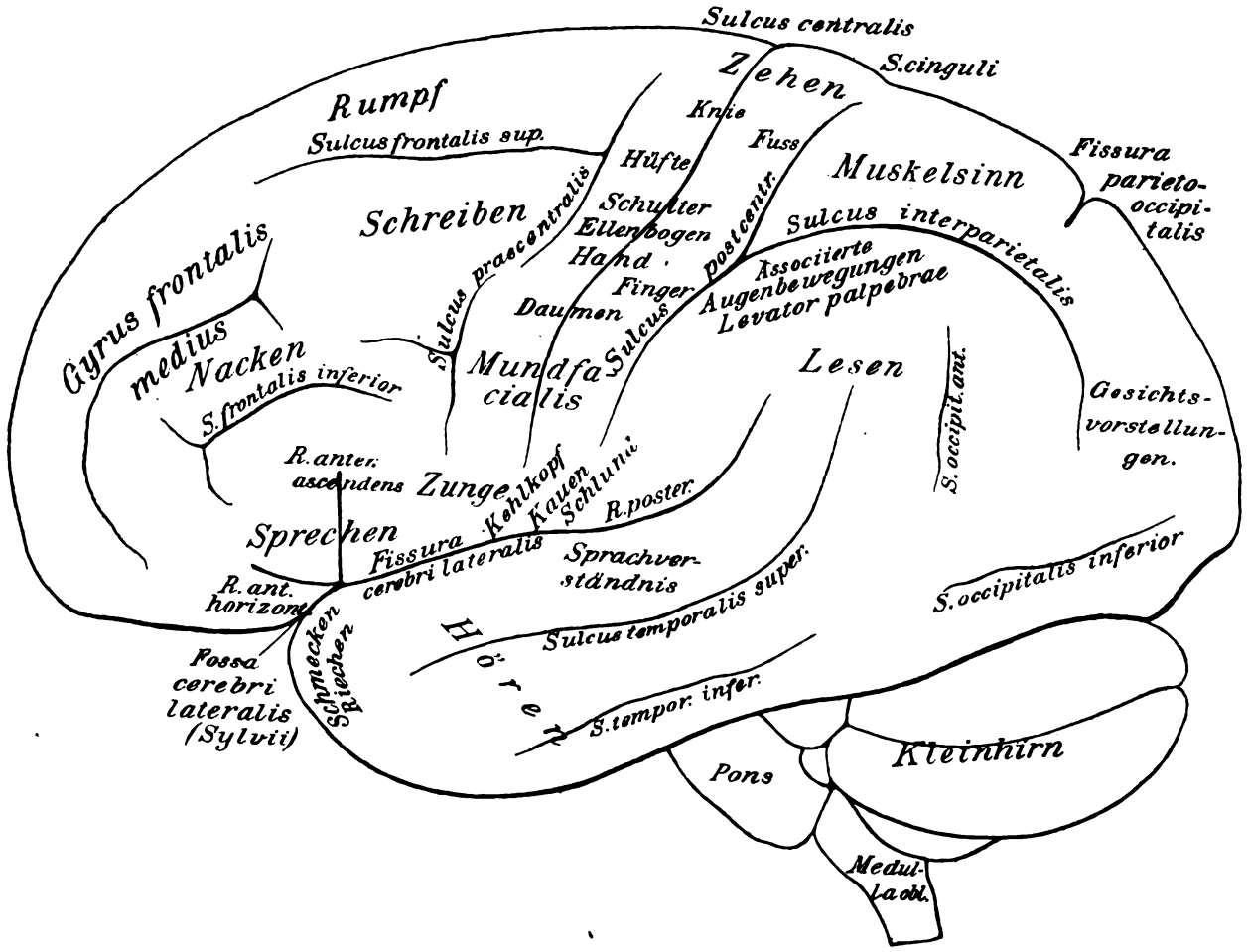

Fig. 3. Laterale Fläche des Grosshirns: Centren.

Natürliche Grösse. — Von Prof. ZIEHEN.

Verlag von Gustav Fischer in Jena.

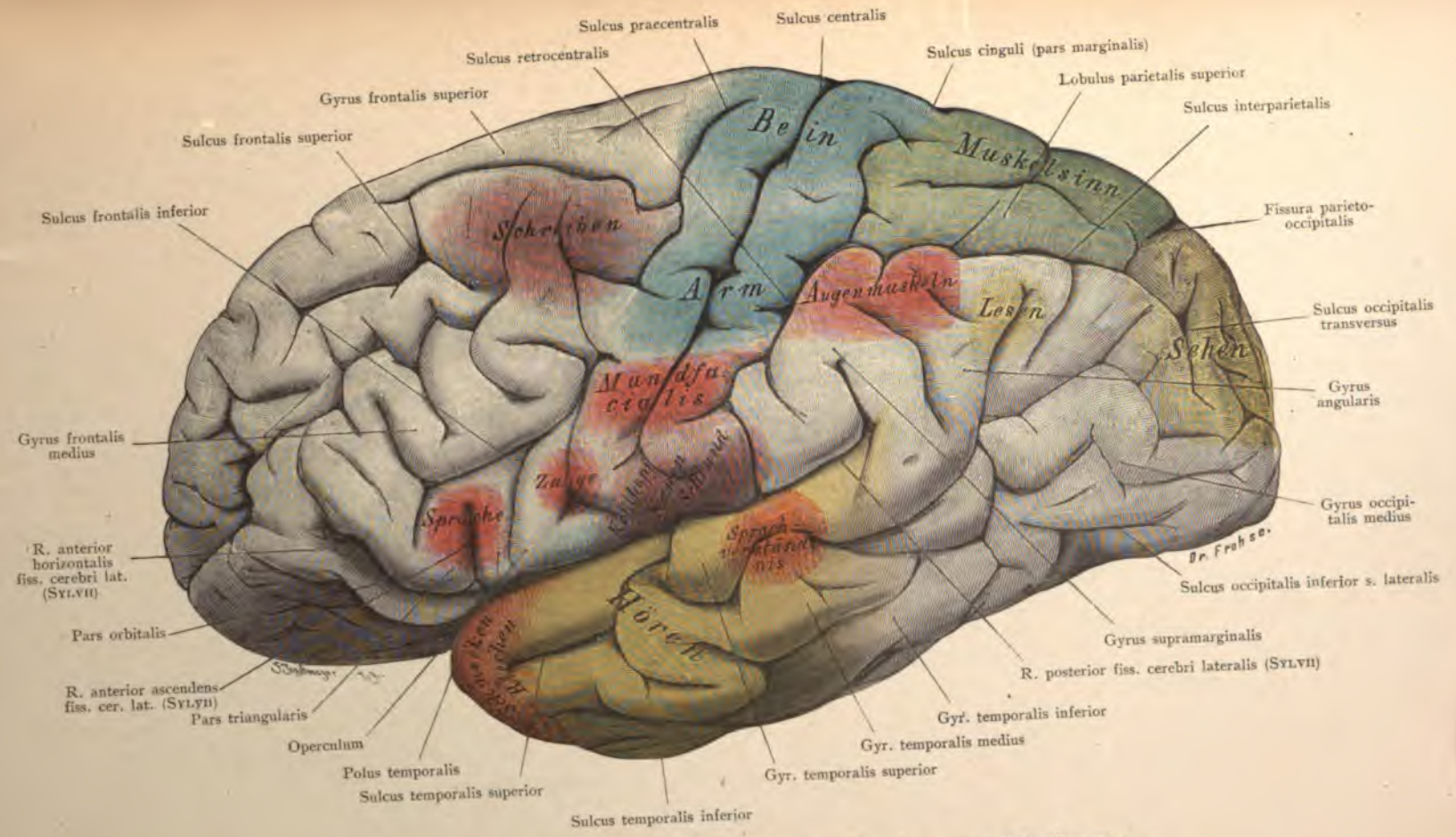

Fig. 4. Laterale Konvexität des Grosshirns: Furchen und Windungen.

Natürliche Grösse. — Von Prof. Ziehen.

Verlag von Gustav Fischer in Jena.

deckel. Das motorische Sprach- und Schreibzentrum liegt bei dem Rechtshänder auf der linken Hemisphäre, die Funktion der analogen Stellen der rechten ist noch nicht sicher bekannt. — Die meisten motorischen Zentren sind ausschließlich mit der gekreuzten Körpermuskulatur verknüpft. Eine Ausnahme bildet namentlich das Zentrum für die Rumpf- und dasjenige für die Augenmuskeln. Beide Zentren besitzen — entsprechend der gemeinhin symmetrisch-synergischen Innervation — neben der gekreuzten Verbindung auch ausgiebige gleichseitige Verknüpfungen. Ausdrücklich ist schließlich zu bemerken, daß die einzelnen Zentren wahrscheinlich nicht scharf abgegrenzt sind, sondern sich zum Teil gegenseitig überlagern.

Die sensorische Region der lateralen Konvexität zerfällt in drei Hauptabschnitte:

1) Die Sphäre des Muskelsinnes im oberen Scheitelläppchen. Ist dieses links zerstört, so weiß der Kranke bei geschlossenen Augen über die Lage und über passive Bewegungen seiner rechtsseitigen Gliedmaßen nichts anzugeben.

2) Die Sehsphäre hinter der Fissura parietooccipitalis. Es ist wahrscheinlich, daß der auf der lateralen Konvexität gelegene Teil der Sehsphäre speziell die optischen Erinnerungsbilder (Gesichtsvorstellungen) beherbergt und mit den optischen Empfindungen nichts zu tun hat. Zerstörung desselben führt daher zur sogen. Seelenblindheit, d. h. die Kranken sehen noch alles, erkennen aber in der gekreuzten Gesichtsfeldhälfte die Gegenstände nicht wieder. Zur Sehsphäre gehört auch die mit „Lesen“ bezeichnete Stelle. Bei Zerstörung dieser Stelle sehen die Kranken alle Buchstaben noch, erkennen sie aber nicht wieder.

3) Die Hör-, Schmeck- und Riechsphäre im Schläfenlappen. Zerstörung der mit „Hören“, „Schmecken“, „Riechen“ bezeichneten Regionen des Temporallappens führt zu Störungen des Hörens, Schmeckens, Riechens; für das Hören und Schmecken sind sie vorzugsweise gekreuzt, für das Riechen vorzugsweise gleichseitig. Bei Zerstörung der mit „Sprachverständnis“ bezeichneten Stelle, der sogen. WERNICKEschen Stelle, tritt sogen. sensorische Aphasie auf: die Kranken hören jedes Wort, erkennen aber die Wörter nicht wieder und verstehen sie daher nicht.

ZIEHEN.

Fig. 5. Medianfläche des Gehirns.

Die Funktion der vorderen Abschnitte der Medianfläche der Großhirnhemisphären ist noch nicht sicher bekannt. Der Windungskomplex zwischen dem Sulcus cinguli und der Mantelkante gehört jedenfalls zur motorischen Region. Sein vorderer Teil wird zum Gyrus frontalis superior gerechnet und ist wahrscheinlich dem motorischen Rumpfzentrum zuzuweisen; der hintere Teil wird auch als Lobulus paracentralis bezeichnet und gehört zum motorischen Beinzentrum. Die Funktion des Gyrus fornicatus ist noch unbekannt. Der Praecuneus ist wahrscheinlich wie der Lobulus parietalis superior ein Zentrum des Muskelsinnes, also der Lage- und Bewegungsempfindungen. Der Cuneus, d. h. die Rindenfläche zwischen Fissura parietooccipitalis und Fissura calcarina ist die Sehsphäre s. str., d. h. Sitz der Gesichtsempfindungen. Wahrscheinlich gehört auch der unmittelbar unter der Fissura calcarina gelegene Rindenabschnitt (der an den Cuneus angrenzende Teil des Gyrus lingualis) zur Sehsphäre. Beiderseitige Zerstörung des Cuneus und dieses Abschnittes bedingt völlige Blindheit (Rindenblindheit), einseitige bedingt gekreuzte Hemianopsie. Als Reizungssymptom beobachtet man Gesichtshalluzinationen.

Der Balken ist im Medianschnitt getroffen. Er besteht im wesentlichen aus Kommissurfasern, welche das Zusammenwirken der beiden Großhirnhemisphären vermitteln. Der Zentralkanal des Rückenmarkes erweitert sich zunächst zu dem zeltförmigen vierten Ventrikel, verengert sich dann wieder zu dem Aquaeductus cerebri, um sich schließlich in den dritten Ventrikel zu öffnen. Die Tela chorioides inferior und superior ist nur unvollständig wiedergegeben. Die Oeffnung des Zentralkanals in den vierten Ventrikel kommt dadurch zu stande, daß die Hinterstränge hier sich sämtlich lateral- und dorsalwärts zum Cerebellum wenden und daher in der Medianebene keine Fasern übrig bleiben. Die dünne epitheliale Decke, welche nunmehr allein den vierten Ventrikel dorsalwärts verschließt, verschmilzt mit der überliegenden weichen Hirnhaut und bildet, eingestülpt von dem Plexus chorioides, die Tela chorioides inferior. Auch dieser Verschluß wird sekundär im Bereich der Apertura medialis ventriculi quarti (Foramen Magendii) und der Aperturae laterales ventriculi quarti durchbrochen.

Aehnliche Umwandlungen erfährt auch die epitheliale Decke des dritten Ventrikels. Nur bleibt hier ein sekundärer Durchbruch der epithelialen Decke wahrscheinlich stets aus.

Die Seitenwand des dritten Ventrikels bildet rechts und links größtenteils der Sehhügel. Von einem Sehhügel zum anderen mitten durch den Ventrikel hindurch zieht die Massa intermedia (auch Commissura media genannt). Aus dem dritten Ventrikel führt das Foramen interventriculare s. Monroi beiderseits in den Seitenventrikel der Hemisphäre. Basalwärts erstreckt sich der Ventrikel bis zur Hypophyse und bis zur Sehnervenkreuzung. Die vordere Begrenzung bildet die Lamina terminalis. Vor dem Ventrikel steigen zwei weiße Faserbündel auf, welche in ihrem weiteren Verlaufe zu dem unpaaren Fornix verschmelzen, die Columnae fornicis. Die Columnae lassen sich beiderseits bis zu den Corpora candicantia verfolgen. Meist sieht man sie deutlich durch die den Ventrikel auskleidende graue Substanz (Höhlengrau) durchschimmern. Zwischen Fornix und Balken ist eine dünne Membran ausgespannt, das Septum pellucidum. Im Innern des letzteren findet sich häufig nochmals ein Hohlraum, der Ventriculus septi pellucidi. Zwischen Fornix und Balkenschnabel ist die vordere Kommissur im Querschnitt getroffen. Dieselbe enthält wahrscheinlich nur Olfactoriusfasern. Ziehen.

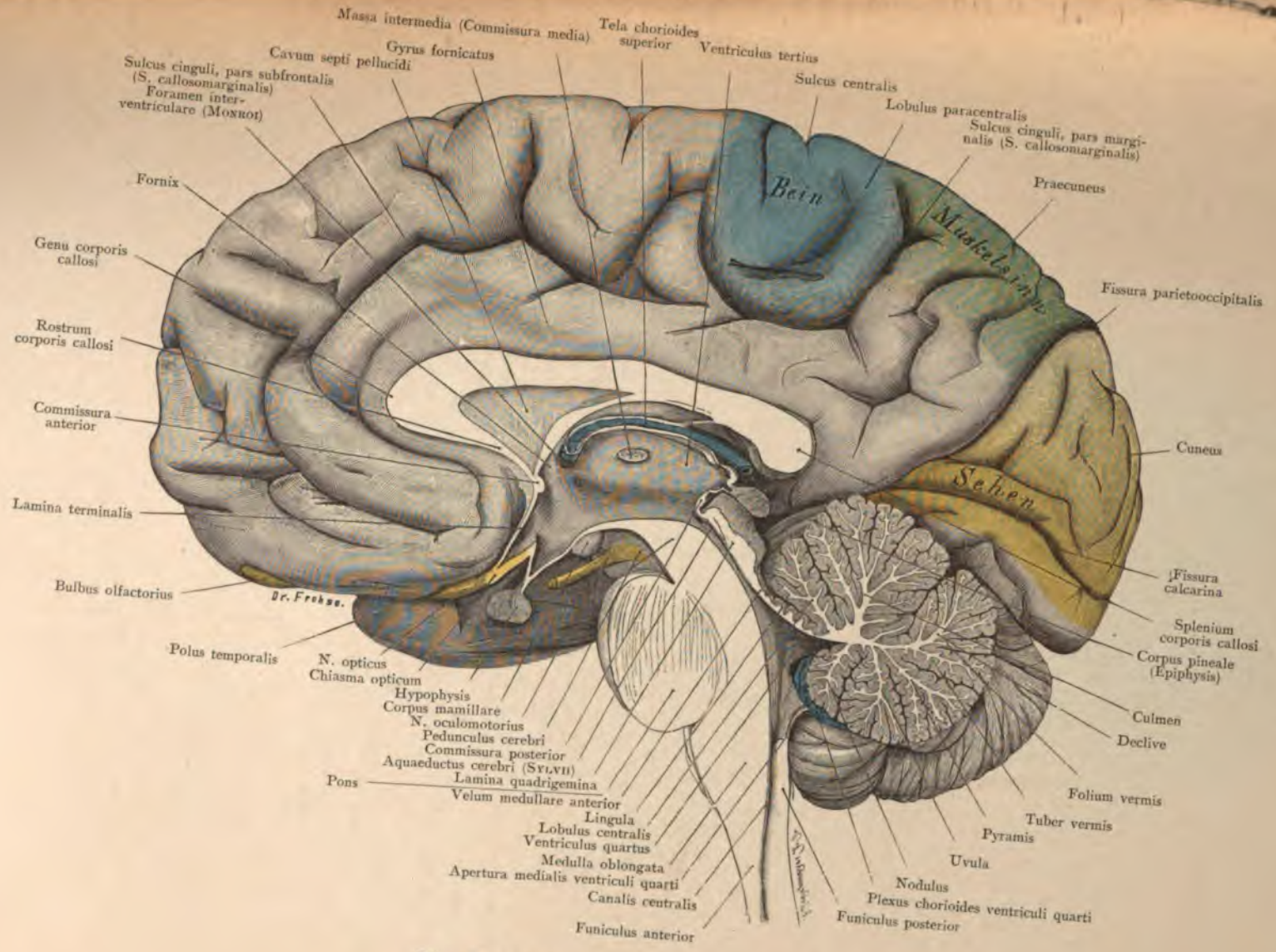

Fig. 5. Medianfläche des Gehirns.

Natürliche Grösse. Von Prof. Ziehen.

Verlag von Gustav Fischer in Jena.

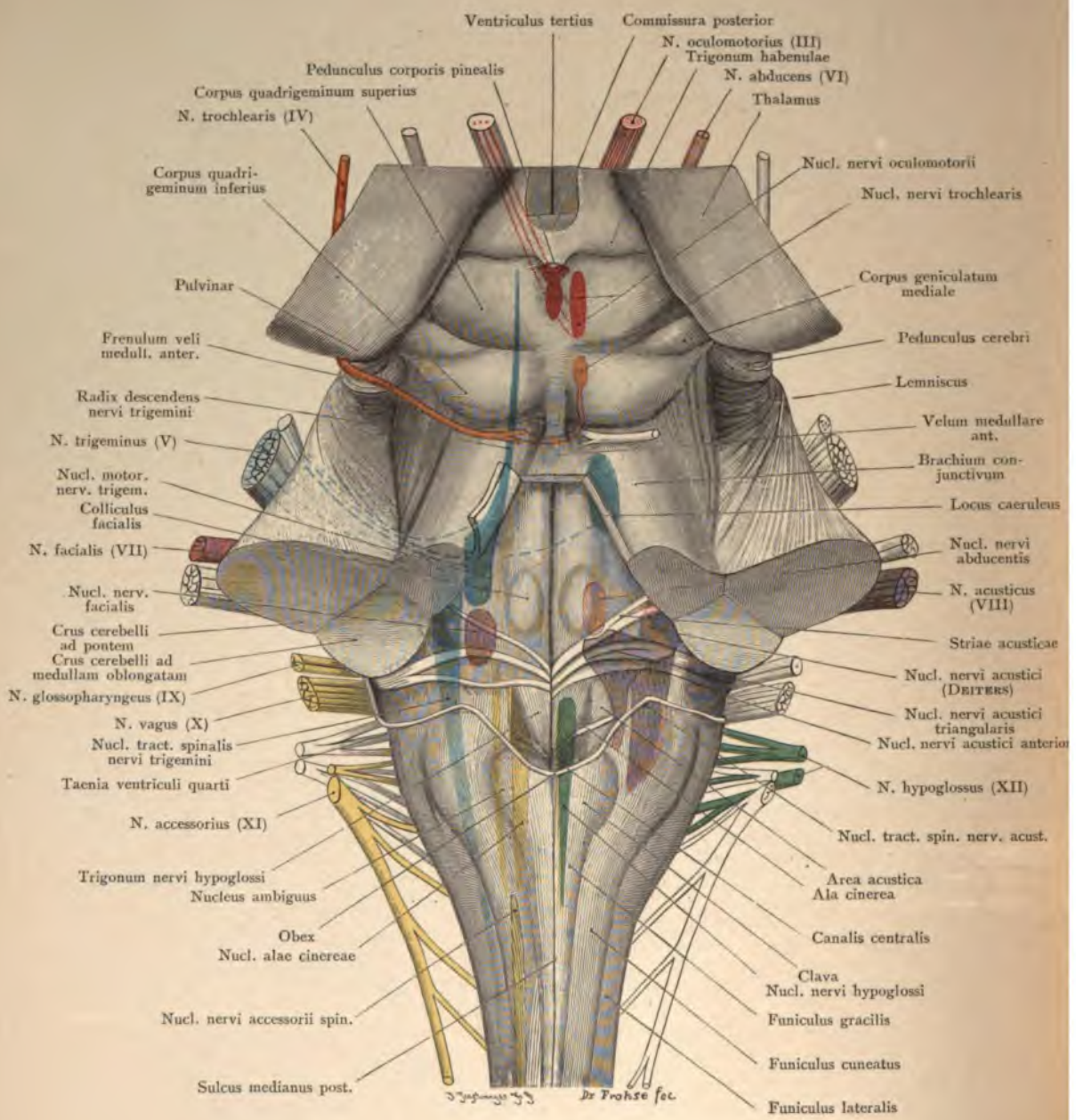

Fig. 6. Dorsalansicht der Rautengrube.

Doppelte Grösse. — Von Prof. Ziehen.

Verlag von Gustav Fischer in Jena.

Fig. 6. Dorsalansicht der Rautengrube.

Das Kleinhirn ist durch einen dem Rautenboden, d. h. dem Boden des vierten Ventrikels parallel geführten Schnitt abgetragen. Die drei sogen. Kleinhirnstiele, durch welche das Kleinhirn mit dem übrigen Zentralnervensystem zusammenhängt, sind daher jederseits im Querschnitt sichtbar. Es sind dies:

1) der Bindearm (Brachium conjunctivum) oder obere Kleinhirnstiel, welcher aus dem Hirnstamm einen Teil der Fasern wegführt und größtenteils zum Nucleus dentatus des Kleinhirns leitet;

2) der Brückenarm (Brachium cerebelli ad pontem) oder mittlere Kleinhirnstiel, welcher zwischen der Rinde der Kleinhirnhemisphären und den grauen Massen der Brückenkerne (Nuclei pontis) eine Verbindung herstellt, und

3) der Strickkörper (Corpus restiforme) oder untere Kleinhirnstiel, welcher namentlich die im Bindearm aus dem Hirnstamm ausgetretenen Fasern im Nucleus dentatus cerebelli wieder aufnimmt und zu dem Gros der Fasern im Rückenmark wieder zurückführt.

Die Bindearme rahmen beiderseits das Velum medullare anterius ein; letzteres ist eingeschnitten und nach links umgelegt worden.

Die als Colliculus facialis bezeichnete Hervorwölbung des Bodens der Rautengrube entsteht dadurch, daß die an der Basis in den Hirnstamm, bezw. Pons eingetretenen Wurzelfasern des Facialis hier bis hart unter das Ependym des Rautenbodens vordringen, um dann in ziemlich scharfem Winkel in die sagittale Richtung umzubiegen und in dieser ca. 5 mm weit unter dem Rautenboden rückwärts zu laufen und dann erst wieder ventralwärts ihrem Kern sich zuzuwenden. Die Lage des Facialiskernes ist schematisch angegeben, dabei ist jedoch zu berücksichtigen, daß er nicht oberflächlich unter dem Rautenboden, sondern in großer Tiefe im ventralen Teil des Pons, bezw. der Oblongata gelegen ist. Auch erstrecken sich einzelne seiner Zellgruppen noch weiter oral- und spinalwärts.

Die übrigen Hirnnervenkerne liegen größtenteils hart unter der Oberfläche. Der Oculomotoriuskern enthält in seiner vorderen Abteilung den Kern für den Sphincter iridis und den Ciliarmuskel, in seiner hinteren die Kerne für die äußeren Augenmuskeln. Nach hinten schließt sich an den Oculomotoriuskern unmittelbar der Trochleariskern an. Aus letzterem ziehen die Trochlearisfasern nach einem kurzen sagittalen Verlauf in das Velum medullare anterius, woselbst sie sich kreuzen. Aus dem Velum medullare anterius tritt der N. trochlearis aus. Um an die Hirnbasis zu gelangen, muß er sich um den Bindearm und den Hirnschenkel herumschlingen.

Die Trigeminuskerne sind blau dargestellt. Sie sind zum Teil sensibel, zum Teil motorisch. Der sensible Hauptkern ist mit mattblauer Farbe wiedergegeben. Er erstreckt sich spinalwärts bis zum zweiten Cervicalsegment (Nucleus tractus spinalis n. trigemini oder Kern der aufsteigenden — spinalen — Wurzel). Cerebralwärts schwillt er stark an (sogen. Convolutio trigemini). Der motorische Hauptkern (Nucleus motorius n. trig. princeps) ist dunkler blau dargestellt. Er reicht etwas weiter cerebralwärts als der sensible Hauptkern und hängt mit dem Aquäduktkern des Trigeminus (Kern der absteigenden Trigeminuswurzel, Nuclei minores radicis descendentis) fast kontinuierlich zusammen. Der Aquäduktkern reicht weit in das vordere Vierhügelgebiet hinein. Wahrscheinlich ist er trotz seiner abweichenden Zellform gleichfalls motorisch. Sehr zweifelhaft ist die Bedeutung der Zellen des Locus caeruleus. Früher galten sie als sensibel, jetzt ist die motorische Funktion wahrscheinlicher.

Der Abducenskern liegt hart unter dem Rautenboden in dem Winkel des oben erwähnten Facialisknies.

In der hinteren Hälfte der Rautengrube, welche von der vorderen durch die Striae acusticae getrennt wird, unterscheidet man ohne Mühe beiderseits ein mittleres graues Dreieck und zwei zu den Seiten desselben gelegene weiße Dreiecke. Das graue Dreieck, die Ala cinerea, enthält den sensiblen Kern des Glossopharyngeus, Vagus und Accessorius cerebralis. Der motorische Kern derselben Nerven, der sogen. Nucleus ambiguus, ist gleichfalls gelb bezeichnet, der Kern ihrer aufsteigenden oder spinalen Wurzel (des sogen. Solitärbündels) ist nicht angegeben; letzterer liegt lateralwärts und etwas ventralwärts vom sensiblen Kern, ersterer erheblich tiefer im Inneren medialwärts vom Kern der aufsteigenden Trigeminuswurzel. Das mediale weiße Dreieck entspricht dem Hypoglossuskern, das laterale dem dorsalen Acusticuskern (Nucleus triangularis nervi cochlearis dorsalis). Der Acusticus besitzt außerdem einen weiteren Kern, welcher dem Strickkörper seitlich anliegt und als ventraler oder vorderer Acusticuskern (Nucleus n. cochlearis ventralis) bezeichnet wird. Dazu kommen die Kerne der Vestibularisportion des Acusticus, von welchen auf der Figur nur der DEITERSsche (Nucleus n. vestibularis lateralis) und der Kern der aufsteigenden Acusticuswurzel (Nucleus tractus spinalis nervi acustici) gezeichnet sind. ZIEHEN.

Fig. 7. Faserverlauf in der inneren Kapsel.

Die Gesamtfasermasse einer Hemisphäre sammelt sich schließlich in dem Hirnschenkel (Pedunculus cerebri) an der Hirnbasis. Auf dem Wege von der Rinde zum Hirnschenkel müssen die Fasern der Hirnrinde, der Stabkranz, sich zwischen den großen Ganglien (Thalamus opticus, Nucleus caudatus und Nucleus lentiformis) durchdrängen. Die Topographie ihres Durchtrittes ist auf der Figur dargestellt. Sieht man von der Capsula externa und C. extrema ab, so bleibt den Fasern für ihren Durchtritt nur eine Straße, nämlich einerseits der Zwischenraum zwischen Nucleus caudatus und Nucleus lentiformis und andererseits der Zwischenraum zwischen Thalamus opticus und Nucleus lentiformis. Man bezeichnet den ganzen Zwischenraum als Capsula interna und weiterhin den erstgenannten Abschnitt als vorderen Schenkel, den zweitgenannten als hinteren Schenkel der inneren Kapsel. Auf diese innere Kapsel verteilen sich nun die verschiedenen Rindenfaserzüge in folgender Weise:

Die Pyramidenbahn, d. h. die Bahn der willkürlichen Bewegungen, zieht durch die beiden vorderen Drittel des hinteren Schenkels und zwar dergestalt, daß im Kapselknie (wo vorderer und hinterer Schenkel zusammenstoßen) die Facialis- und Hypoglossusbahn gelegen ist, dann die motorische Bahn des Armes und zuletzt diejenige des Beines folgt. Im hintersten Drittel des hinteren Schenkels der inneren Kapsel liegt die große sensible Bahn der Hautempfindungen, ferner die occipitotemporale Brückenbahn, d. h. eine Bahn, welche aus dem Hinterhaupts- und Schläfenlappen entspringt und zur Brücke zieht. Außerdem treten durch den hinteren Kapselschenkel auch zahlreiche von der Rinde stammende Fasern in den Sehhügel ein (oberer Sehhügelstiel), und endlich nimmt auch die sogen. Rindenschleife, die Bahn des Muskelsinnes, diesen Weg. Unmittelbar hinter dem hinteren Ende des hinteren Kapselschenkels, am sogen. Carrefour sensitif ziehen auch die Bahnen aller höheren Sinnesnerven (mit Ausnahme der Riechbahn) vorbei. Auf der Figur sind nur die Opticusfasern angegeben, welche von dieser Stelle aus sich zur Sehsphäre des Occipitallappens wenden. Eine Herderkrankung an dieser Stelle bedingt die sogen. gemischte Hemianästhesie, d. h. die Kranken fühlen, schmecken und hören auf der gegenüberliegenden Körperhälfte gar nicht oder wesentlich schlechter und sehen in der kontralateralen Gesichtsfeldhälfte nicht mehr, während eine Herderkrankung im vorderen Abschnitte des hinteren Kapselschenkels eine gekreuzte halbseitige motorische Lähmung hervorruft.

Der vordere Schenkel der inneren Kapsel enthält vorzugsweise Fasern, die im Stirnlappen und im Nucleus caudatus entspringen. Man bezeichnet sie als die frontale Brückenbahn. Ihre Funktion und ihr weiterer Verbleib ist noch nicht sicher festgestellt.

Der Nucleus caudatus legt sich mit seinem Schweif (Cauda) bogenförmig über die innere Kapsel hinweg. Das Ende des Schweifes verschmilzt mit dem Gyrus hippocampi und der Mandel. So kommt es, daß auf dem Schnitte der Schweifkern zweimal getroffen ist, erstens im Hauptkörper lateralwärts vom Vorderhorn des Seitenventrikels und zweitens im Schweife nahe dem Unterhorn des Seitenventrikels.

Der Abgang des Vorderhorns vom dritten Ventrikel entspricht dem Foramen Monroi. Die Fornixsäulen sind an einer Stelle getroffen, wo sie bereits fast völlig verschmolzen sind. Das Hinterhorn ist da getroffen, wo das Unterhorn von ihm abgeht.

Die Markfasermasse des Stabkranzes zwischen der Rinde und den großen Ganglien wird auch als Centrum semiovale bezeichnet. Ziehen.

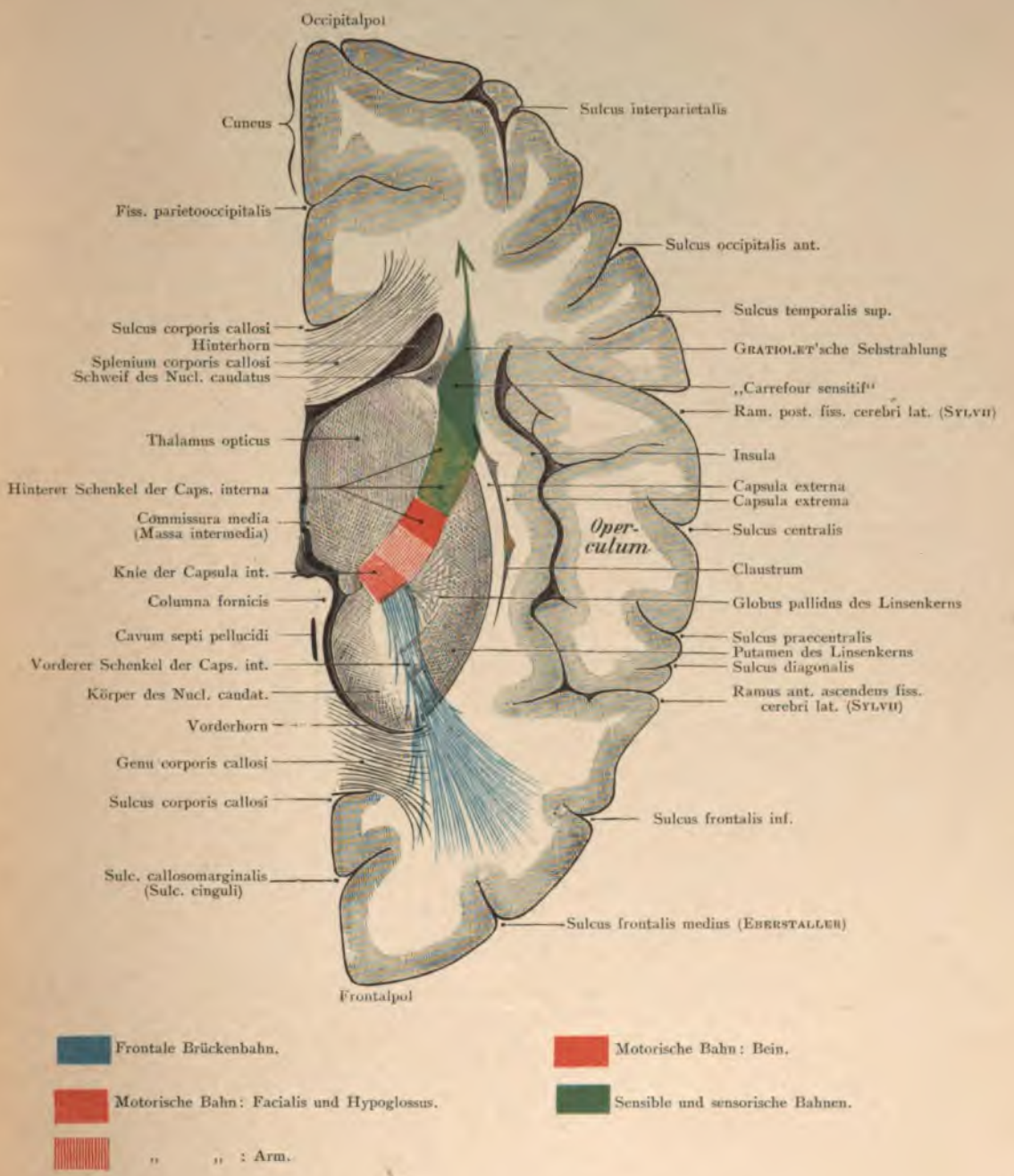

Fig. 7. Faserverlauf in der inneren Kapsel.

Von oben gesehen. — Natürliche Grösse. — Von Prof. Ziehen.

Verlag von Gustav Fischer in Jena.

Fig. 3 und 4. Laterale Konvexität des Grosshirns.

Die Abbildung 3 ist schematisch, insofern alle seichteren und alle inkonstanten Furchen weggelassen worden sind. Die Funktion jeder einzelnen Region ist auf der Figur selbst eingetragen. Die ganze laterale Konvexität kann vom physiologischen Standpunkt in zwei Hauptabschnitte zerlegt werden, einen vorderen und einen hinteren. Die Grenze zwischen beiden bildet der Ramus posterior der Fissura cerebri lateralis s. Sylvii und der Sulcus retrocentralis. Der vordere Abschnitt wird als motorische Region bezeichnet, weil in ihm die sogen. Pyramidenbahn, die Bahn unserer willkürlichen Bewegungen, entspringt. Reizung desselben löst unwillkürliche Bewegungen bis zu wohlausgeprägten Krampfanfällen (sogen. JACKSONsche Epilepsie) aus, Zerstörung bedingt gekreuzte Lähmungen. Hat also z. B. eine Geschwulst sich am oberen Ende der beiden Zentralwindungen linkerseits, an der mit „Bein" bezeichneten Stelle, dem sogen. Beinzentrum, entwickelt, so wird der Druck dieser Geschwulst zunächst reizend wirken, und es wird daher zu unwillkürlichen Bewegungen des gekreuzten, also des rechten Beines kommen. Indem die Reizwirkung der Geschwulst auch auf die benachbarten Zentren hinüberwirkt, wird der Reihe nach auch der rechte Arm, die rechtsseitige Mundmuskulatur etc. in unwillkürliche Bewegungen geraten: es kommt somit zu einem fortschreitenden Krampfanfall. Wenn später mit dem weiteren Wachsen der Geschwulst statt des reizenden Einflusses der lähmende überwiegt, so wird eine zunehmende Lähmung des rechten Beines eintreten. Die Zerstörung der mit „Schreiben" bezeichneten Stelle bedingt einen isolierten Ausfall der Schreibbewegungen, während die übrigen Armbewegungen erhalten sind. Ebenso bedingt die Zerstörung der BROCAschen Stelle eine Aufhebung derjenigen feineren Lippen-, Gaumen-, Kehlkopf- und Zungenbewegungen, welche beim Sprechen beteiligt sind, während die groben Bewegungen derselben Muskeln erhalten bleiben (motorische Aphasie). Das Zentrum für die gröberen Lippenbewegungen liegt an der mit „Mundfacialis", dasjenige für die gröberen Zungenbewegungen an der mit „Zunge" bezeichneten Stelle. Das Zentrum für die gröberen Gaumen- und Kehlkopfbewegungen liegt wahrscheinlich hinter dem Zungenzentrum im sogen. Klapp-

(s. Fortsetzung auf nächster Seite.)

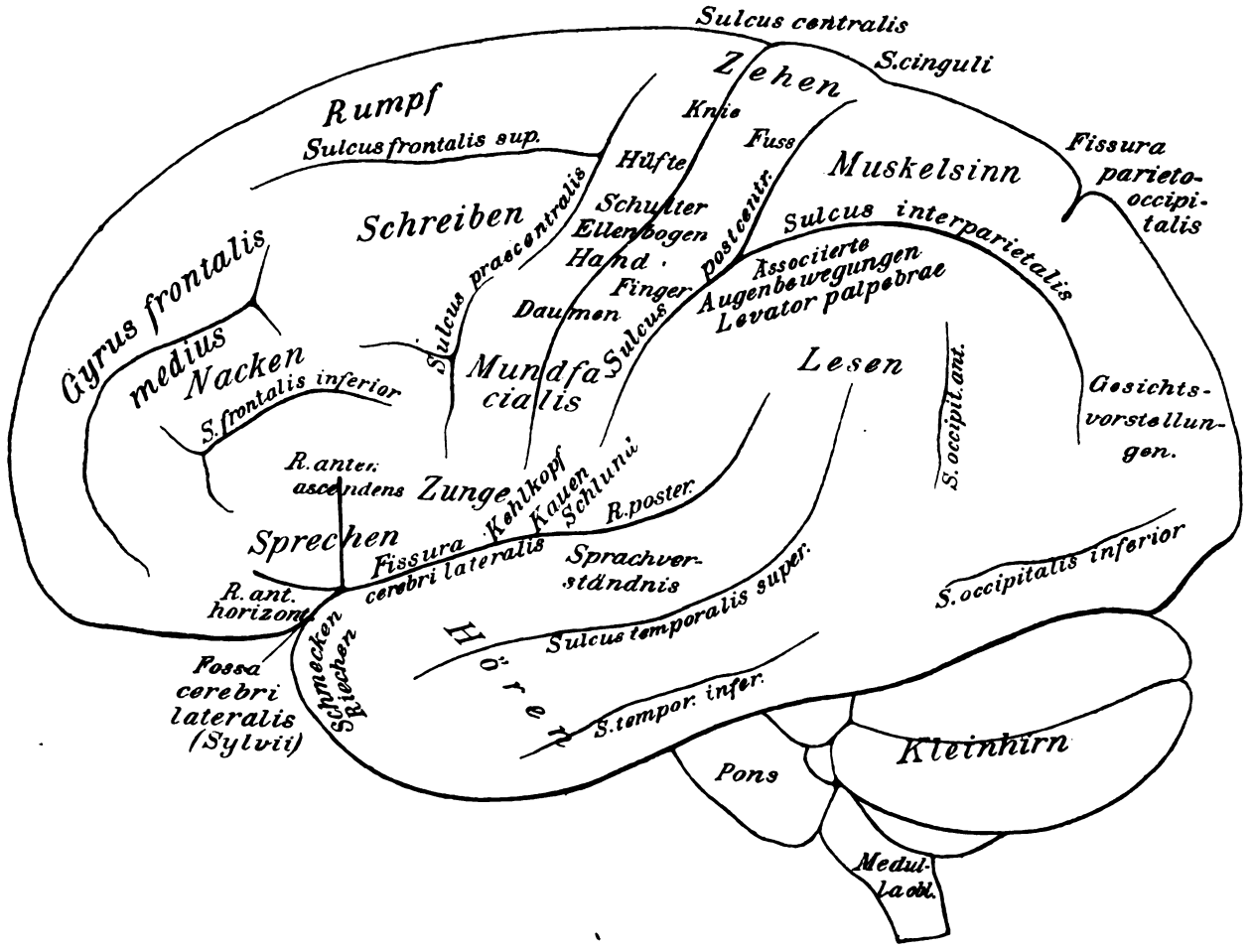

Fig. 3. Laterale Fläche des Grosshirns: Centren.

Natürliche Grösse. — Von Prof. ZIEHEN.

Verlag von Gustav Fischer in Jena.

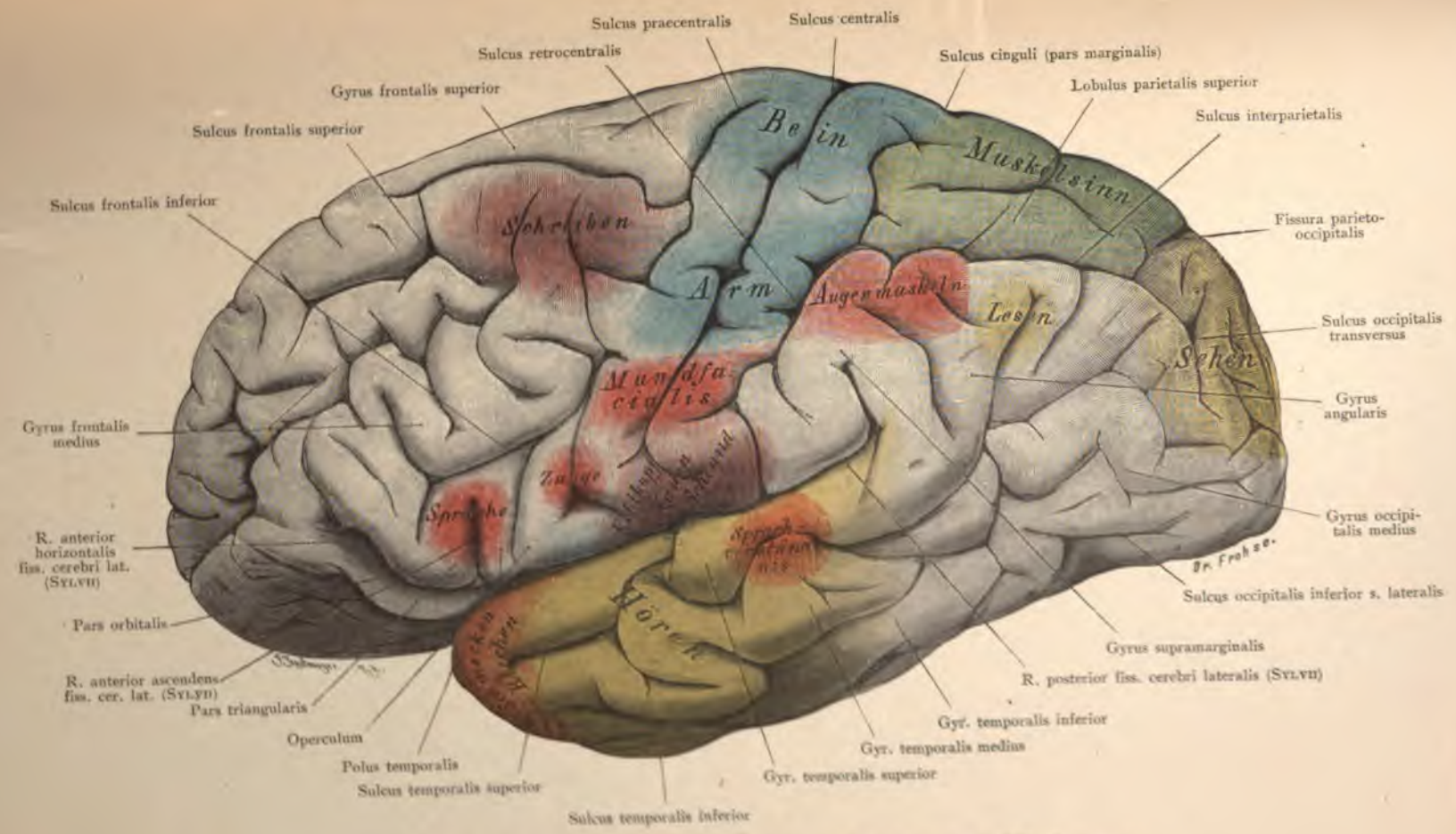

Fig. 4. Laterale Konvexität des Grosshirns: Furchen und Windungen.

Natürliche Grösse. — Von Prof. Ziehen.

Verlag von Gustav Fischer in Jena.

(Fortsetzung des Textes zu Fig. 3 und 4.)

deckel. Das motorische Sprach- und Schreibzentrum liegt bei dem Rechtshänder auf der linken Hemisphäre, die Funktion der analogen Stellen der rechten ist noch nicht sicher bekannt. — Die meisten motorischen Zentren sind ausschließlich mit der gekreuzten Körpermuskulatur verknüpft. Eine Ausnahme bildet namentlich das Zentrum für die Rumpf- und dasjenige für die Augenmuskeln. Beide Zentren besitzen — entsprechend der gemeinhin symmetrisch-synergischen Innervation — neben der gekreuzten Verbindung auch ausgiebige gleichseitige Verknüpfungen. Ausdrücklich ist schließlich zu bemerken, daß die einzelnen Zentren wahrscheinlich nicht scharf abgegrenzt sind, sondern sich zum Teil gegenseitig überlagern.

Die sensorische Region der lateralen Konvexität zerfällt in drei Hauptabschnitte:

1) Die Sphäre des Muskelsinnes im oberen Scheitelläppchen. Ist dieses links zerstört, so weiß der Kranke bei geschlossenen Augen über die Lage und über passive Bewegungen seiner rechtsseitigen Gliedmaßen nichts anzugeben.

2) Die Sehsphäre hinter der Fissura parietooccipitalis. Es ist wahrscheinlich, daß der auf der lateralen Konvexität gelegene Teil der Sehsphäre speziell die optischen Erinnerungsbilder (Gesichtsvorstellungen) beherbergt und mit den optischen Empfindungen nichts zu tun hat. Zerstörung desselben führt daher zur sogen. Seelenblindheit, d. h. die Kranken sehen noch alles, erkennen aber in der gekreuzten Gesichtsfeldhälfte die Gegenstände nicht wieder. Zur Sehsphäre gehört auch die mit „Lesen" bezeichnete Stelle. Bei Zerstörung dieser Stelle sehen die Kranken alle Buchstaben noch, erkennen sie aber nicht wieder.

3) Die Hör-, Schmeck- und Riechsphäre im Schläfenlappen. Zerstörung der mit „Hören", „Schmecken", „Riechen" bezeichneten Regionen des Temporallappens führt zu Störungen des Hörens, Schmeckens, Riechens; für das Hören und Schmecken sind sie vorzugsweise gekreuzt, für das Riechen vorzugsweise gleichseitig. Bei Zerstörung der mit „Sprachverständnis" bezeichneten Stelle, der sogen. WERNICKEschen Stelle, tritt sogen. sensorische Aphasie auf: die Kranken hören jedes Wort, erkennen aber die Wörter nicht wieder und verstehen sie daher nicht.

ZIEHEN.

Fig. 5. Medianfläche des Gehirns.

Die Funktion der vorderen Abschnitte der Medianfläche der Großhirnhemisphären ist noch nicht sicher bekannt. Der Windungskomplex zwischen dem Sulcus cinguli und der Mantelkante gehört jedenfalls zur motorischen Region. Sein vorderer Teil wird zum Gyrus frontalis superior gerechnet und ist wahrscheinlich dem motorischen Rumpfzentrum zuzuweisen; der hintere Teil wird auch als Lobulus paracentralis bezeichnet und gehört zum motorischen Beinzentrum. Die Funktion des Gyrus fornicatus ist noch unbekannt. Der Praecuneus ist wahrscheinlich wie der Lobulus parietalis superior ein Zentrum des Muskelsinnes, also der Lage- und Bewegungsempfindungen. Der Cuneus, d. h. die Rindenfläche zwischen Fissura parietooccipitalis und Fissura calcarina ist die Sehsphäre s. str., d. h. Sitz der Gesichtsempfindungen. Wahrscheinlich gehört auch der unmittelbar unter der Fissura calcarina gelegene Rindenabschnitt (der an den Cuneus angrenzende Teil des Gyrus lingualis) zur Sehsphäre. Beiderseitige Zerstörung des Cuneus und dieses Abschnittes bedingt völlige Blindheit (Rindenblindheit), einseitige bedingt gekreuzte Hemianopsie. Als Reizungssymptom beobachtet man Gesichtshalluzinationen.

Der Balken ist im Medianschnitt getroffen. Er besteht im wesentlichen aus Kommissurfasern, welche das Zusammenwirken der beiden Großhirnhemisphären vermitteln. Der Zentralkanal des Rückenmarkes erweitert sich zunächst zu dem zeltförmigen vierten Ventrikel, verengert sich dann wieder zu dem Aquaeductus cerebri, um sich schließlich in den dritten Ventrikel zu öffnen. Die Tela chorioides inferior und superior ist nur unvollständig wiedergegeben. Die Oeffnung des Zentralkanals in den vierten Ventrikel kommt dadurch zu stande, daß die Hinterstränge hier sich sämtlich lateral- und dorsalwärts zum Cerebellum wenden und daher in der Medianebene keine Fasern übrig bleiben. Die dünne epitheliale Decke, welche nunmehr allein den vierten Ventrikel dorsalwärts verschließt, verschmilzt mit der überliegenden weichen Hirnhaut und bildet, eingestülpt von dem Plexus chorioides, die Tela chorioides inferior. Auch dieser Verschluß wird sekundär im Bereich der Apertura medialis ventriculi quarti (Foramen MAGENDII) und der Aperturae laterales ventriculi quarti durchbrochen.

Aehnliche Umwandlungen erfährt auch die epitheliale Decke des dritten Ventrikels. Nur bleibt hier ein sekundärer Durchbruch der epithelialen Decke wahrscheinlich stets aus.

Die Seitenwand des dritten Ventrikels bildet rechts und links größtenteils der Sehhügel. Von einem Sehhügel zum anderen mitten durch den Ventrikel hindurch zieht die Massa intermedia (auch Commissura media genannt). Aus dem dritten Ventrikel führt das Foramen interventriculare s. Monroi beiderseits in den Seitenventrikel der Hemisphäre. Basalwärts erstreckt sich der Ventrikel bis zur Hypophyse und bis zur Sehnervenkreuzung. Die vordere Begrenzung bildet die Lamina terminalis. Vor dem Ventrikel steigen zwei weiße Faserbündel auf, welche in ihrem weiteren Verlaufe zu dem unpaaren Fornix verschmelzen, die Columnae fornicis. Die Columnae lassen sich beiderseits bis zu den Corpora candicantia verfolgen. Meist sieht man sie deutlich durch die den Ventrikel auskleidende graue Substanz (Höhlengrau) durchschimmern. Zwischen Fornix und Balken ist eine dünne Membran ausgespannt, das Septum pellucidum. Im Innern des letzteren findet sich häufig nochmals ein Hohlraum, der Ventriculus septi pellucidi. Zwischen Fornix und Balkenschnabel ist die vordere Kommissur im Querschnitt getroffen. Dieselbe enthält wahrscheinlich nur Olfactoriusfasern. ZIEHEN.

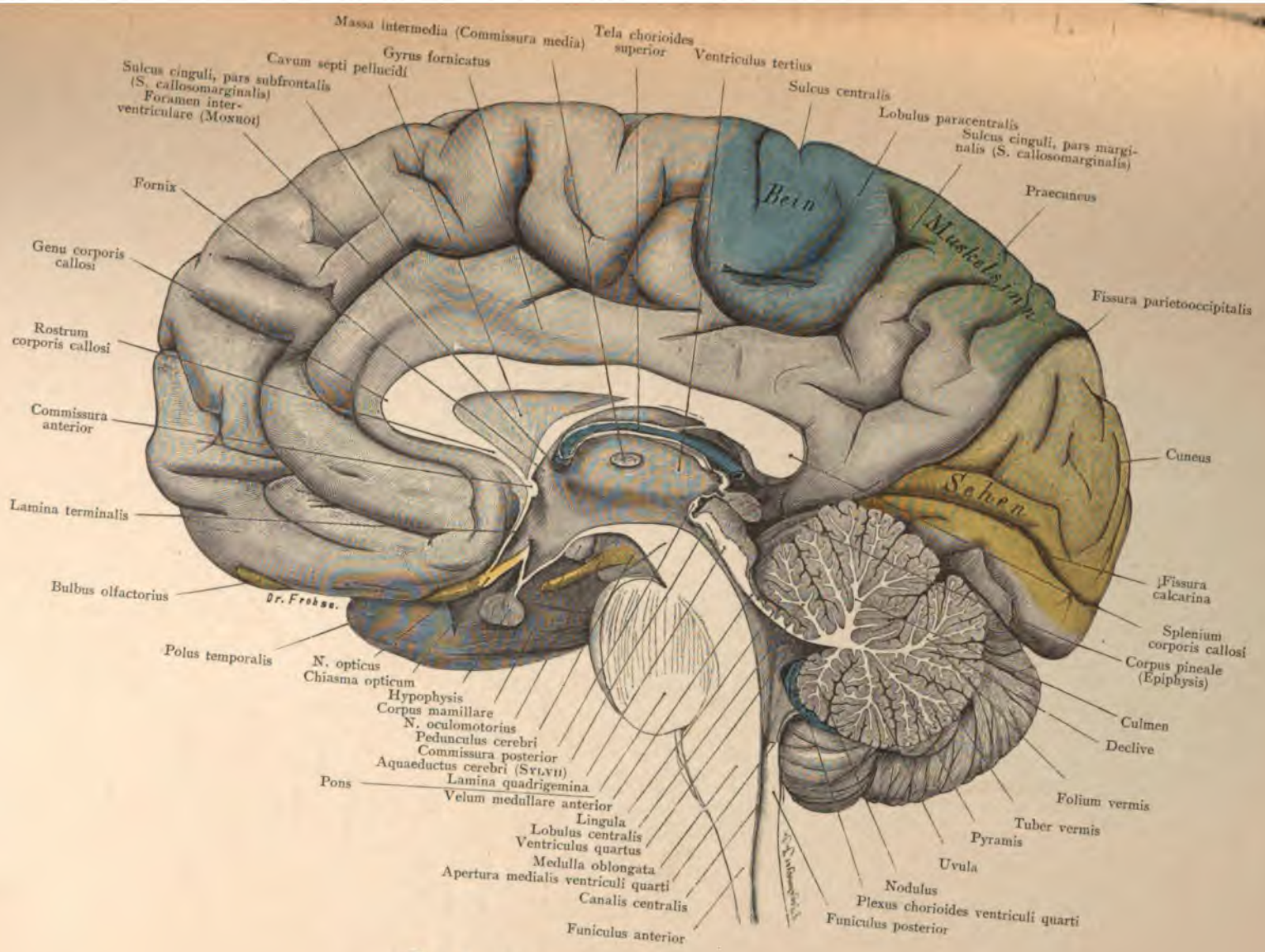

Fig. 5. Medianfläche des Gehirns.

Natürliche Grösse. Von Prof. ZIEHEN.

Verlag von Gustav Fischer in Jena.

Fig. 13. Gehirnbasis mit Arterien und austretenden Nerven.

Die Pia mater ist abgezogen. Unbedeutende Seitenäste der Arterien meist bis auf kurze Stümpfe entfernt, ebenso die Hypophysis. (Wegen der Bezeichnung der Arterien sei auf Fig. 15 verwiesen.)

Während die topographische Bedeutung der oberen und Seitenfläche des Gehirns wesentlich in der Verbreitung der Zentren für bestimmte Bewegungen und Empfindungen in der grauen Rinde besteht, ist an der Basis die Anordnung der austretenden Nerven und die Lage der Gefäße in erster Linie von praktischer Wichtigkeit. Aus der Störung der Funktion bestimmter Nerven oder Nervengruppen wird man Schlüsse ziehen können auf den Sitz von Geschwülsten oder anderen krankhaften Prozessen an der Basis des Gehirns, welche eben jene Störung bedingen.

Vor allem ist die Tatsache bemerkenswert, daß mit Ausnahme des N. olfactorius und N. opticus, welche auch genetisch als unmittelbare Ausstülpungen des Gehirns eine Sonderstellung einnehmen, sämtliche Gehirnnerven aus der kurzen Strecke vom vorderen Rande der Brücke bis zum Ende des verlängerten Markes hervortreten. Am dichtesten gedrängt liegen die Austrittsstellen des sechsten bis zwölften Nerven an dem hinteren Rande der Brücke und der Seite der Medulla oblongata.

Der Verlauf der Nerven vom Verlassen des Gehirns bis zum Austritt aus der für sie bestimmten Oeffnung in der Schädelbasis ist je nach der Entfernung dieser Oeffnung verschieden lang. Den längsten Weg hat der N. trochlearis zurückzulegen, da er auf der oberen Fläche des Zwischenhirns am vorderen Marksegel entspringt (s. Fig. 6) und sich um die Hirnschenkel herum nach unten schlingt. Auch der N. accessorius hat wenigstens mit einem Teil seiner Wurzeln einen langen Weg, da er mit seinem Ursprung weit auf das Rückenmark übergreift.

Die Versorgung des Gehirns mit Blut geschieht ausschließlich von der Basis aus, durch die A. carotis interna und A. vertebralis jederseits. Die beiden letzteren vereinigen sich zur A. basilaris. Von dieser gehen ab die A. cerebelli inferior posterior (noch häufiger aus der A. vertebralis selbst), die A. auditiva interna, A. cerebelli inferior anterior und A. cerebelli superior. Am vorderen Rande der Brücke teilt sich die A. basilaris und bildet so jederseits die A. profunda cerebri. Von jeder dieser geht ein R. communicans posterior nach vorn zur A. carotis interna. Diese sendet außer der sehr starken A. fossae SYLVII und der kleineren A. chorioides die A. corporis callosi nach vorn; dadurch, daß die beiderseitigen letzteren vor dem Chiasma der Sehnerven durch einen kurzen Querstamm, A. communicans anterior, miteinander verbunden sind, wird um den Türkensattel herum eine große, kreisförmig geschlossene Anastomose der Hirnarterien gebildet: Circulus arteriosus [WILLISI]. Alle diese Gefäße gehen zur Pia mater und verzweigen sich in ihr, wodurch diese den Charakter der Gefäßhaut des Gehirns erhält. Von ihr aus dringen feine Aeste in das Gehirn selbst ein und versorgen die Substanz desselben mit Blut.

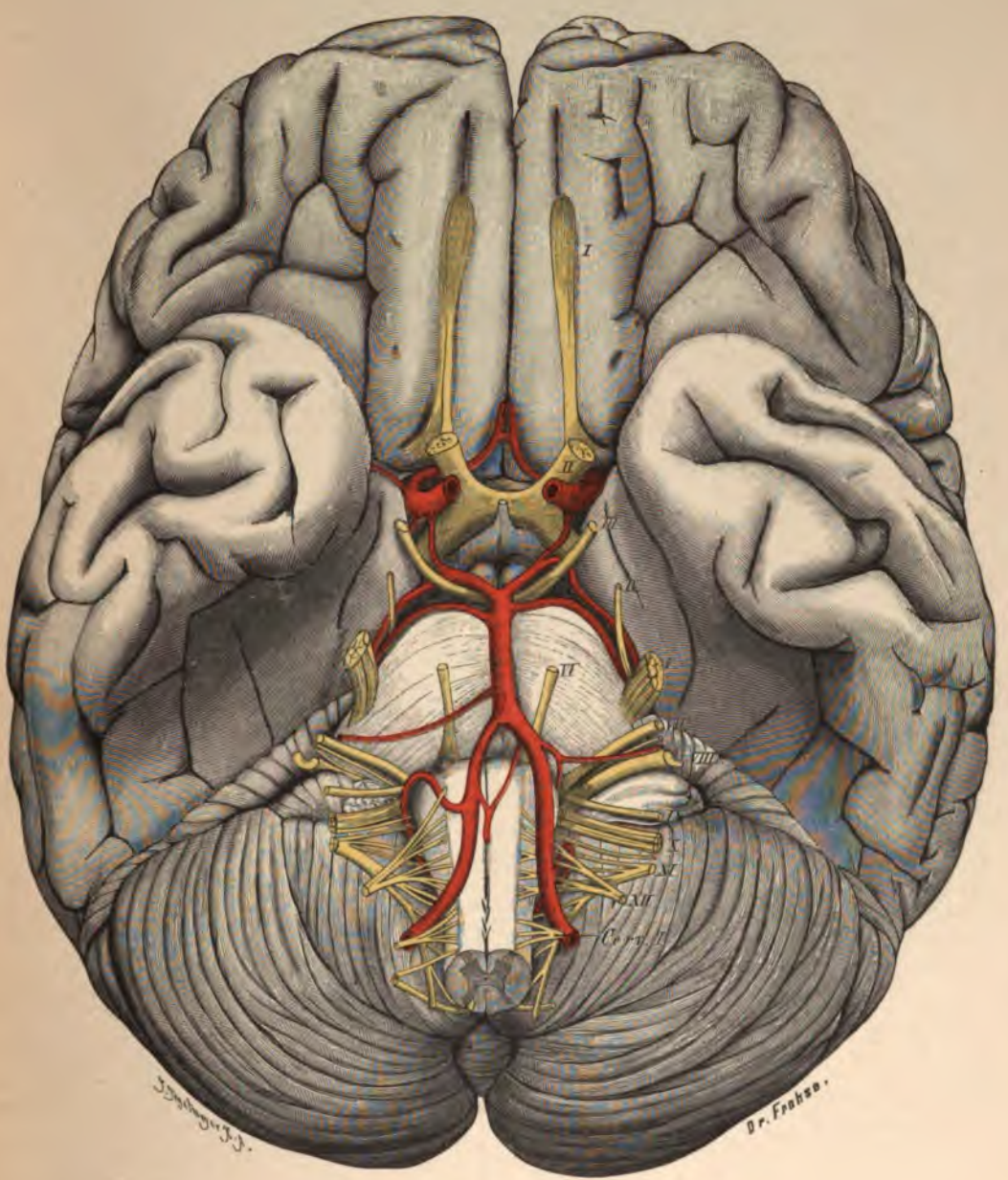

Fig. 13. Gehirnbasis mit Arterien und austretenden Nerven.

Natürliche Grösse.

Verlag von Gustav Fischer in Jena.

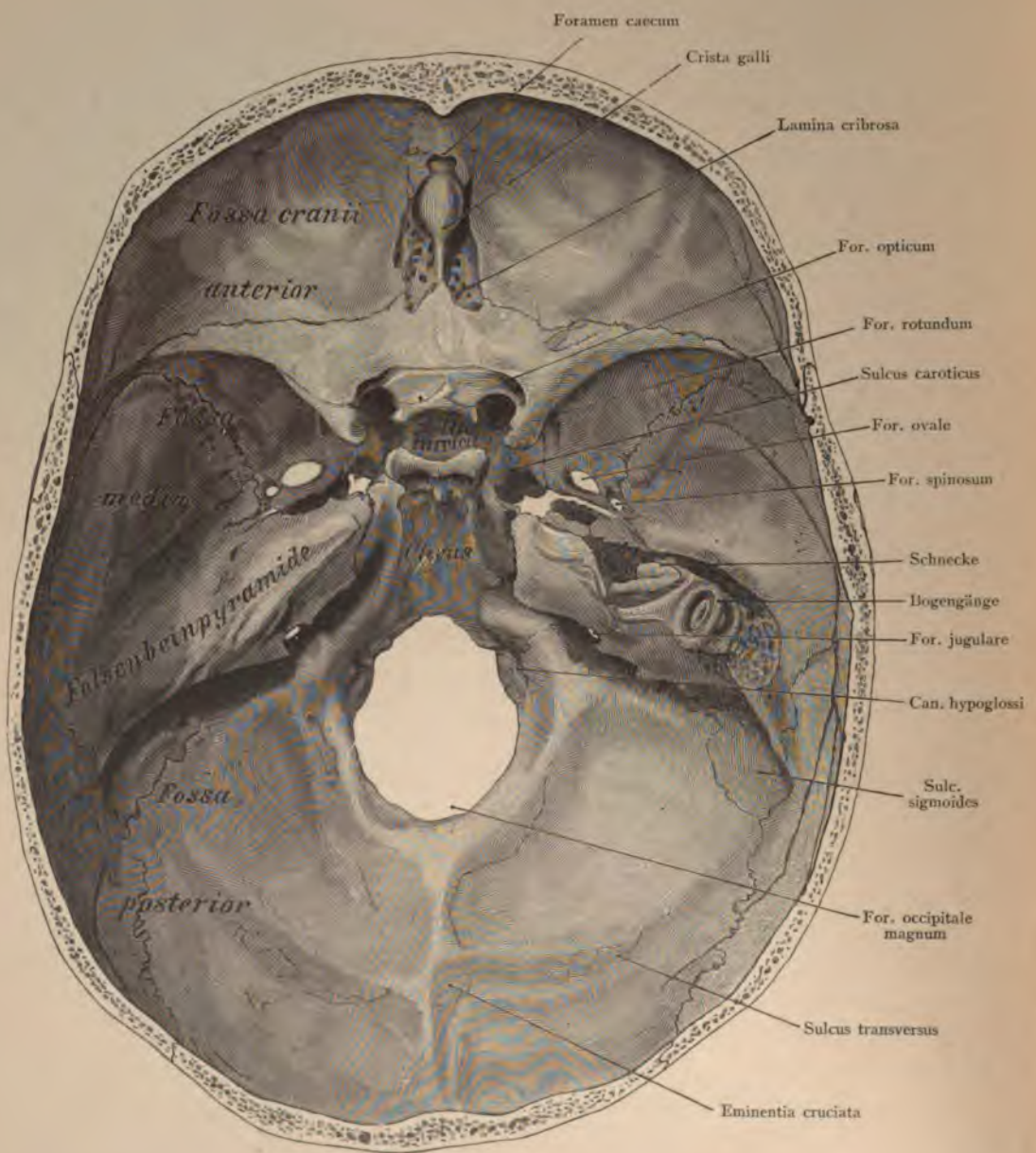

Fig. 14. Schädelbasis von oben.

4/5 der natürlichen Grösse.

Verlag von Gustav Fischer in Jena.

Fig. 14. Schädelbasis von oben.

Rechts Schnecke und Bogengänge des Ohres frei gemeißelt.

Im Gegensatz zu dem gleichförmig gebauten Dach des Schädels zeigt die Basis desselben einen sehr verwickelten und in sich ungleichartigen Bau.

Vor allem fällt die Gliederung in die drei Schädelgruben ins Auge: die vordere, nach hinten durch den scharfen Rand der Alae orbitales des Keilbeins begrenzt, zur Aufnahme des Stirnlappens des Gehirns bestimmt, trägt in der Medianlinie die Crista galli, daneben die Lamina cribrosa des Siebbeins zum Durchtritt der Aeste des N. olfactorius.

Die mittlere Schädelgrube erweitert sich vom Türkensattel aus beträchtlich nach beiden Seiten, findet ihre hintere Grenze an der scharfen Kante der Felsenbeinpyramide und birgt den Schläfenlappen des Gehirns. Sie enthält sehr zahlreiche Oeffnungen zum Durchtritt von Nerven und Gefäßen: Canalis opticus für N. opticus und A. ophthalmica; Fissura orbitalis superior für V. ophthalmica superior, N. abducens, trochlearis, oculomotorius und den ersten Ast des N. trigeminus; Foramen rotundum für den zweiten, Foramen ovale für den dritten Ast des N. trigeminus; Foramen spinosum für A. meningea media. Das Foramen lacerum anterius ist durch Faserknorpel, einen Rest des Primordialcraniums, verschlossen.

Die hintere Schädelgrube endlich dient dem Kleinhirn und der Medulla oblongata zur Unterlage und wird begrenzt von den Felsenbeinpyramiden und dem Sulcus transversus. Im Meatus acusticus internus verlassen N. facialis und N. acusticus, im Foramen jugulare V. jugularis, N. glossopharyngeus, vagus und accessorius, im Canalis hypoglossi der N. hypoglossus die Schädelhöhle.

Die Dicke des Knochens ist eine außerordentlich verschiedene, wie man leicht erkennt, wenn man die Schädelbasis gegen das Licht hält. Die kräftigst gebauten Partien sind der große Keilbeinflügel, der Clivus und das mittlere Drittel des Felsenbeins: zu den dünnsten Stellen gehört die Gegend der Siebbeinplatte, die Sella turcica, da unter ihr die Keilbeinhöhle liegt, die seitlichen Teile der mittleren Schädelgrube (Tegmen tympani und die Gegend über dem Unterkiefergelenk), sowie der Grund der hinteren Schädelgrube.

Gewalteinwirkungen können die Schädelbasis im wesentlichen nur in indirekter Weise beeinflussen, da sie durch vorgelagerte Teile allenthalben geschützt ist. Nur an wenigen Stellen ist sie direkten Traumen leicht zugänglich: an der Lamina cribrosa des Siebbeins für Gegenstände, die von der Nasenhöhle aus, am Dach der Orbita für solche, die von der Augenhöhle aus eingestoßen werden.

Das aufgemeißelte rechte Felsenbein zeigt die Lage der Teile des inneren Ohres zueinander: die Schnecke, den Meatus acusticus internus, sowie zwei Bogengänge: den vorderen oder oberen vertikalen und den äußeren oder horizontalen. (Der hintere oder untere vertikale Bogengang ist hier nicht sichtbar.)

Fig. 15. Schädelbasis mit Arterien, austretenden Nerven und Sinus durae matris.

Das Gehirn ist nicht in der üblichen Weise herausgenommen, sondern vorsichtig abgetragen, um die Basisarterien in ihrer Lage und die austretenden Nerven möglichst lang zu erhalten. Deshalb ist auch der Schnitt gegen das Rückenmark nicht bis in die Höhe des zweiten Cervikalnerven verlegt, sondern bereits das verlängerte Mark etwa in mittlerer Olivenhöhe durchschnitten. Links ist das Tentorium von der Spitze der Felsenbeinpyramide bis zum Confluens sinuum abgetragen unter gleichzeitiger Eröffnung des Sinus petrosus superior und des Sinus transversus; letzterer ist dann noch bis zum Sinus sigmoides gespalten. (Die rechte A. meningea media ist in ihrem Stamme und Anfangsstück des vorderen Astes versehentlich doppelt dargestellt.)

Das venöse Blut des Gehirns fließt in die Sinus der Dura mater, starrwandige, in die Substanz der Dura eingegrabene Kanäle. Das Blut fast aller Sinus sammelt sich im Sinus transversus und gelangt durch ihn in die Vena jugularis interna, welche durch das Foramen jugulare die Schädelhöhle verläßt.

Unter den zahlreichen Sinus haben eine hervorragende praktische Wichtigkeit diejenigen, welche der knöchernen Schädelkapsel unmittelbar anliegen, also bei Verletzungen des Schädels oder Erkrankungen des Knochens in Mitleidenschaft gezogen werden können. Es sind dies in erster Linie der Sinus sagittalis superior und der Sinus transversus.

Der erstere ist in Fig. 1 dargestellt und besprochen; er vereinigt sich mit den beiden Sinus transversi im Confluens sinuum, dessen Lage man dadurch auf der Außenfläche des Schädels bestimmt, daß man die immer leicht zu fühlende Protuberantia occipitalis externa aufsucht; unmittelbar oberhalb derselben liegt innen der Zusammenfluß der Sinus. Der Sinus sagittalis superior biegt meist in den rechten Sinus transversus ein; daher kommt es, daß der Sinus transversus und infolgedessen auch die V. jugularis interna rechts weiter zu sein pflegt als links.

Der Sinus transversus läuft vom Confluens aus jederseits annähernd horizontal nach außen (s. Fig. 17), senkt sich hinter dem Processus mastoides in zweifacher Krümmung zum Foramen jugulare an der Schädelbasis herab. In diesem letzten Teile seines Verlaufes, der wohl auch Sinus sigmoides genannt wird, entfernt er sich von der Außenfläche des Kopfes mehr und mehr, ist also Verletzungen von außen hier kaum ausgesetzt.

Der Verlauf der Hirnnerven vom Gehirn bis zu ihrer Durchtrittsöffnung durch die Schädelbasis gestaltet sich verschieden. In der vorderen und hinteren Schädelgrube treten die Nerven direkt in ihre Knochenöffnung ein; anders in der mittleren Schädelgrube. Hier verläuft der N. trigeminus eine Strecke unter der Dura mater, bildet das Ganglion [GASSERI] und zerfällt in seine drei Aeste, die wiederum verschieden weit unter der Dura hinziehen, um dann erst durch Fissura orbitalis superior, Foramen rotundum und ovale den Schädel zu verlassen. N. oculomotorius und N. trochlearis verlaufen in der lateralen Wand des Sinus cavernosus zur Fissura orbitalis superior, während der N. abducens ebenso wie die A. carotis interna durch den Sinus cavernosus selbst hindurchzieht.

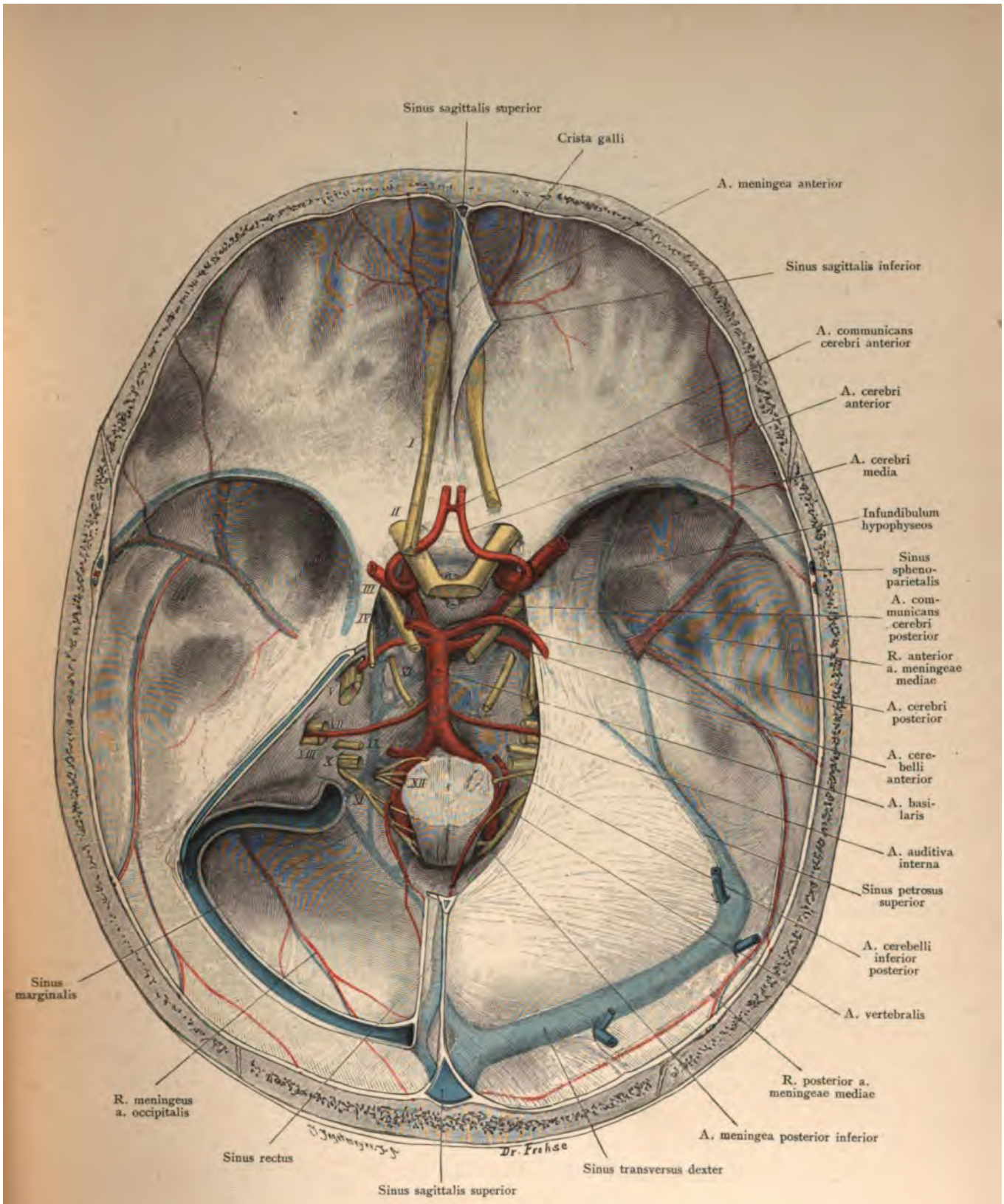

Fig. 15. Schädelbasis mit Arterien, austretenden Nerven und Sinus durae matris.

Natürliche Grösse.

Verlag von Gustav Fischer in Jena.

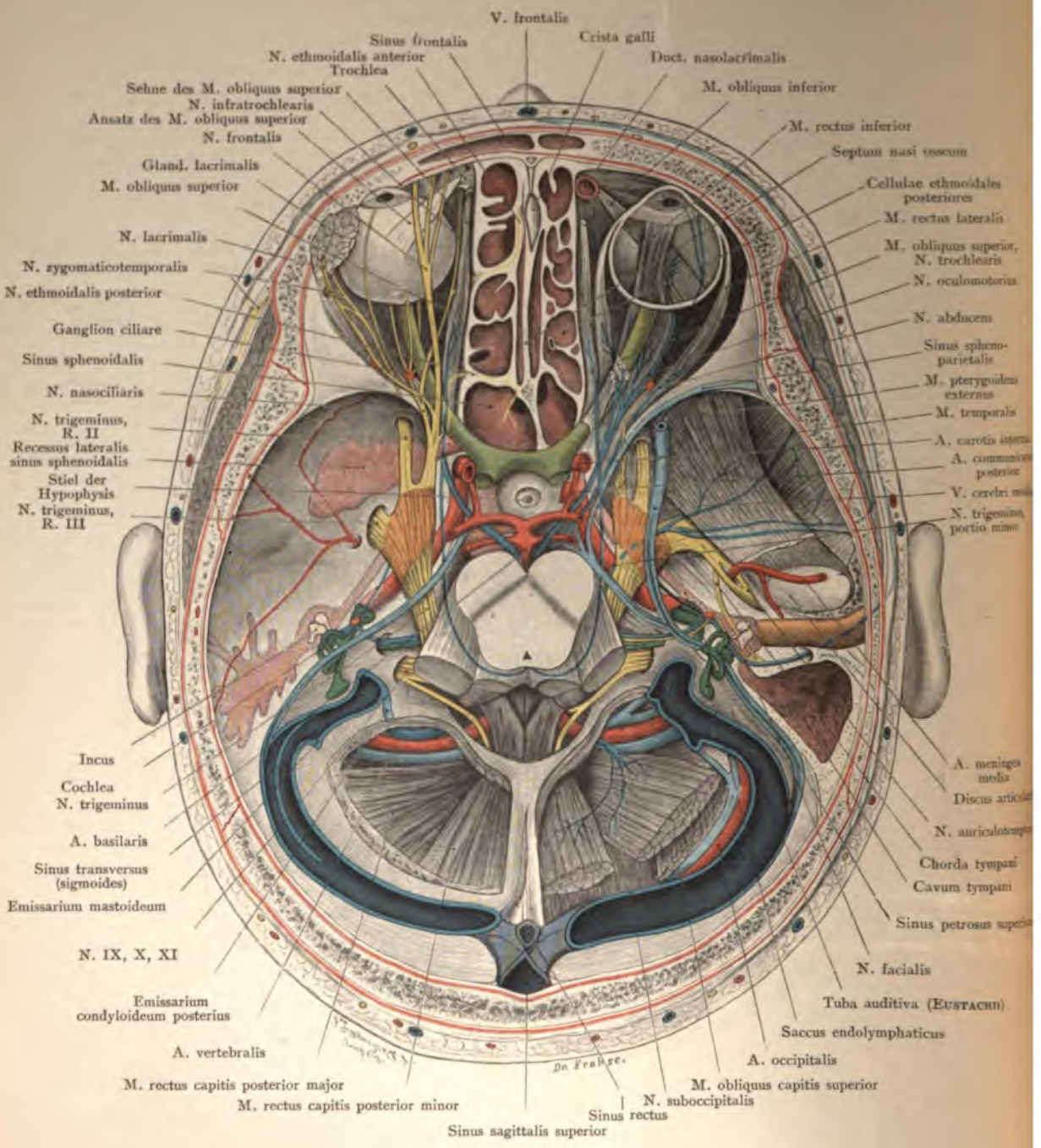

Fig. 16. Schädelbasis mit Weichteilen, nach teilweiser Entfernung der Knochen.

$^4/_5$ der natürlichen Grösse.

Verlag von Gustav Fischer in Jena.

Fig. 16. Schädelbasis mit Weichteilen, nach teilweiser Entfernung der Knochen.

Die Figur ist aus 8 Präparaten kombiniert. Die Größenverhältnisse wurden gewonnen von einem Präparat, das in Formol gehärtet war. Das Schädeldach wurde entfernt, das Gehirn so weit abgetragen, daß ein Teil der Brücke, des Crus cerebelli ad pontem und ad medullam oblongatam stehen blieben. Der Sinus transversus beiderseits ist aufgeschnitten. Von den entkalkten Knochen ließen sich leicht mit dem Messer große Bezirke entfernen. Links wurde der mittlere Teil des die hintere Schädelgrube bildenden Os occipitale fortgenommen, der Sinus cavernosus eröffnet, Ganglion GASSERI *und seine 3 Aeste freigelegt; das Dach der Orbita entfernt, die Organe im oberen Abschnitt der Augenhöhle freipräpariert. Durch Wegnahme der Lamina cribrosa wurden die Nebenhöhlen der Nase eröffnet; die Schleimhaut ist rosa markiert. Rechts wurden die Knochen der Schädelbasis in viel größerer Ausdehnung weggeschnitten, so daß nur einige Spangen stehen blieben (die pneumatischen Nebenräume des Ohres rosa markiert, der häutige Gehörgang hellbraun). Die Organe im unteren Abschnitt der Augenhöhle sind freigelegt, der Bulbus ist horizontal durchschnitten, er ist durchsichtig gedacht, so daß man die Nerven und Muskeln an seiner Unterfläche sieht. Die sensorischen Nerven sind grün gekennzeichnet: N. opticus hellgrün, N. acusticus mit den gehörempfindenden Apparaten dunkelgrün. Die sensiblen Nerven sind gelb, die motorischen dunkelblau (im Gegensatz zu den hellblau gehaltenen Venen) gefärbt, wodurch rechts besonders der motorische Teil des Trigeminus deutlich hervortritt. Die Nerven der Vagus-Gruppe, N. glossopharyngeus, vagus und accessorius, welche gemischte Nerven darstellen, sind wie die sensiblen gelb gehalten. Ganglion* GASSERI, *ciliare und geniculi orange. Links sind noch — unabhängig von der* MÜLLERschen *Arbeit — die pneumatischen Nebenräume des Ohres mit der Tube und die ungewöhnlich weite Ausdehnung des Recessus lateralis sinus sphenoidalis in die großen Keilbeinflügel mit Rosafarbe nach oben projiziert. Die Figur ist also schematisiert.*

Die — in dieser Art wohl zum erstenmal versuchte — Darstellung gewährt dadurch, daß die der Schädelbasis unten anliegenden Muskeln und Gefäße von oben her präpariert und in ihrer natürlichen Lage abgebildet sind, eine Vorstellung der Topographie dieser Gegend, wie sie bei einer Präparation und Abbildung von unten her nicht gewonnen werden kann, indem die Teile sich gegenseitig zu sehr decken oder bei Auseinanderlegung ihren natürlichen Zusammenhang verlieren müssen. Die Figur zeigt hier die topographischen Beziehungen der drei großen Sinnesorgane: Auge, Nase und Ohr, und gibt ein übersichtliches Bild vom Verlauf der Nerven, welche zuerst innerhalb, dann außerhalb des Schädels hinziehen, und macht so Zusammenhänge klar, welche sonst schwer verständlich sind.

Fig. 17. Projektion des Seitenventrikels, des Mittelohres und des Sinus transversus auf die laterale Schädelfläche.

In die von SPITZKA *gegebene Figur der Projektion des Seitenventrikels auf die laterale Schädelfläche ist violett die Projektion des Sinus transversus und rot die Projektion des Mittelohres und seiner pneumatischen Nebenräume eingefügt worden, frei nach* FRIEDRICH MÜLLER *und eigenen Präparaten.*

Man punktiert den Seitenventrikel, teils um Flüssigkeitsansammlungen aus ihm zu entleeren, z. B. bei Hydrocephalus oder seröser Meningitis, teils um medikamentöse Flüssigkeit in den nicht dilatierten Ventrikel zu injizieren, wie z. B. beim Tetanus. E. v. BERGMANN durchbohrt zu diesem Zweck den Schädel von vorn dicht über und etwas nach innen von der Tuberositas frontalis und führt eine lange Hohlnadel in der Richtung von vorn nach hinten, mit geringer Neigung ab- und einwärts, ein. KEEN geht von der Seitenfläche des Schädels ein und wählt beim Erwachsenen einen Punkt, der 32 mm oberhalb einer Linie, welche den unteren Rand der Orbita mit der Protuberantia occipitalis externa verbindet, liegt und von einem Punkt dieser Linie aus bemessen wird, welcher 32 mm hinter dem äußeren Gehörgang liegt. Die Gestalt des Ventrikels variiert in ziemlichen Grenzen, am wechselndsten in seiner Länge ist das Hinterhorn. Das „Trigonum", d. h. der Punkt, an welchem Pars centralis, Hinter- und Unterhorn zusammentreffen, ist der geräumigste Teil, daher am geeignetsten zur Punktion.

Fig. 18. Projektion der A. meningea media auf die laterale Schädelfläche.

Nach KRÖNLEIN. *Die A. meningea media ist rot gezeichnet.*

Sehr zweckmäßig zur Bestimmung wichtiger Punkte und Linien des Gehirns und der A. meningea media auf der Oberfläche des Kopfes ist die Konstruktion von KRÖNLEIN. Es verläuft nämlich: 1) die „deutsche Horizontale" durch den Infraorbitalrand und den oberen Rand des Meatus auditorius; 2) die obere Horizontale durch den Supraorbitalrand, parallel der vorigen; 3) die vordere Vertikale von der Mitte des Jochbogens senkrecht auf der deutschen Horizontalen; 4) die mittlere Vertikale vom Unterkieferköpfchen senkrecht auf der deutschen Horizontale; 5) die hintere Vertikale vom hintersten Punkt der Basis des Processus mastoides senkrecht auf der deutschen Horizontalen. Verbindet man den Kreuzungspunkt der vorderen Vertikalen und oberen Horizontalen mit dem Punkte, wo die hintere Vertikale den Scheitel schneidet, so erhält man die Linea ROLANDI; halbiert man den Winkel, welchen diese Linie mit der oberen Horizontalen bildet, und verlängert man die Halbierungslinie noch hinten bis zur Kreuzung mit der hinteren Vertikalen, so hat man die Linea SYLVII. *A* und *B* sind die Stellen für die Trepanation zur Entleerung der verschiedenen Hämatome der A. meningea media; das dick ausgezogene Rechteck ist der Bezirk, welchen E. v. BERGMANN für die Schädelresektion zum Zwecke der Aufsuchung otitischer Abscesse im Schläfenlappen angegeben hat.

Die schwarzen Kreise der Figur, denen kein Name beigefügt ist, bezeichnen folgende in der Hirntopographie gebrauchte Punkte (vergl. Text zu Fig. 11 und 12): Nasion an der Nasenwurzel, oben Bregma, weiterhin Obelion, Lambda und ganz unten Inion an der Protuberantia occipitalis externa.

Fig. 17. Projektion des Seitenventrikels, des Mittelohrs und des Sinus transversus auf die laterale Schädelfläche.

$^3/_4$ der natürlichen Grösse.

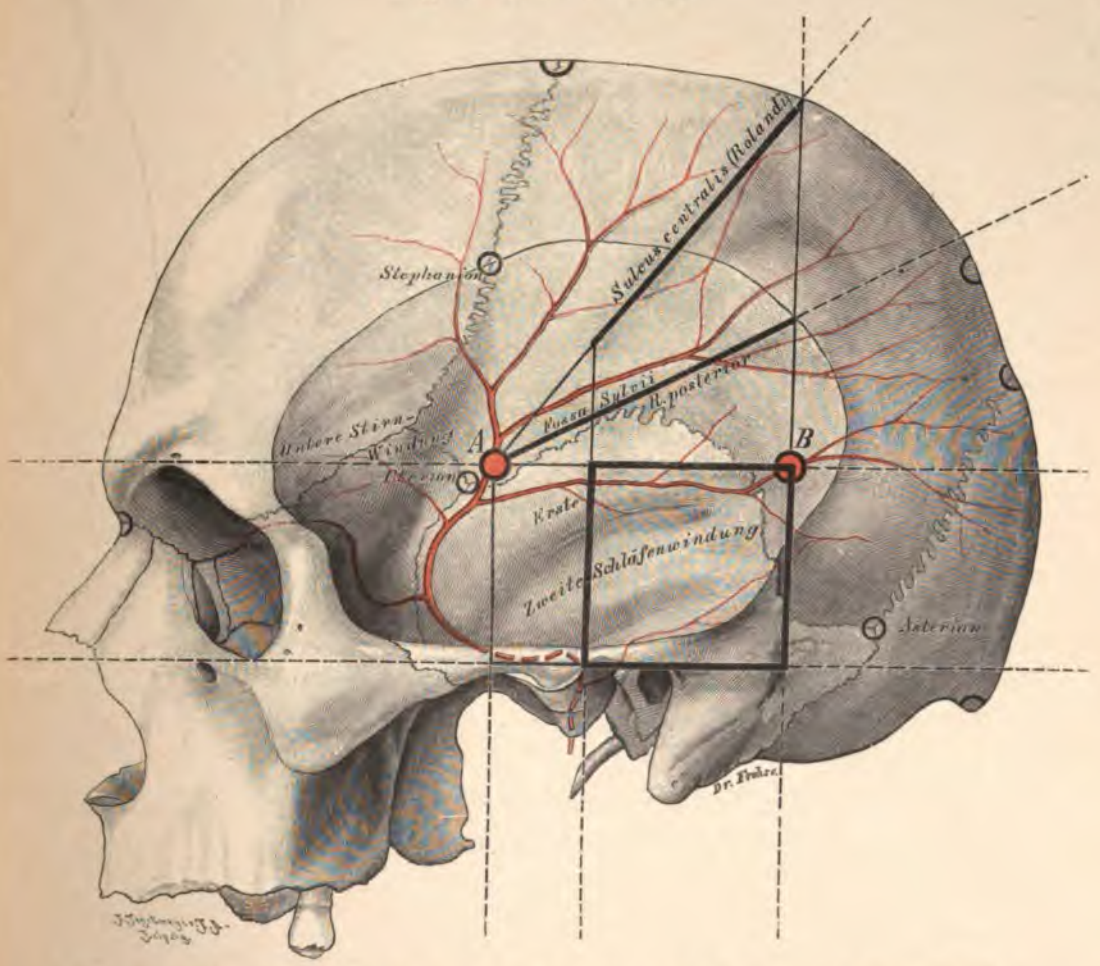

Fig. 18. Projektion der A. meningea media auf die laterale Schädelfläche.

$^3/_4$ der natürlichen Grösse.

Verlag von Gustav Fischer in Jena.

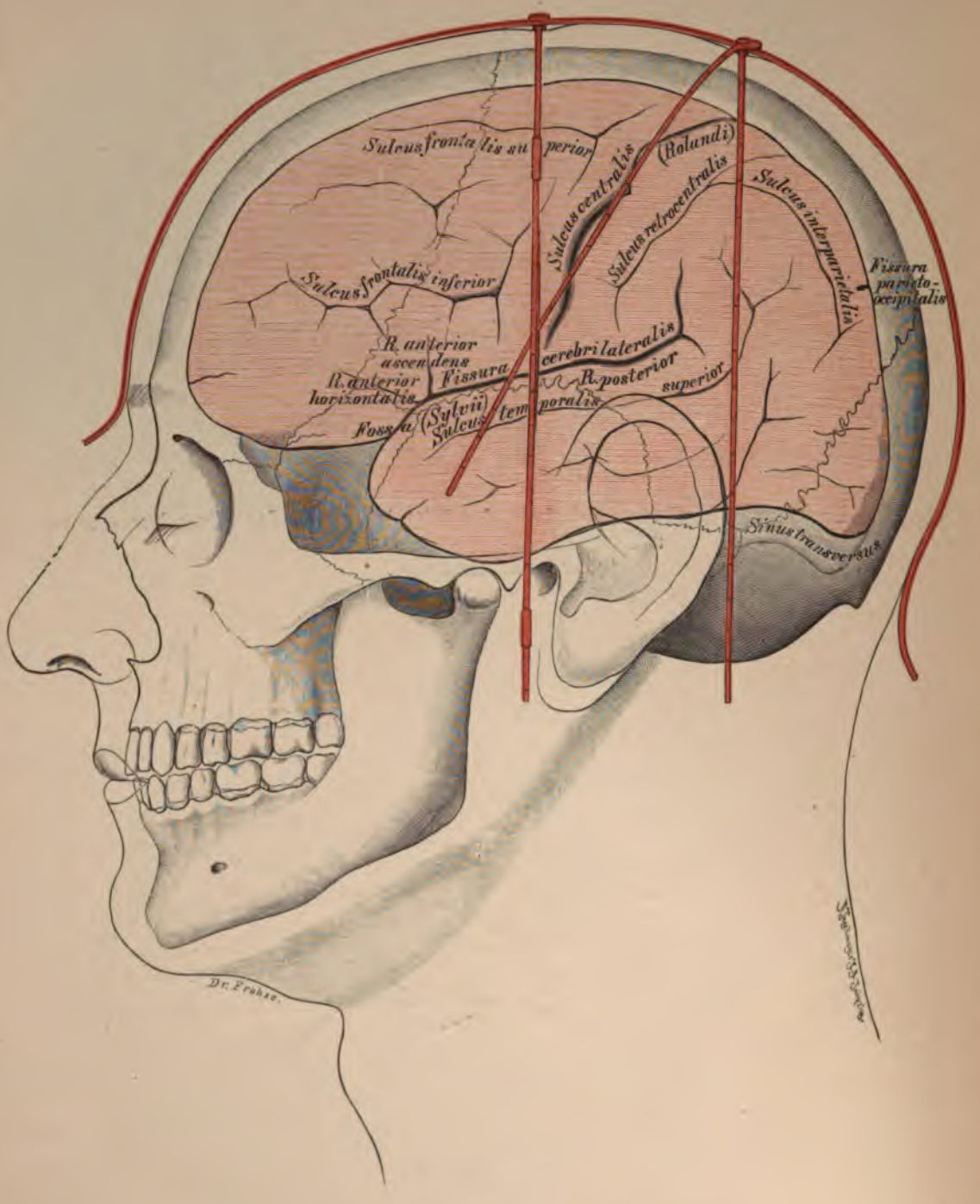

Fig. 19. Craniocerebrale Topographie.

$^4/_5$ der natürlichen Grösse.

Verlag von Gustav Fischer in Jena.

Fig. 19. Craniocerebrale Topographie.

Die Stäbe von A. KOEHLERS Craniencephalometer sind dunkelrot dargestellt; Gehirn hellrot, schematisiert.

Von großer praktischer Bedeutung ist es zu wissen, was für eine Stelle der Gehirnwindungen einem bestimmten Punkte der Schädeloberfläche entspricht. Bei Verletzungen des Schädels wird man daraus schließen können, welche Gegenden der Rinde in erster Linie mitbetroffen sind. Deutet anderseits eine Funktionsstörung auf eine bestimmte Partie der Hirnrinde hin, so muß man zwecks eines operativen Eingriffes am Schädel genau die Stelle sich aufsuchen können, unter welcher die in Frage stehende Rindenpartie liegt.

Im allgemeinen reicht es hin, auf dem Schädel die Lage der Fissura centralis ROLANDI und der Fossa SYLVII zu bestimmen; denn einmal liegen die am häufigsten in Betracht kommenden Zentren (s. Fig. 3—5) in der nächsten Nähe dieser Furchen; sodann ist es leicht, von dieser Grundlage aus die Lage anderer Furchen sich zu konstruieren.

Die Methoden zu diesen Bestimmungen sind sehr zahlreich und erfordern meistens besondere Instrumente. Eine einfache Methode, welche sich erprobt hat, ist die von A. KOEHLER; unsere Figur zeigt die drei dazu zu konstruierenden Linien: eine sagittale Linie wird mitten über den Schädel gezogen, von der Nasenwurzel zur Protuberantia occipitalis externa: eine zweite, rechtwinkelig zu dieser, vom vorderen Rande des äußeren Gehörganges vertikal nach oben; eine dritte, dieser parallel, vom hinteren Rande des Proc. mastoides nach oben. Von der Stelle, wo letztere die Sagittallinie schneidet, zieht man eine schräge Linie nach vorn zu einem Punkte in der vorderen Vertikalen, der zwischen dem Halbierungspunkte dieser Linie und der Grenze ihres unteren und mittleren Drittels in der Mitte liegt. Der letztere Punkt bezeichnet das untere Ende der Zentralfurche, die schräge Linie entspricht dem Verlauf der Zentralfurche selbst, und ihr Endpunkt an der Sagittallinie ist das obere Ende der Zentralfurche.

Die Fossa SYLVII liegt 1—1½ cm tiefer als das auf die angegebene Weise bestimmte untere Ende der Zentralfurche. Ungefähr 4 cm über der Mitte des Jochbogens liegt die Stelle, wo sie sich in den kurzen vorderen, aufsteigenden und den langen hinteren, schräg nach oben und rückwärts ziehenden Ast teilt.

Eine andere, sehr brauchbare Konstruktion der Zentralfurche (Sulcus ROLANDI) und der Fossa SYLVII nach KROENLEIN s. in der Erläuterung zu Fig. 18.

Fig. 20. Freilegung des Kleinhirns.

An der linken Seite des Hinterhauptes wurde ein Schnitt dicht oberhalb der Protuberantia occipitalis externa horizontal nach außen bis in die Nähe des Ohres geführt, von seinen Endpunkten je ein senkrechter Schnitt nach unten; der Haut und Muskeln enthaltende Lappen wurde nach unten geklappt, die durchschnittenen Muskeln sind hinterher präpariert. Aus dem Knochen ist ein großes Fenster ausgemeißelt. Der Sinus sigmoides ist aufgeschnitten; das Kleinhirn durch einen Spatel medianwärts gehalten.

Das Kleinhirn liegt viel geschützter als das Großhirn. Es berührt nur mit einem verhältnismäßig kleinen Bezirk die Schädeloberfläche und die letztere ist durch das mächtige Lager der Nackenmuskulatur bedeckt. Verletzungen des Kleinhirns sind dank dieser Lage sehr selten, während anderseits dadurch bedingt ist, daß operative Eingriffe an demselben sehr viel schwieriger als an den meisten Gegenden des Großhirns sind. Ein Blick auf die Figur zeigt, daß otitische Eiterungen vom Sinus sigmoides, vom hinteren Bogengang oder dem Saccus endolymphaticus aus leicht zu einem Abscеß zwischen der hinteren Fläche der Felsenbeinpyramide und dem Kleinhirn, oder im Kleinhirn selbst, führen können. Diese Eiteransammlungen können freigelegt werden, wenn man die zur Eröffnung des Sinus sigmoides gemachte Knochenlücke einfach nach hinten erweitert. Hat man auf einen Schläfenlappenabsceß gefahndet und in dem v. BERGMANNschen Vierecke (s. Fig. 18 die dick ausgezogenen Linien) den Schädel eröffnet, so kann man auch von hier aus nach Erweiterung der Knochenöffnung und Durchschneiden des Tentorium die dorsale Kleinhirnfläche freilegen. Bei Kleinhirntumoren braucht man eine größere Zugänglichkeit; man muß von hinten eingehen und nach Herunterklappen der Weichteile das Planum nuchae aufmeißeln. Allein, wie aus Fig. 1 erkennbar ist, bildet der Sinus transversus ein Hindernis, um die oberhalb desselben gelegenen Bezirke der Kleinhirnhemisphäre zu treffen. Man kann die Knochenöffnung nach dieser Richtung hin erweitern, die Dura mit dem Sinus vom Knochen abheben, den Sinus nach doppelter Unterbindung durchschneiden und unter Emporheben des Occipitallappens nun einen sehr großen Bezirk des Kleinhirns übersehen.

Besonders hinzuweisen ist noch auf eine Vene, welche auf der Figur aus dem tiefsten Teile des Sinus sigmoides, manchmal aus dem Bulbus der V. jugularis selbst durch das Emissarium condyloideum posterius zur V. vertebralis verläuft, welche horizontal zwischen dem Os occipitale und dem — in der Figur nicht sichtbaren — Atlas hinzieht: wichtig für die Frage der Unterbindung der V. jugularis bei Sinusthrombose (s. Erklärung zu Fig. 27 und 28).

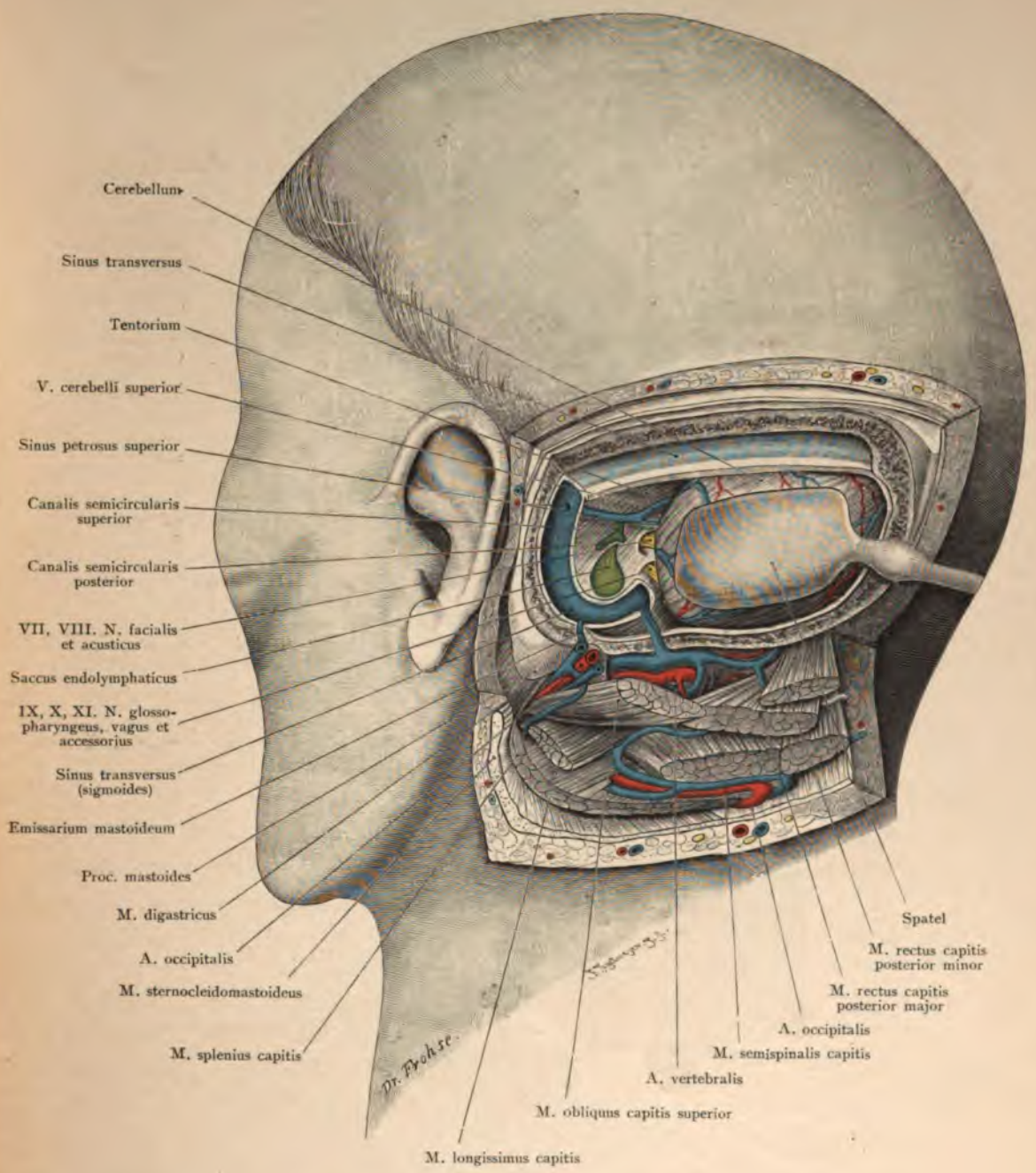

Fig. 20. Freilegung des Kleinhirns.

$^4/_5$ der natürlichen Grösse.

Verlag von Gustav Fischer in Jena.

Fig. 21. Aus einem Horizontalschnitt des Kopfes: Gehörorgan und Umgebung.
Links, von unten gesehen. Natürliche Grösse.

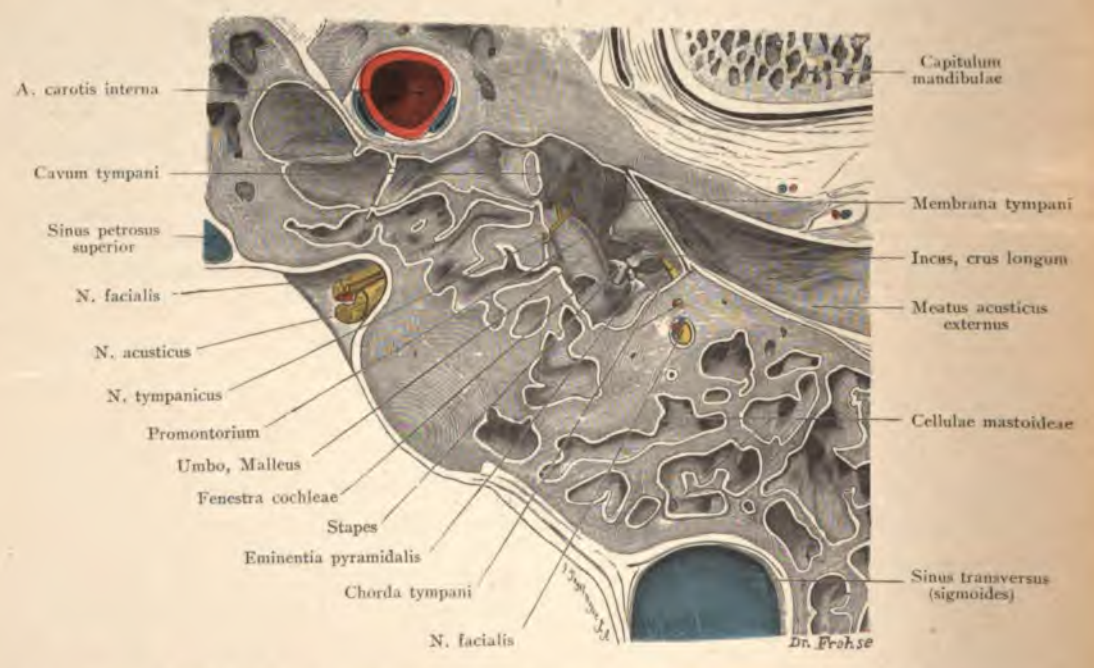

Fig. 22. Ein Teil der Fig. 21: Paukenhöhle und Umgebung. $2^1/_2$ mal vergrössert.

Verlag von Gustav Fischer in Jena.

Fig. 21. Aus einem Horizontalschnitt des Kopfes: Gehörgang und Umgebung.

Fig. 22. Paukenhöhle und Umgebung aus Fig. 21, $2^1/_2$ mal vergrößert.

Teil eines Gefrierschnittes aus einer Serie horizontal durch den ganzen Kopf gelegter Schnitte.

Die Figur zeigt deutlich die beiden Krümmungen, welche der äußere Gehörgang in horizontaler Richtung — die dritte Krümmung erfolgt in der vertikalen Ebene — macht; dadurch wird bedingt, daß man das Trommelfell nicht ohne Verziehung der Ohrmuschel und des knorpeligen Gehörganges sehen kann.

Von großer praktischer Bedeutung sind die Beziehungen des Hörapparates zu benachbarten Organen, vor allem zum Sinus transversus und der Dura mater. Letztere zieht über die ganze hintere Fläche des Felsenbeins hin; die Lufträume desselben sind nur durch dünne Knochenlamellen von der Dura getrennt, so daß die so häufigen eiterigen Prozesse in ihnen leicht zu Abcessen unter der Dura führen können. Der Sinus transversus steht in derselben nahen Beziehung zu den Zellen des Warzenfortsatzes, kann also bei der operativen Eröffnung desselben leicht verletzt werden; Eiterungsprozesse in den pneumatischen Hohlräumen können sich dem Sinus mitteilen und zu Thrombophlebitis in ihm führen.

Neben der A. carotis, welche nicht ganz den knöchernen Canalis caroticus ausfüllt, liegen venöse Räume, welche eine Fortsetzung des Sinus cavernosus sind.

Der N. facialis ist in demjenigen Teile seines Verlaufes getroffen, welcher senkrecht nach unten zum For. stylomastoideum führt. Neben dem Nerven bemerkt man in Fig. 22 im Canalis facialis die A. stylomastoidea von zwei Venen begleitet.

In Fig. 22 sind ferner die einzelnen Gebilde in der Paukenhöhle, die Gehörknöchelchen, Chorda tympani und N. tympanicus erkennbar.

Die Tuba auditiva (EUSTACHII), welche von der Trommelhöhle aus schräg nach unten und medianwärts zu ihrer Mündung im Rachen verläuft, muß also im Horizontalschnitt schräg getroffen sein und größer erscheinen, als wenn sie senkrecht auf ihre Achse durchschnitten ist.

Nur eine dünne Knochenplatte liegt zwischen dem Kiefergelenk und dem äußeren Gehörgang. Die Zwischenscheibe im Kiefergelenk ist jederseits neben dem Gelenkkopf sichtbar.

Medial vom M. pterygoideus externus liegt der dritte Ast des N. trigeminus, der soeben aus dem Foramen ovale hervorgetreten ist. Dicht dahinter und etwas lateralwärts erkennt man die A. meningea media.

Hervorzuheben ist noch die Lage adenoiden Gewebes unter der Schleimhaut des Pharynx, — Tonsilla pharyngea — die im Horizontalschnitt auffallend dick erscheint. Sie ist schräg durchschnitten, da die obere Wand des Nasen-Rachenraumes nicht horizontal liegt, sondern schräg nach hinten abfällt.

Fig. 23. Senkrechter Schnitt durch das linke Schläfenbein in der Pyramidenachse.

Gefrierschnitt. Schleimhaut des Antrum tympanicum und der Cellulae mastoideae rot. Von der Paukenhöhlenschleimhaut ist der Deutlichkeit wegen nur der Querschnitt als rote Linie angedeutet. Der Schnitt hat den untersten Teil des Trommelfells wegfallen lassen, so daß man hier in den äußeren Gehörgang hineinsieht.

Fig. 24. Horizontalschnitt durch das linke Schläfenbein.

Schnitt durch den mazerierten Knochen. Die Achse durch Tuba auditiva und Antrum mastoideum — „Schleimhautachse" — ist durch einen roten Strich, die durch den äußeren und inneren Gehörgang — „Sinnesachse" — durch einen gelben gekennzeichnet. — Der Knorpelüberzug der Gelenkfläche für den Unterkiefer ist bläulich markiert.

Das Mittelohr ist von einer sehr großen Zahl pneumatischer Nebenräume umgeben, welche mit einer Fortsetzung der Paukenhöhlenschleimhaut ausgekleidet sind und mit der Paukenhöhle direkt oder indirekt kommunizieren. Eiterige Prozesse der Paukenhöhle setzen sich daher sehr leicht auf diese Nebenräume fort, und ein Blick auf Fig. 23 lehrt, wie außerordentlich ungünstig die Abflußverhältnisse des Sekretes nach der Paukenhöhle hin sind, da die Nebenhöhlen zum Teil sehr viel tiefer liegen als die Kommunikationsöffnung mit der Paukenhöhle. Die Ausdehnung der pneumatischen Nebenräume ist sehr verschieden, verschieden sogar auf beiden Seiten desselben Individuums. Sie können weit in die Pyramide, bis dicht an den Condylus des Hinterhauptbeins, bis zur Wurzel des Jochbogens sich erstrecken.

Das Zentrum der Nebenräume ist das Antrum mastoideum, ein ungefähr bohnenförmiger Raum von wechselnder Größe, dessen Durchschnitt etwa 11 mm lang ist und mit seiner Längsachse in die Verlängerung der Tubenachse fällt. Der Eingang zu ihm aus der Paukenhöhle findet sich an deren hinterer Wand, unmittelbar unter dem Tegmen tympani, welches die Decke des Antrum bildet. In dasselbe münden die Cellulae mastoideae ein, welche den Warzenfortsatz einnehmen und sehr verschieden ausgebildet sind. Bald erfüllen sie den ganzen Warzenfortsatz, dessen Gestalt ja auch schon außerordentlich variabel ist, bald kurz, bald lang, bald schlank, bald dick aufgetrieben, in anderen Fällen nehmen sie ihn nur zur Hälfte ein, während dann die Spitze aus spongiösem Knochen ohne Schleimhautauskleidung besteht; bald sind es zahlreiche kleine Zellen, bald sind sie zu größeren Hohlräumen vereinigt. Cellulae squamosae erstrecken sich in der Schuppe weithin, doch nicht oberhalb der Linea temporalis. Die deckende Knochenlamelle ist gleichfalls von sehr verschiedener Dicke und kann, ähnlich wie das Tegmen tympani, sowohl außen auf der Konvexität des Warzenfortsatzes, als auch innen gegen den Sinus transversus Lücken haben, welche nur durch Bindegewebe geschlossen sind. Eiterungsprozesse pflanzen sich leicht durch das dünne Tegmen tympani fort und erregen Meningitis oder veranlassen einen Schläfenlappenabsceß.

In Fig. 23 ist noch bemerkenswert der N. trigeminus, in der Impressio trigemini liegend, die von der Dura mater überdacht wird zum Cavum MECKELI.

Fig. 24 zeigt noch in der roten Linie die „Schleimhautachse", d. h. Tube, Paukenhöhle, Antrum und Warzenzellen liegen in einer Linie, welche von vornmedial nach hinten-lateral geht. Die gelbe Linie stellt die „Sinnesachse" dar und geht durch äußeren Gehörgang, Trommelfell, Paukenhöhle, Vestibulum und inneren Gehörgang. Beide Achsen schneiden sich spitzwinklig in der Paukenhöhle. Die erste, welche man auch die vegetative Achse nennen könnte, durchschneidet alle Organe, die nur eine accessorische Bedeutung für die Gehörfunktion haben; in der Sinnesachse, welche auch animalische heißen könnte, liegen die schallleitenden und -aufnehmenden, also im wesentlichen die spezifisch nervösen Organe des Gehörsinnes.

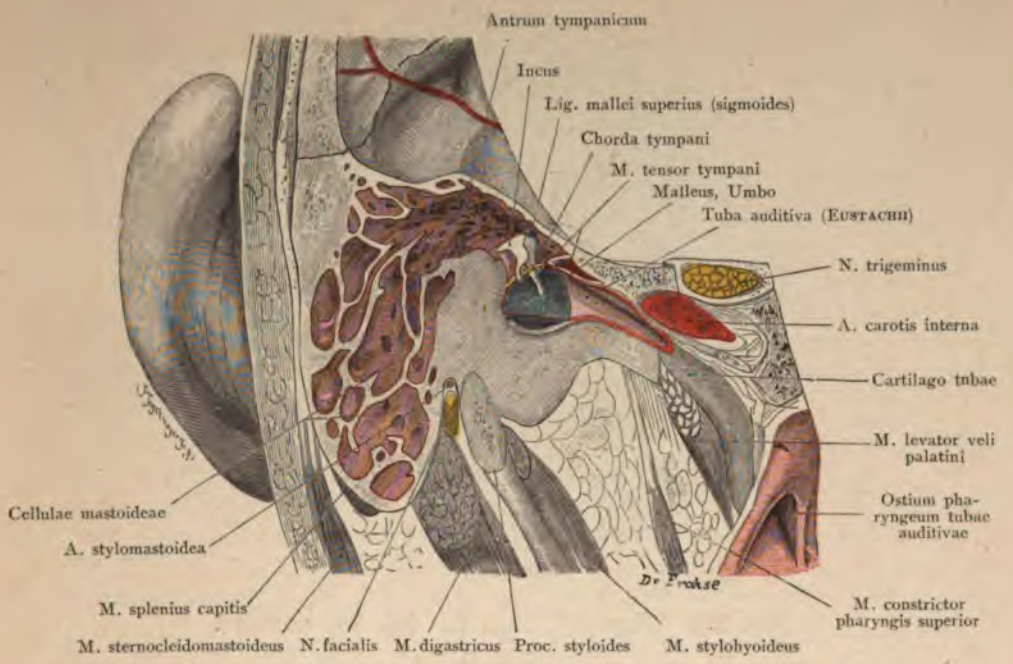

Fig. 23. Senkrechter Schnitt durch das linke Schläfenbein, in der Pyramidenaxe.

Von hinten gesehen. Natürliche Grösse.

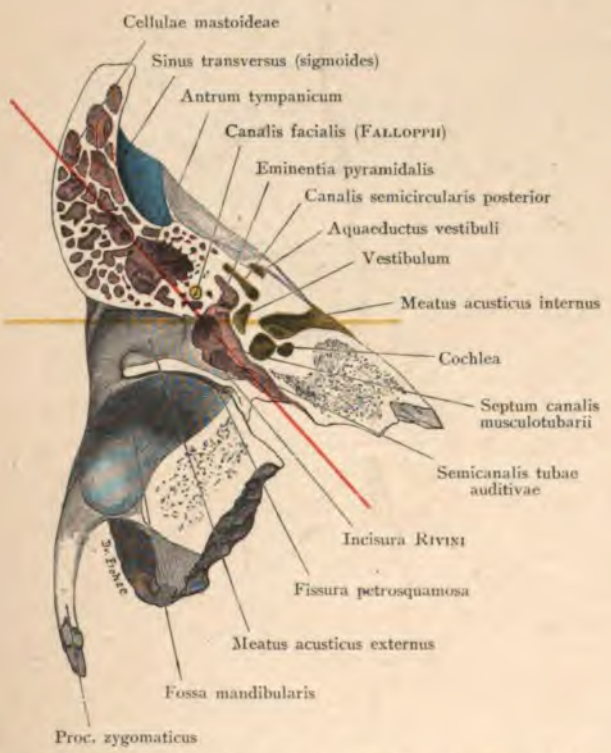

Fig. 24. Horizontalschnitt durch das linke Schläfenbein.

Von unten gesehen. Natürliche Grösse.

Verlag von Gustav Fischer in Jena.

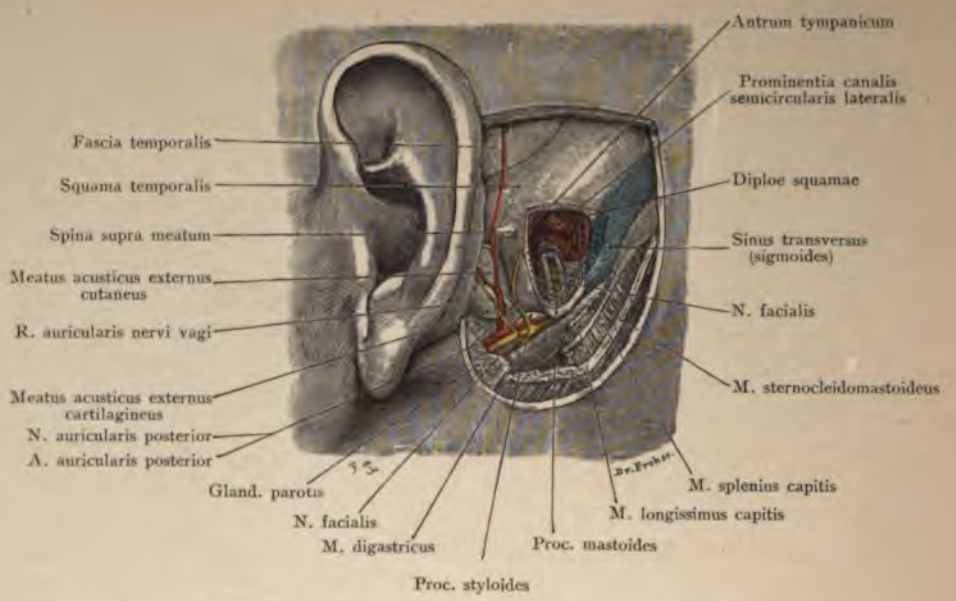

Fig. 25. Warzenfortsatz des Kindes, eröffnet.
Natürliche Grösse.

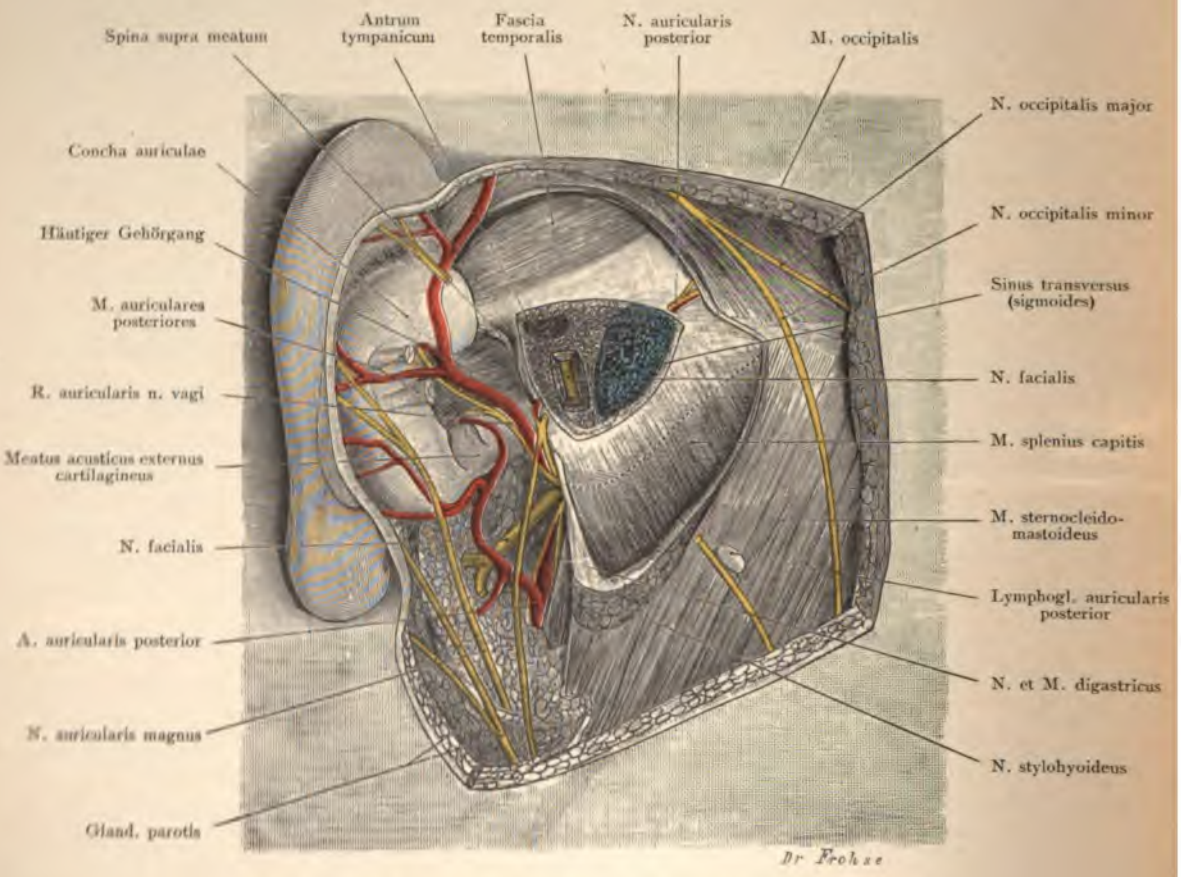

Fig. 26. Warzenfortsatz des Erwachsenen, eröffnet.
Natürliche Grösse.

Verlag von Gustav Fischer in Jena.

Fig. 25. Warzenfortsatz des Kindes, eröffnet.

Fig. 26. Dasselbe, beim Erwachsenen.

Fig. 25. Die Regio mastoidea eines zweijährigen Kindes ist schichtenweise freigelegt und der Warzenfortsatz aufgemeißelt. Soweit er pneumatisiert, ist er rot angegeben. – In Fig. 26 ist die Region beim Erwachsenen in etwas weiterem Umfange freigelegt, der Warzenfortsatz nur so weit aufgemeißelt, als er pneumatisiert war; sein ganzer Umfang ist durch eine punktierte Linie markiert; ein Stück der Ohrspeicheldrüse ist entfernt, um den N. facialis bis zum For. stylomastoideum zu zeigen.

Beim Neugeborenen ist das Antrum schon völlig ausgebildet, dagegen fehlt der Proc. mastoides noch vollständig; in den ersten Lebensjahren bildet er sich zuerst nach außen und hinten, dann erst wächst er nach unten. Die Pneumatisierung desselben schreitet langsam vor, braucht aber selbst beim Erwachsenen nicht die Spitze zu erreichen. Der N. facialis biegt nach seinem Austritte aus dem For. stylomastoideum fast im rechten Winkel nach vorn ab, beim Erwachsenen im stumpfen Winkel. Beim Kinde bildet der Sinus transversus eine ganz seichte Rinne, während er beim Erwachsenen oft tief ins Felsenbein eingegraben ist.

Antrum und Warzenzellen sind operativer Eröffnung am besten von der Außenfläche der Pars mastoidea zugänglich. Man trifft unter der Haut im Winkel zwischen Ohrmuschel und Schädel die A. auricularis posterior. Das Periost ist eng verwebt mit den sehnigen Ursprungsfasern des M. sternocleidomastoideus, welche in die Fascia temporalis ausstrahlen. Etwa 1 cm hinter der Spina supra meatum trifft man das Antrum in der Tiefe von 11—12 mm; nach unten von ihm liegen die Warzenzellen.

Von größter Wichtigkeit sind die dem Antrum zunächst gelegenen Gebilde. Nach oben trennt nur das dünne Tegmen tympani das Antrum von der Schädelhöhle. Man kann deshalb leicht nach Durchmeißelung desselben nach einem epiduralen oder Schläfenlappenabsceß suchen. Nach außen projiziert, liegt der Boden der mittleren Schädelgrube in der Gegend des Ohrmuschelansatzes, etwas über der Linea temporalis, nicht selten in gleichem Niveau mit dieser. Nach hinten und medianwärts liegt der Sinus sigmoides, dessen Verletzung beim Aufmeißeln der pneumatischen Nebenräume zu vermeiden ist. Seine Lage ist großen Varietäten unterworfen. Bald liegt er nur in einer seichten Furche der Pars mastoidea, bald hat er sich so tief in dieselbe eingegraben, daß er bis in die Frontalebene des Ansatzes der Ohrmuschel reicht und sich so zwischen Pars mastoidea und Pyramide legt, daß ein Teil der Basis der letzteren dem Sinus anliegt. Nach BEZOLD liegt 15,6 mm hinter der Spina supra meatum die Stelle, wo der Sinus am weitesten nach außen gebogen ist. Die Dicke des Knochens über diesem Punkte beträgt im Mittel 7,6 mm, kann aber innerhalb der Grenzen von 2 bis 17 mm schwanken.

Endlich ist noch der N. facialis leicht Verletzungen beim Aufmeißeln des Warzenfortsatzes ausgesetzt. Er liegt unterhalb des horizontalen Bogenganges an der medialen Wand der Paukenhöhle am Eingang zum Antrum. Die Wand des ihn beherbergenden Knochenkanals ist sehr dünn und kann sehr leicht durch einen unvorsichtigen Meißelschlag durchtrennt werden. Weiter unten ragen die Warzenzellen dicht an den absteigenden Teil des Facialiskanals heran. Dieser Teil ist in unseren beiden Figuren frei gemeißelt.

Fig. 27 und 28. Paukenhöhle und Umgebung, von hinten eröffnet.

In Fig. 27 ist die äußere Wand des Proc. mastoides, des Antrum und zum Teil auch des Atticus (Kuppelraum, Recessus epitympanicus) entfernt, die Zellen des Warzenfortsatzes sind ausgeräumt bis auf die Innenwand des letzteren; N. facialis, Canalis semicircularis posterior und lateralis sowie Sinus sigmoides sind also noch vom Knochen bedeckt. Der N. facialis und die Bogengänge sind deshalb nur durchschimmernd gelb gekennzeichnet und erscheinen etwas dicker als in Fig. 28, wo die sie einschließende Knochenlamelle durchgemeißelt ist. In Fig. 28 ist der Hautschnitt nach unten verlängert, die Spitze des Warzenfortsatzes entfernt, M. digastricus durchschnitten, der Atticus noch weiter freigelegt. Der Canalis facialis ist eröffnet, die knöcherne Wand des Sinus ist entfernt, der Saccus endolymphaticus freigelegt; die hintere Hälfte des Trommelfells ist fortgenommen, ebenso die hintere und die obere Wand des knöchernen Gehörganges; seine häutige Auskleidung gespalten. Hinter dem For. stylomastoideum ist die Knochenbrücke des For. jugulare durchgemeißelt, so daß man den Uebergang des Sinus in den Bulbus venae jugularis übersieht. Die Abbildungen zeigen die bei der sog. „Radikaloperation" in Betracht kommenden anatomischen Verhältnisse.

Bei chronischen Eiterungen, Cholesteatombildung u. s. w. im Mittelohr und seinen Nebenräumen kommt es darauf an, die gesamten Räume durch Abmeißeln der Außenwand und Ausräumen der Knochensepta im Innern so freizulegen, daß Innenwand der Paukenhöhle, des Antrum und des Warzenfortsatzes mit der unteren und vorderen Gehörgangswand eine flache Mulde bilden. Mit besonderer Sorgfalt müssen der Knochenkanal des N. facialis, der horizontale Bogengang und der Steigbügel geschont werden. Der schwarze Punkt unterhalb des Ambos ist die Fenestra cochleae s. rotunda.

Fig 28 zeigt den Sinus sigmoides in seinem ganzen Verlauf bis zu seinem Uebergang in den Bulbus der Vena jugularis. Der Sinus transversus s. lateralis ändert am Schläfenbein angekommen seinen horizontalen Verlauf und biegt als Sinus sigmoides fast senkrecht nach unten ab, in die Innenwand des Warzenfortsatzes mehr oder minder tief eingebettet, geht dann wieder eine Strecke horizontal medialwärts, macht darauf meist eine ganz kurze Biegung nach oben, um sich schließlich scharf nach unten zum Foramen jugulare zu wenden und in den Bulbus venae jugularis einzumünden. Ist er Sitz einer eitrigen Thrombose, so wird er meist in seinem senkrechten Teil eröffnet. Setzt sich die Thrombose bis in den Bulbus venae jugularis fort, so ist man oft genötigt, ihn in seinem ganzen Verlauf zu eröffnen. Die Freilegung des Bulbus kann auf verschiedene Weise geschehen: GRUNERT geht nach Resektion der Spitze des Warzenfortsatzes stumpf präparierend an der Schädelbasis in die Tiefe, bis an die äußere Umrandung des Foramen jugulare heran und kneift dieselbe durch. Wie unsere Fig. 28 zeigt, ist dabei besonders der N. facialis im Wege, weshalb PANSE empfiehlt, denselben aus seinem Knochenkanal herauszumeißeln und nach vorn zu legen. Ist der Processus transversus des 1. Halswirbels im Wege, so entfernt man ihn vorsichtig, um die A. vertebralis nicht zu verletzen. Bei der großen Variabilität der anatomischen Verhältnisse kann dies Verfahren auf unüberwindliche Schwierigkeiten stoßen; dann könnte man nach dem Vorschlage GRUNERTS auf Grund von Leichenversuchen die ganze untere Wand des knöchernen Gehörganges, den unteren Teil des Margo tympanicus und den Paukenhöhlenboden entfernen, unter welchen der Bulbus liegt (siehe auch Fig. 17). PIFFL ging in ähnlicher Weise beim Lebenden vor. Der N. facialis bleibt dabei hinten liegen; nach vorn hin muß man die Carotis vermeiden.

Für die Frage, ob die Unterbindung der V. jugularis bei Sinusthrombosen den Weitertransport infektiösen Materials verhindern kann, ist von Bedeutung der Umstand, daß in dem Sinus resp. Bulbus verschiedene Venenbahnen münden: Sinus petrosus superior (Fig. 15, 16 und 20), Emissarium mastoideum (Fig. 20 und 28), Emissarium condyloideum posterius (Fig. 20), Sinus marginalis (Fig. 15), Sinus petrosus inferior (Fig. 15) und endlich eine Vena condyloidea anterior, welche mit dem N. hypoglossus durch das For. condyloideum anterius verläuft, vom Plexus vertebralis anterior kommt und in den Bulbus oder die V. jugularis mündet.

Man sieht an der Figur, wie nahe der N. accessorius dem N. facialis liegt, so daß man bei Lähmungen des Facialis einen Teil des Accessorius an den peripheren Abschnitt des Facialis zu nähen unternehmen konnte.

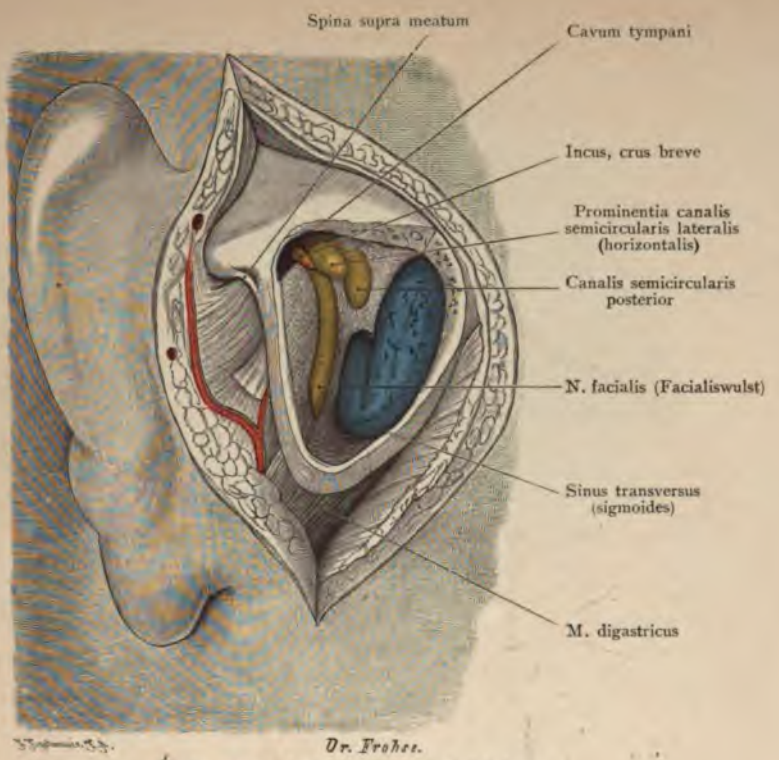

Fig. 27, oberflächliche Schicht.

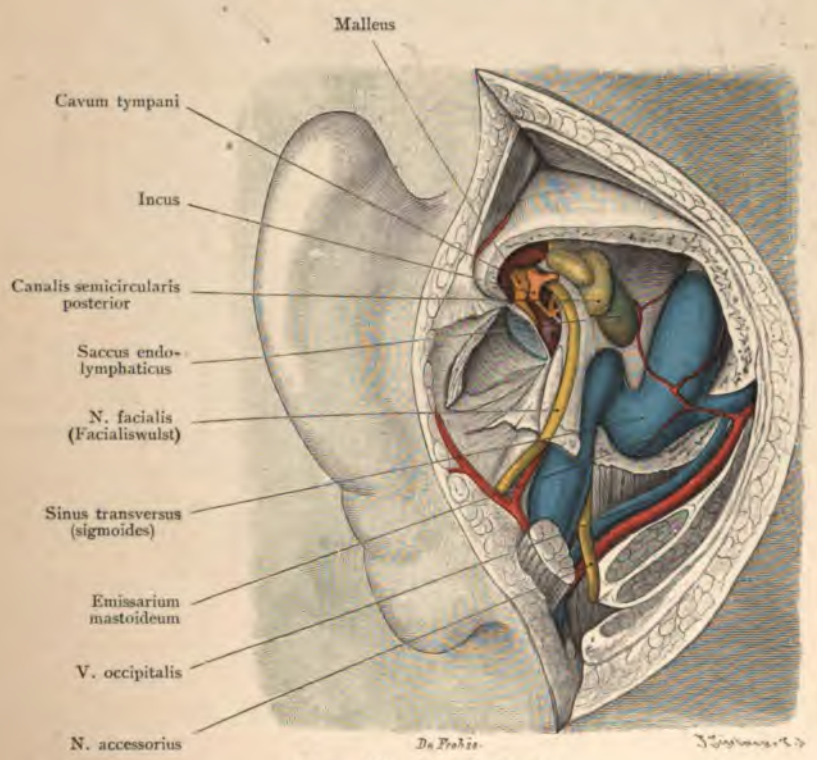

Fig. 28, tiefe Schicht.

Fig. 27 und 28. Paukenhöhle und Umgebung, von hinten eröffnet.

Natürliche Grösse.

Verlag von Gustav Fischer in Jena.

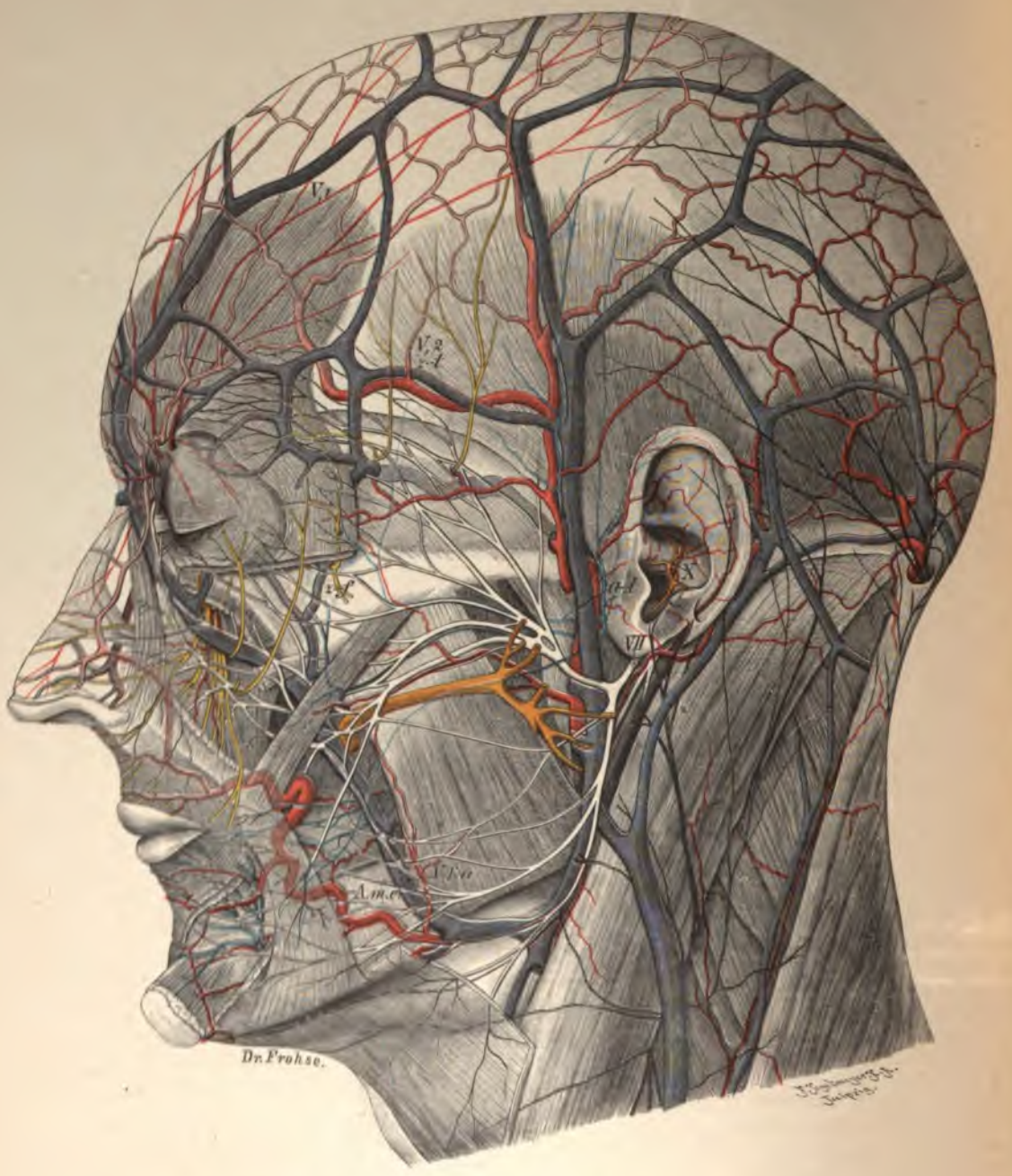

Fig. 29. Oberflächliche Gefässe und Nerven des Kopfes.

$^2/_3$ der natürlichen Grösse.

Verlag von Gustav Fischer in Jena.

Fig. 29. Oberflächliche Gefässe und Nerven des Kopfes.

Nach Entfernung der Haut sind die Arterien, Venen, Nerven und Muskeln präpariert, die Parotis ist entfernt, ebenso ein Teil des M. orbicularis oculi und des M. quadratus labii superioris.

Um das möglichst vollständige Uebersichtsbild der außerordentlich komplizierten Verhältnisse durch eingefügte Bezeichnungsstriche nicht zu stören, haben wir auf letztere verzichtet, in die Figur selbst nur einige wenige abgekürzte Bezeichnungen gesetzt und durch verschiedene Farben die Gefäße und die einzelnen Nervengebiete kenntlich gemacht:

Hellrot sind die Arterien gehalten: unten über dem Kieferrand emporsteigend die A. maxillaris externa (A. m. e.; soweit sie unter den dünnen Gesichtsmuskeln liegt, durchschimmernd dargestellt); vor dem Ohr die A. temporalis, die A. transversa faciei nach vorn sendend; am oberen Orbitalrand liegt die A. frontalis (Ast der A. ophthalmica aus der A. carotis interna); hinten die A. occipitalis.

Violett sind die Venen gekennzeichnet: V. facialis anterior (am inneren Augenwinkel mit der V. frontalis aus der V. ophthalmica superior, also mit dem Gebiet der inneren Schädelvenen anastomosierend), vereint sich mit der vor dem Ohr verlaufenden V. facialis posterior zur V. facialis communis am Hals; hinten V. occipitalis.

Weiß sind die Bahnen des N. facialis (VII). Ueber dessen Verhältnisse s. Ausführliches Fig. 33—38.

Die übrigen Nervengebiete sind übereinstimmend mit den auf Fig. 33—38 angewandten Farben versehen:

Dunkelrot der erste Ast des Trigeminus: V, 1.

Gelb der zweite Ast des Trigeminus: V, 2; Aeste von ihm sind: mit z—t bezeichnet N. zygomaticotemporalis, mit z—f bezeichnet N. zygomaticofacialis, welche beide vor dem Austritt des N. infraorbitalis als die Endäste des N. zygomaticus aus der Augenhöhle abgehen.

Blau der dritte Ast des Trigeminus, der N. mandibularis; von ihm geht der N. auriculotemporalis (a—t) schon am Kieferhalse, also vor dem Eintritt des N. alveolaris inferior in den Canalis mandibularis ab.

Orange der R. auricularis nervi vagi (X) in der Ohrmuschel.

Schwarz die Gebiete der Cervikalnerven: N. auricularis magnus, occipitalis major und minor, cutaneus colli.

Der Ausführungsgang der Parotis ist hellbraun gehalten, ebenso seine Ursprünge, die aus den verschiedenen Drüsenläppchen sich sammeln.

Fig. 30. Gesicht von der Seite, oberflächliche Schicht.

Die weitere (linke) Regio parotideo-masseterica ist freipräpariert. Ein Fensterschnitt ist in der Gl. parotis angelegt mit Erhaltung der Aeste (Wurzeln) des Ausführungsganges und Freilegung der Facialiszweige und Hauptgefäße.

Die Nerven und Gefäße verlaufen hier, ebenso wie an der Vorderfläche des Gesichts, im allgemeinen dicht unter der Haut; nur die Stelle, wo die Ohrspeicheldrüse liegt, macht eine Ausnahme.

Die Parotis — sie ist in unserem Falle ungewöhnlich schmal, daher erscheint der M. masseter auffallend breit — ist in eine derbe Fascie eingehüllt und bildet mit ihrer äußeren Fläche ein unregelmäßiges Dreieck, dessen Basis nach oben gekehrt ist, während die Spitze am Kieferwinkel liegt. Die Basis zieht vom hinteren Ende des Jochbogens dicht unter dem knorpeligen Gehörgang, denselben als Halbrinne umgebend, zum Vorderrand des M. sternocleidomastoideus, an welchem der hintere Rand der Drüse herabsteigt, um sich auf dem Kieferwinkel mit dem vorderen über dem M. masseter herabziehenden Rande zu vereinigen. Die Hauptmasse der Drüse jedoch liegt in der Nische hinter dem Kieferast, ragt weit in die Tiefe bis auf den M. digastricus, also nahe an die A. carotis und V. jugularis heran (s. Fig. 53). Der Ausführungsgang zieht einen Finger breit unter dem unteren Rande des Jochbogens fast horizontal nach vorn, biegt sich über den vorderen Rand des M. masseter in die Tiefe, durchsetzt den M. buccinator in schräger Richtung und mündet in die Mundhöhle gegenüber dem zweiten oberen Molarzahn (s. Fig. 51). Oft sitzt am Gange noch eine accessorische Parotis, wie auch in unserer Abbildung.

Besonders innige Beziehungen zur Drüse besitzt der N. facialis. Sein Stamm begiebt sich bald nach dem Austritt aus dem Foramen stylomastoideum in die Substanz der Drüse hinein und liegt hier in der Höhe der Wurzel des Ohrläppchens. Die Aeste, in die er sich alsbald teilt, verlaufen in der Drüse und erscheinen erst an deren Rändern an der Oberfläche, um die gesamte mimische Gesichtsmuskulatur zu versorgen. Es ist also unmöglich, die Drüse ganz zu exstirpieren, ohne den N. facialis zu zerstören; dagegen bleibt bei Entfernung der unteren Hälfte der Drüse der Stamm des Nerven intakt, geschädigt wird wesentlich nur der am Kieferrand hinziehende Ramus marginalis mandibulae, welcher die Muskeln des Mundwinkels innerviert. Die Aeste des Facialis verbinden sich teils miteinander (Pes anserinus), teils mit den Trigeminusästen, welche sie auf ihrem Wege treffen, zu Anastomosen.

Durch die Substanz der Drüse hindurch zieht ferner der N. auriculotemporalis (vom dritten Aste des N. trigeminus, für die Haut der Schläfe) und die A. temporalis superficialis, welche als Fortsetzung der A. carotis externa erscheint. In ihrem Verlauf unter der Parotis sendet sie die A. transversa faciei parallel dem Jochbogen nach vorn und steigt selbst vor dem Ohre nach oben, um sich in wechselnder Höhe in ihre beiden Endäste, Ramus frontalis und R. parietalis, zu teilen; sie versorgt so die Schläfen- und obere Stirngegend bis zum Scheitel. Mit der Arterie verläuft die V. facialis posterior, welche im Gebiete der A. maxillaris interna wurzelt, aber auch V. temporales superficiales und auriculares anteriores aufnimmt.

Endlich liegen in der Substanz der Parotis einige praktisch wichtige Lymphdrüsen, selten eine subkutane über der Parotis.

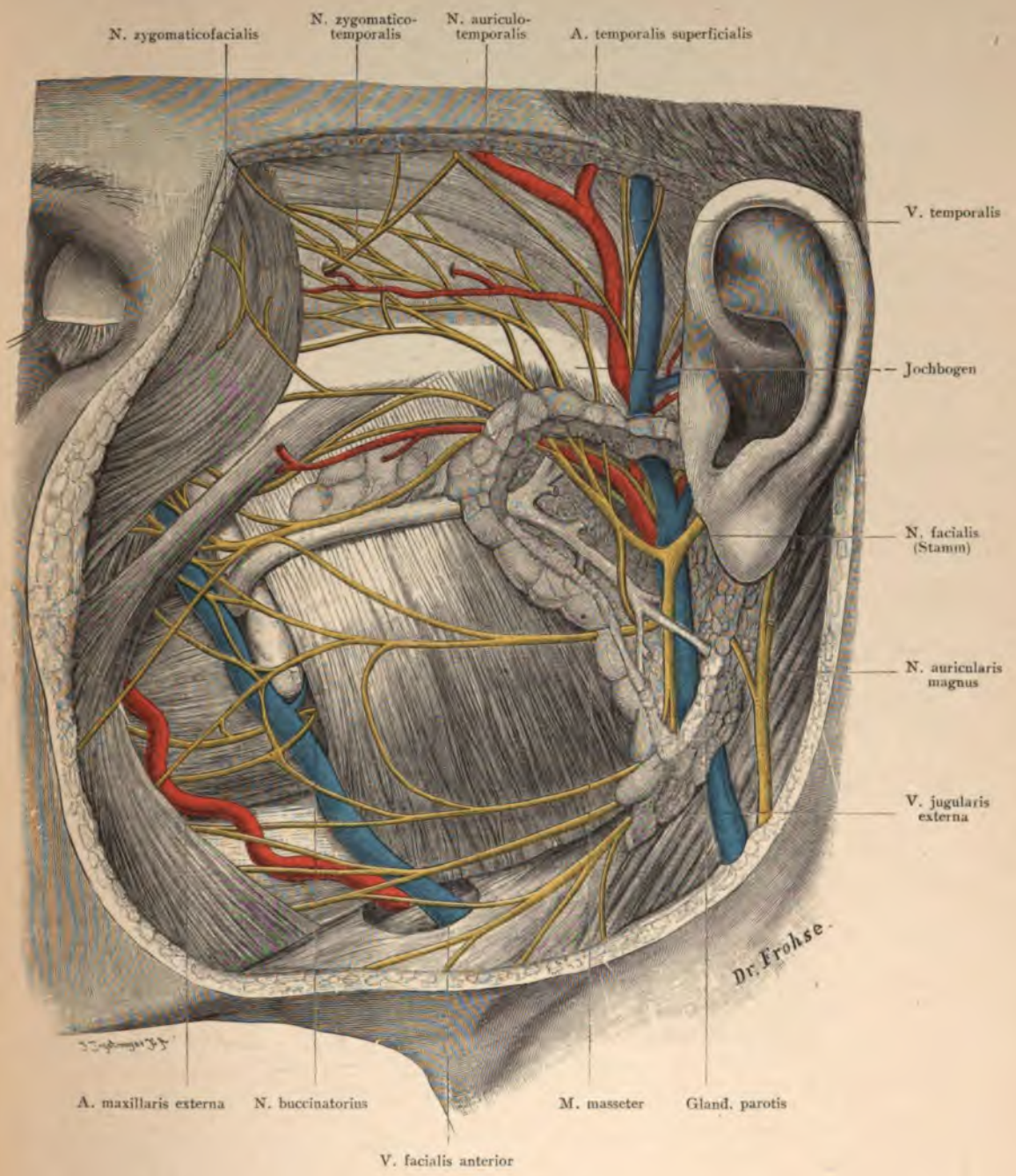

Fig. 30. Gesicht von der Seite, oberflächliche Schicht.

Natürliche Grösse.

Verlag von Gustav Fischer in Jena.

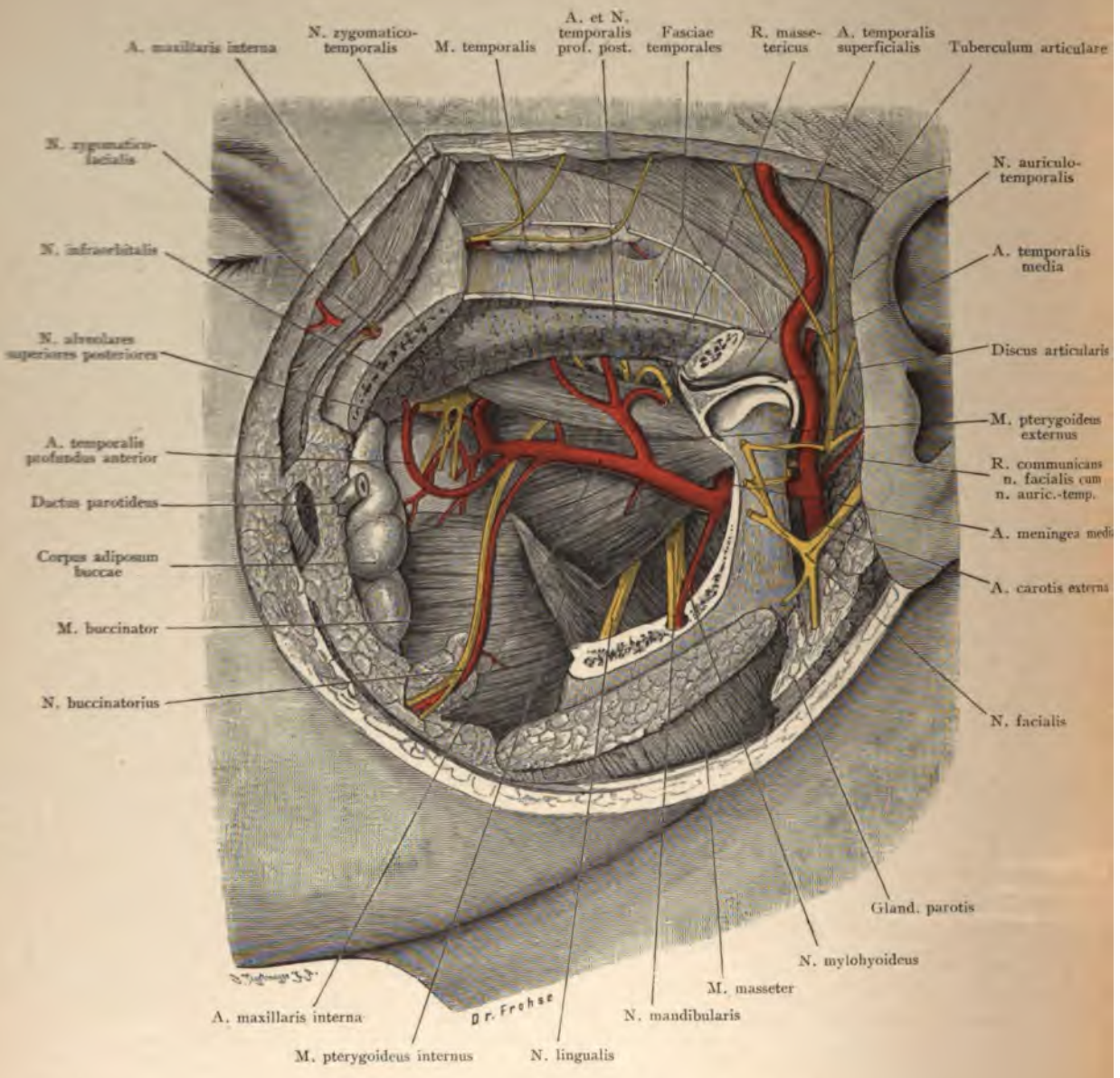

Fig. 31. Gesicht von der Seite, tiefe Schicht.

Natürliche Grösse.

Verlag von Gustav Fischer in Jena.

Fig. 31. Gesicht von der Seite: tiefe Schicht.

Die Aeste des N. facialis sind durchschnitten und die Verbindungszweige mit dem N. auriculotemporalis freigelegt, der Jochbogen durchsägt und mit dem oberen Stück des M. masseter entfernt, ebenso der Proc. coronoides des Unterkiefers mit dem Ansatzstück des M. temporalis. Sämtliche Hauptäste des zweiten und dritten Trigeminusastes und die Zweige der A. maxillaris interna sind dargestellt.

Unter dem Proc. coronoides des Unterkiefers und dem an ihm sich inserierenden M. temporalis bedeckt zunächst eine tiefe Fortsetzung des Fettpfropfes der Wange die Gebilde der Fossa infratemporalis.

Nach Entfernung dieses Fettes trifft man auf den M. pterygoideus externus, der vom Proc. pterygoides zum Gelenkfortsatz des Unterkiefers zieht, zur Fovea pterygoidea. Die A. maxillaris interna, einer der beiden Endäste der A. carotis externa, verhält sich verschieden zu diesem Muskel. Sie kann entweder auf seiner Außenfläche liegen (wie in unserer Figur), oder sie zieht zwischen dem M. pterygoideus externus und internus zur Fossa sphenomaxillaris. Sie entsendet hier die A. meningea media zum For. spinosum nach oben, die A. alveolaris inferior nach unten in den Kanal des Unterkiefers.

Entfernt man den M. pterygoideus externus, so sieht man den Stamm des dritten Trigeminusastes — N. mandibularis —, der sich an seinem Austritt aus dem For. ovale sofort in zahlreiche divergierende Aeste teilt, von denen der N. auriculotemporalis nach hinten geht, um hinter dem Kiefergelenk an die Oberfläche zu treten und die Haut der Schläfengegend mit sensiblen Aesten zu versorgen. Oft bildet er einen Schlitz, durch welchen die A. meningea media hindurchzieht. Die anderen Aeste sind zum Teil motorisch und gehen zu den Kaumuskeln, M. pterygoideus internus, externus, masseter und temporalis, zum anderen Teil sensibel: der N. buccinatorius zur Wangenhaut und Schleimhaut der Wange.

Die beiden stärksten Aeste, N. alveolaris inferior und N. lingualis, laufen auf dem M. pterygoideus internus abwärts, der erstere ist der dickere und liegt hinten, der letztere, dünnere, mehr nach vorn.

Weiter nach vorn trifft man in der Fossa infratemporalis die Rückfläche des Oberkiefers. Die A. maxillaris interna sendet hier die A. infraorbitalis in die gleichnamige Fissur, unmittelbar oberhalb dieses Gefässes stösst man auf den Stamm des zweiten Trigeminusastes, N. maxillaris, welcher nach seinem Austritt aus dem For. rotundum leicht lateralwärts zieht, um sich mit seinem Hauptast, dem N. infraorbitalis, gleichfalls zur Fissura orbitalis inferior zu begeben. Auf dieser kurzen Strecke, welche die Flügelgaumengrube durchsetzt, gibt er Fäden zum Ganglion sphenopalatinum (s. Fig. 44), den N. zygomaticus, N. alveolares superiores und N. sphenopalatini, ab.

Operative Eingriffe in dieser Gegend — zur Entfernung von Geschwülsten und Resektion des zweiten oder dritten Trigeminusastes an der Schädelbasis bei hartnäckigen Neuralgien — werden dadurch sehr erschwert, dass die A. maxillaris interna nicht eigentliche Begleitvenen hat, sondern statt deren ein sehr dichtes, in unserer Figur entferntes, Venengeflecht, Plexus pterygoideus. Dieser Plexus erstreckt sich von der Fissura orbitalis inferior und sphenomaxillaris zwischen den M. pterygoidei bis zum Unterkiefergelenk.

Fig. 32. Freilegung des Ganglion semilunare (GASSERI).

An der rechten Kopfseite eines Erwachsenen ist über der Mitte des Jochbogens ein zungenförmiger Schnitt durch die Weichteile bis auf den Knochen geführt und dieser selbst durchgemeißelt, abgebrochen und der so gebildete Weichteilknochenlappen über dem unverletzten Jochbogen nach unten umgeklappt. Dann ist in der mittleren Schädelgrube die Dura mater mit dem Schläfenlappen in die Höhe gehoben und unter Durchschneidung der A. meningea media der Stamm, das Ganglion semilunare und die drei Hauptäste des Trigeminus extradural freigelegt. [Beim Losbrechen des Knochens zerriss der vordere Ast der A. meningea media, der im Knochen eingebettet war.]

Bei hartnäckigen Neuralgien des N. trigeminus, welche der Resektion der Aeste des Nerven in ihrem peripheren Verlauf oder selbst an der Schädelbasis, sowie jeder anderen Therapie trotzen, ist man neuerdings dazu geschritten, das Ganglion GASSERI zu entfernen. Man kann das auf zwei Wegen erreichen: entweder (ROSE) man legt nach temporärer Resektion des Jochbogens die Gegend des Foramen ovale von unten frei und macht von hier aus eine Oeffnung in der Schädelbasis, oder man eröffnet den Schädel breit in der Schläfengegend (HARTLEY, KRAUSE) und macht sich das Ganglion und seine Aeste von oben her zugänglich. Der letztere Weg ist der bessere und ist auch anwendbar zur Entfernung von Tumoren der mittleren Schädelgrube, sowie zur Unterbindung der A. meningea media bei Blutungen. Nachdem man den in unserer Figur dargestellten Weichteilknochenlappen gebildet und nach unten geklappt hat, liegt die Seitenfläche der den Schläfenlappen des Gehirns deckenden Dura mater bloss. Man hebt nun letztere von der Schädelbasis los, wobei feine, in den Knochen führende Venen der Dura zerrissen werden und nicht unbedeutend bluten. In der Tiefe von 28 mm, in frontaler Richtung von der Schläfenschuppe dicht über der Wurzel des Proc. zygomaticus aus gerechnet, trifft man die A. meningea media, welche durchtrennt werden muss, um das For. ovale freizulegen; es liegt 3 mm nach innen und etwas nach vorn vom For. spinosum. 1 cm nach vorn und etwas medianwärts vom For. ovale liegt das For. rotundum mit dem zweiten Ast des N. trigeminus; 5 mm vom For. ovale und 11 mm vom For. rotundum entfernt liegt der konvexe Rand des Ganglion GASSERI. Dasselbe liegt in einer flachen Mulde, Impressio n. trigemini, der vorderen oberen Fläche der Felsenbeinpyramide. Die Mulde wird von der Dura mater zeltartig überdacht: Cavum MECKELI (s. Fig. 23). Der Stamm des Trigeminus tritt auf der Kante der Felsenbeinpyramide unter der Anheftungsstelle des Tentorium cerebelli durch einen Schlitz in der Dura mater in das Innere des Duralsackes ein. Es liegen also das Ganglion und die drei Aeste des N. trigeminus extradural, ein grosser Vorteil für die Operation, welche demnach ausgeführt werden kann, ohne die Dura mater zu eröffnen und das Gehirn freizulegen. Besondere Berücksichtigung verdienen die Verhältnisse des ersten Trigeminusastes. Derselbe liegt in der seitlichen Wand des Sinus cavernosus. Man würde also beim Herauspräparieren dieses Astes unbedingt den Sinus verletzen (s. Fig. 17).

Schonender für das Gehirn und mindestens eben so gut in Bezug auf die Zugänglichkeit des Ganglions ist die Methode von LEXER. Derselbe nimmt den Temporallappen kleiner, erweitert aber das Operationsgebiet nach unten durch temporäre Resektion des Jochbogens und Fortnahme der Schädelbasis bis ins Foramen ovale.

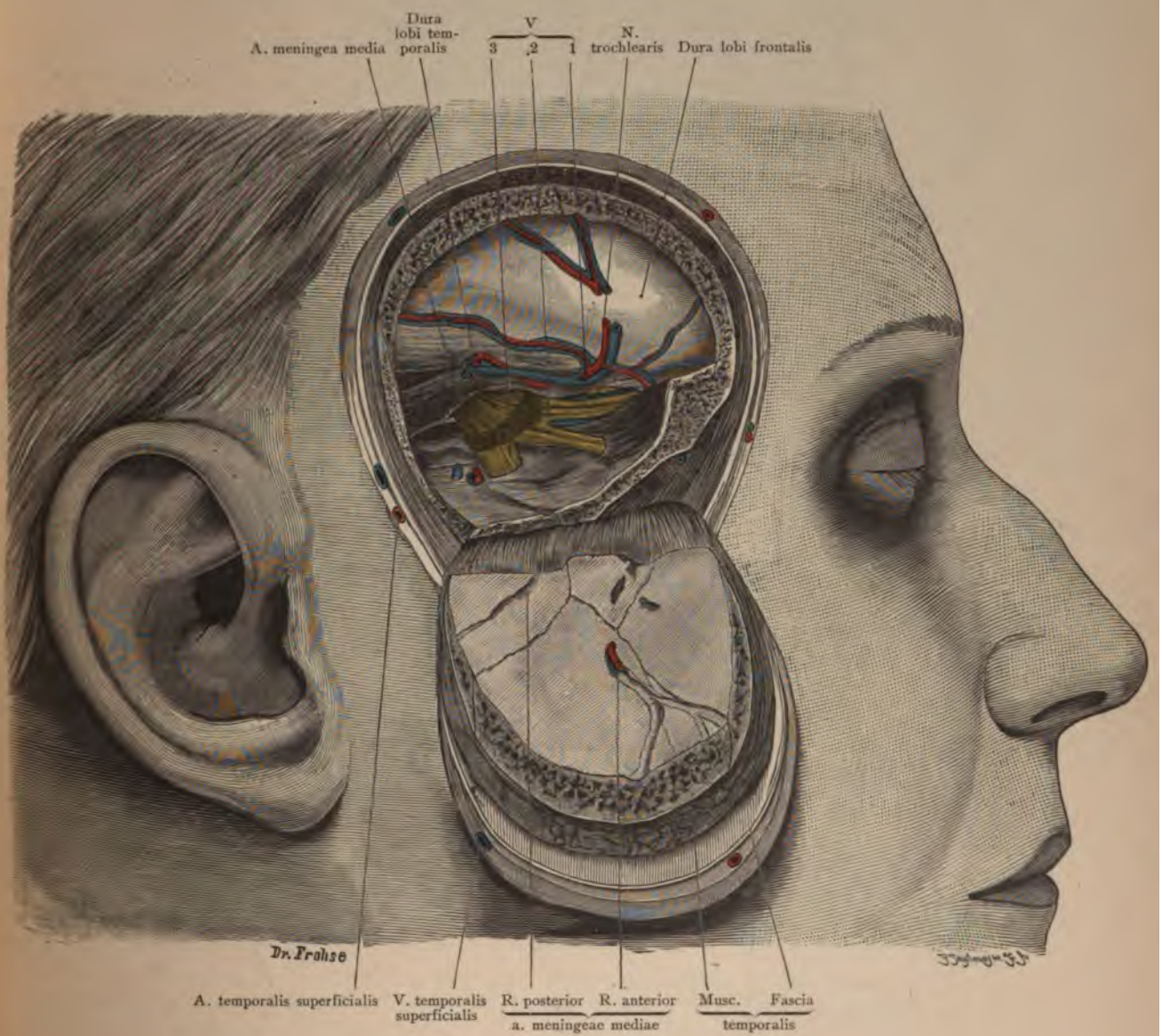

Fig. 32. Freilegung des Ganglion semilunare (Gasseri).

Natürliche Grösse.

Verlag von Gustav Fischer in Jena.

Fig. 33.

Fig. 35.

Fig. 36.

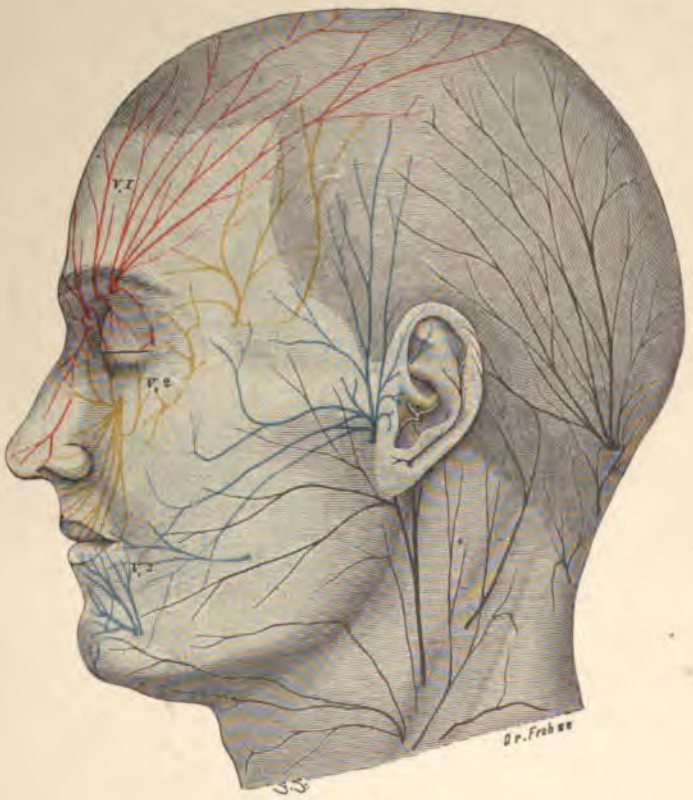

Fig. 34.

Fig. 37.

Fig. 38.

Fig. 33—38. Gebiete der sensiblen Kopfnerven: Fig. 33 von vorn, Fig. 34 von der Seite, in $^1/_2$ der natürlichen Grösse.

Fig. 35—38: Variationen, von der Seite in $^1/_5$ der natürlichen Grösse.

Verlag von Gustav Fischer in Jena.

Fig. 33—38. Gebiete der sensiblen Kopfnerven.

Die etwas schematisierten Abbildungen sind nach den Untersuchungen FROHSES *mit besonderer Berücksichtigung der* ZANDERschen *Angaben entworfen. In Fig. 33 sind die Austrittsstellen der Hauptzweige der drei Trigeminusäste, die „Druckpunkte", durch schwarze Punkte bezeichnet.*

Eigentümlich für die Kopfnerven ist es, daß sie im großen und ganzen entweder rein motorisch oder rein sensibel sind; wenn ihnen auch einige Fasern der anderen Qualität beigemischt sind, stellen sie doch nicht in dem Sinne gemischte Nerven dar, wie die Rückenmarksnerven.

Die vordere Kopfhälfte wird vom N. trigeminus, die hintere von Cervikalnerven versorgt, ein kleiner, dritter Bezirk in der Tiefe der Ohrmuschel vom R. auricularis n. vagi (s. das schwarze Feld in Fig. 35—38, in Fig. 34 der weiße Nerv mit X bezeichnet).

Der erste Trigeminusast, N. ophthalmicus (rot), versorgt die Stirn bis zum Scheitel in hinterer Ohrhöhe, den mittleren Teil des oberen Lides und den medialen Teil des Nasenrückens. Ein Ast tritt vom N. nasociliaris in die Nasenhöhle und versorgt den vorderen Teil der Nasenschleimhaut mit den R. interni, während der N. nasalis externus erst an der Apertura piriformis zwischen dem Nasenbein und der knorpeligen Nase an die Oberfläche kommt (s. Fig. 50).

Der zweite Ast, N. maxillaris (gelb), hat den kleinsten Hautbezirk. Er versorgt zugleich die Oberkieferzähne durch die N. alveolares superiores, die Nasenschleimhaut durch N. nasales posteriores und gibt durch die Aeste des N. infraorbitalis auch die Schleimhautnerven für das untere Lid und die Oberlippe.

Der dritte Ast, N. mandibularis (blau), liefert außer den motorischen Zweigen für die Kaumuskeln und dem gewöhnlich rein motorischen N. mylohyoideus durch den N. auriculotemporalis, buccinatorius und mentalis Haut- und Schleimhautnerven.

Von den Cervikalnerven versorgt der N. auricularis magnus in der Regel die Regio parotideomasseterica, trägt also in beträchtlichem Maße zur Gesichtsinnervation bei. Ein Zweig von ihm steigt in der Rinne zwischen Helix und Anthelix empor, so daß die laterale Seite des Ohres von drei Nervengebieten versorgt wird: N. auriculotemporalis, R. auricularis nervi vagi und N. auricularis magnus.

Die Austrittsstellen der drei Trigeminuszweige: Incisura supraorbitalis, Foramen infraorbitale und mentale, liegen annähernd in einer senkrechten Linie untereinander (K. v. BARDELEBEN). Bei Neuralgien sind diese Punkte besonders druckempfindlich: „Druckpunkte".

Ein Blick auf Fig. 35—38 zeigt, wie außerordentlich schwankend das Verbreitungsgebiet sein kann. So kann z. B. wie in Fig. 36 der N. infraorbitalis die ganze Mitte des Nasenrückens für sich in Anspruch nehmen und dadurch die Nasenspitze, welche vom N. nasalis externus des ersten Astes versorgt wird, wie eine Insel einschließen. Fig. 38 zeigt starke Entwickelung des Gebietes der Cervikalnerven.

Dabei finden sich solche Verschiedenheiten nicht nur an verschiedenen Köpfen, sondern sogar an den beiden Seiten desselben Kopfes. Daß bei den zahlreichen Anastomosen der sensiblen Nerven untereinander vielfach an einem Hautgebiete mehrere Nerven auch aus verschiedenen Stämmen sich beteiligen, liegt auf der Hand. Schließlich ist noch zu betonen, daß die Nerven nicht mit der Mittellinie abschneiden, sondern sich noch auf die andere Seite verfolgen lassen. In Fig. 33 greift demzufolge der Farbenton auf die linke Seite etwas über, wie auch einige Ausläufer der Nerven links erst auf der rechten Seite endigen.

Fig. 39. Nasenhöhle mit den Mündungen der Nebenhöhlen.

Der Sagittalschnitt ist etwas rechts von der Mittellinie gelegt, so daß die Septa der Nase, der Keilbein- und Stirnhöhlen entfernt sind. Aus den drei Muscheln sind Stücke herausgeschnitten, um die Nebenhöhlenmündungen sehen zu lassen, die zum Teil durch Einführung von Sonden noch deutlicher gemacht sind. Die Zunge ist bis auf ihren Seitenrand entfernt, um die Tonsille freizulegen.

Die Nebenhöhlen der Nase sind entwickelungsgeschichtlich nur Siebbeinzellen, welche über den eigentlichen Bereich des Labyrinths hinausgedrungen sind. Sie entstehen durch Resorptionsvorgänge in den knöchernen Begrenzungen der Nasenhöhle; die Schleimhaut der Nase folgt diesem Vorgang und wächst mit in die Nebenhöhlen hinein.

Im unteren Nasengang mündet versteckt unter dem vorderen Ende der unteren Muschel der Tränennasengang. Der untere Nasengang gestattet leicht die Einführung einer Sonde in die Mündung der Tuba auditiva [EUSTACHII], welche an der seitlichen Rachenwand liegt. Ein niedriger Wulst liegt vor, ein stärker vorspringender — Tubenwulst — hinter der Tubenöffnung. Hinter dem Tubenwulste findet sich eine Vertiefung: Recessus infundibiliformis oder ROSENMÜLLERsche Grube. Unter der Schleimhaut des Daches und der Rückwand des Schlundes — Fornix pharyngis — findet sich eine dicke Lage schwammigen, adenoiden Gewebes: Tonsilla pharyngea. In der Mittellinie hat diese Rachentonsille einen sehr verschieden tiefen Recessus von sehr variabler Gestalt, gruben- oder sackförmig, oder auch doppelt: Bursa pharyngea.

Im mittleren Nasengang mündet im vorderen Teile einer leistenförmig vorspringenden Rinne, Infundibulum, die Stirnhöhle (s. Fig. 41) im hinteren Teile derselben die Kieferhöhle. Nicht selten kommuniziert die letztere nicht durch eine einfache, spaltförmige Oeffnung mit der Nasenhöhle, sondern es findet sich noch eine Nebenöffnung dicht unterhalb des Infundibulum. Schon in der Erläuterung zu Fig. 2 wurde darauf hingewiesen, wie ungünstig für den Abfluß von Sekreten der Kieferhöhle diese Oeffnung gelegen ist, da sie sich fast am höchsten Punkte der Höhle findet. Endlich münden noch die vorderen Siebbeinzellen (s. auch Fig. 2) dicht oberhalb der Oeffnung des Sinus maxillaris in den mittleren Nasengang.

Im oberen Nasengang münden die hinteren Siebbeinzellen in mehreren Oeffnungen; oberhalb der oberen Muschel schließlich die Keilbeinhöhlen, in welche man mit Hilfe eines Nasenspiegels in einer großen Zahl von Fällen von dem Nasenloch aus eine Sonde einführen kann. Aehnlich wie beim Sinus maxillaris liegt auch die Mündung der Keilbeinhöhle für den Abfluß von Sekreten sehr ungünstig, da sie durchaus nicht dem tiefsten Punkte der Höhle entspricht.

Sämtliche Nebenhöhlen der Nase sind mit Schleimhaut ausgekleidet.

In der Figur ist noch die Mandel, Tonsilla palatina, abgebildet, in der Nische zwischen Arcus glossopalatinus und pharyngopalatinus gelegen. Sie stellt ein $2—2^1/_2$ cm langes Conglomerat von Balgdrüsen dar und ist in ihrer ganzen Ausdehnung erst sichtbar, wenn der Zungengrund herabgedrückt ist (s. auch Fig. 53).

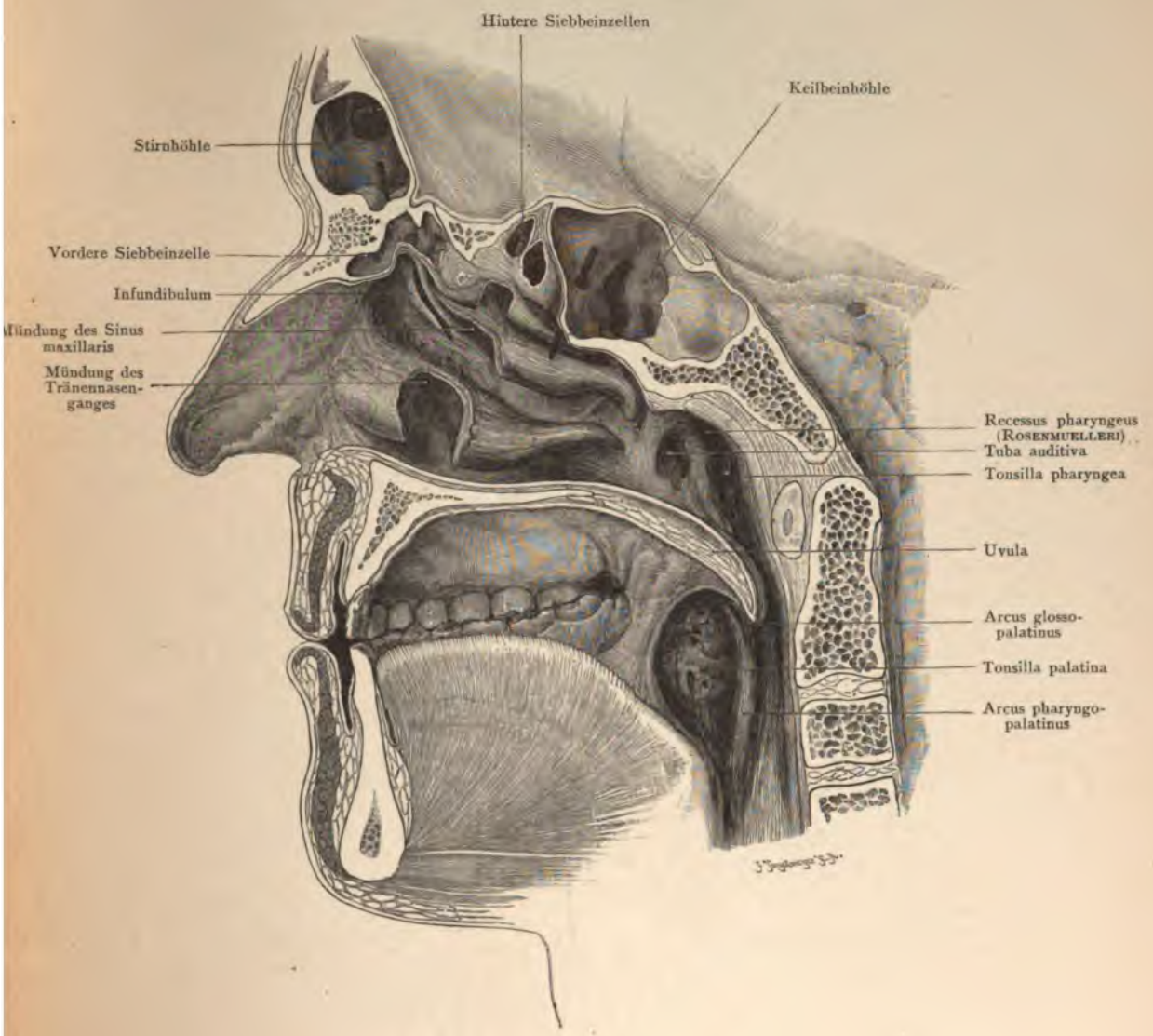

Fig. 39. Nasenhöhle mit den Mündungen der Nebenhöhlen.

$^4/_5$ der natürlichen Grösse.

Verlag von Gustav Fischer in Jena.

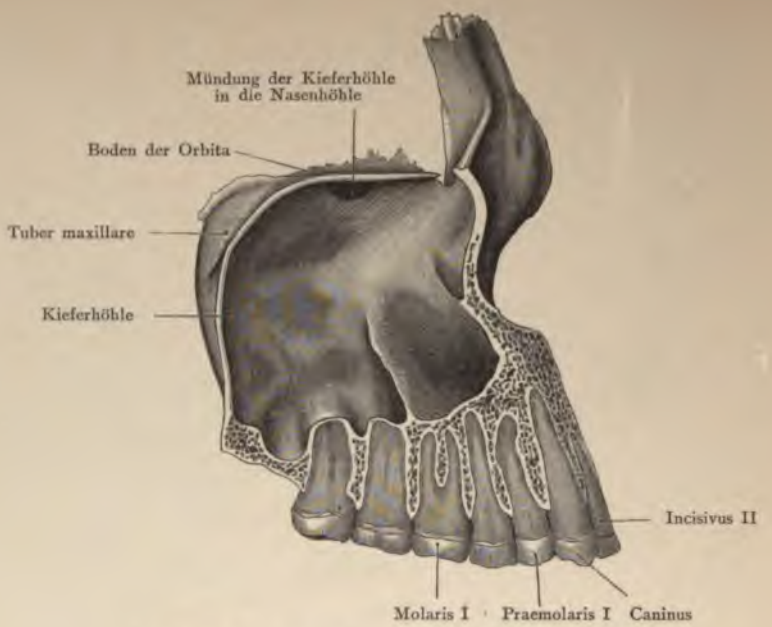

Fig. 40. Kieferhöhle und Zahnwurzeln.

Natürliche Grösse.

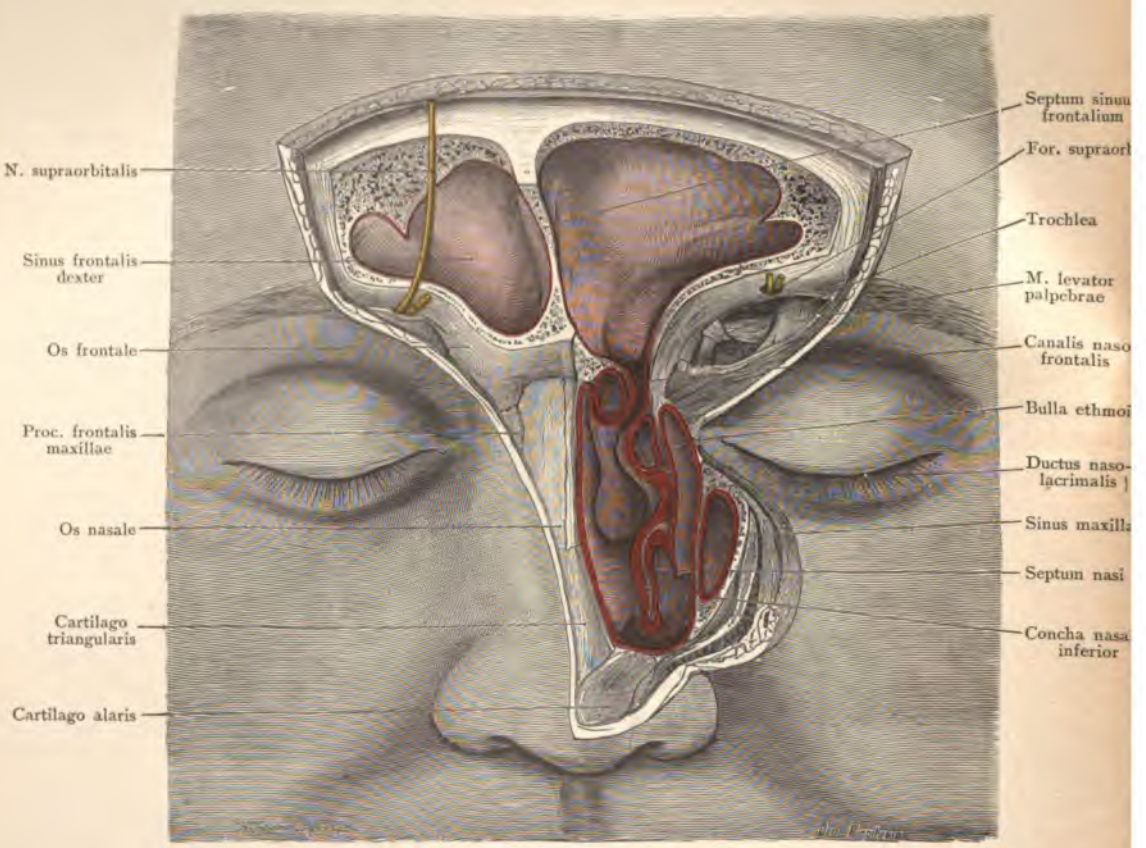

Fig. 41. Stirnhöhlen, Tränennasengang.

Natürliche Grösse.

Verlag von Gustav Fischer in Jena.

Fig. 40. Beziehungen der Zähne zur Kieferhöhle.

Vom Alveolarfortsatz und den Zähnen wurde so viel abgeschliffen, bis die Kieferhöhle breit eröffnet war. Deren vordere Wand wurde entfernt.

Die Schneidezähne fallen nicht in den Bereich der Kieferhöhle; Eck- und erster Praemolarzahn fallen zwar schon in die Projektion der Höhle, sind aber durch eine dicke Knochenschicht von ihr getrennt. Der zweite Praemolaris und die drei Backzähne dagegen stehen in naher Beziehung zu ihr, die Backzähne besonders ragen oft kuppelförmig in sie hinein, nur durch eine ganz dünne Knochenlamelle von ihr getrennt. Daher kommt es, daß besonders Erkrankungen der Wurzeln der vier hinteren Zähne zu einem Empyem der Kieferhöhle führen können. Andererseits kann man einem Empyem der Kieferhöhle durch Extraktion eines dieser Zähne und Durchbohrung der dünnen Knochenwand einen guten Abfluß nach unten verschaffen.

Fig. 41. Stirnhöhlen, Tränennasengang.

Beide Stirnhöhlen von vorn aufgemeißelt. Rechts die Knochen und Nähte an der Nasenwurzel blankgeschabt, links seitliche Nasenwand bis auf das Niveau des Ganges entfernt, welcher von der Stirn- in die Nasenhöhle führt. — Schleimhaut rot bezeichnet.

Die Stirnhöhlen, Sinus frontales, liegen unmittelbar oberhalb der Nasenwurzel und breiten sich nach oben gegen die Stirn und seitlich über die Augenhöhlen, von ihnen nur durch die dünne obere Orbitalwand getrennt, aus. Oberhalb der Nase sind sie am weitesten, nach oben und den Seiten hin flachen sie sich allmählich ab. Wie weit sie nach diesen Richtungen hin reichen, ist individuell außerordentlich verschieden. Im Maximum können sie bis zur Verbindung des Stirn- und Jochbeins, nach oben bis zur Hälfte des senkrechten Teiles des Stirnbeins reichen. Getrennt sind sie durch ein selten genau median gelegenes, fast stets stark verbogenes Septum, das selten dicker als 1 mm ist.

Sie sind aufzufassen als Siebbeinzellen, welche in das Stirnbein eingeschoben sind, und zwar so, daß vor ihrer Vorderwand die Tabula externa und Diploë, hinter ihrer Hinterwand die Tabula interna liegt. Daher kommt es, daß die Vorderwand ziemlich stark ist und eindringenden Gewalten erheblichen Widerstand entgegensetzt.

Die Innenfläche ist nicht glatt, sondern durch vorspringende Leisten uneben, bei starkem Vorspringen der Leisten sogar in divertikelähnliche Recessus abgeteilt. Entsprechend ihrer Natur als Siebbeinzellen besitzen sie wie diese eine Auskleidung mit Schleimhaut.

Regelmäßig kommunizieren sie mit der Nasenhöhle; diese Kommunikationsöffnung liegt stets unter dem vordersten Teile der mittleren Nasenmuschel, im sogen. Infundibulum, einer Halbrinne, in welcher hinten auch der Sinus maxillaris einmündet (s. Fig. 39). Die Art der Einmündung ist sehr verschieden; entweder reicht die Stirnhöhle bis an das vordere Ende der mittleren Muschel heran und mündet einfach durch eine Spalte in den mittleren Nasengang. Oder es wird der unterste Teil der Stirnhöhle verengt durch sich eindrängende vordere Siebbeinzellen; dann kommt es zur Bildung eines Ganges, des Ductus nasofrontalis. Durch diese Verschiedenheiten erklärt es sich, daß die Einführung einer Sonde in die Stirnhöhle von der Nase aus manchmal sehr leicht, oft aber sehr schwierig oder unmöglich ist.

Fig. 42. Augenhöhle und Umgebung. Horizontalschnitt.

Aus einem Gefrierschnitt, horizontal durch die Mitte des Auges geführt, von der Leiche eines 45-jährigen Mannes. Das Gehirn ist entfernt, A. meningea media und Ganglion GASSERI freipräpariert. Schleimhaut der Nase und ihrer Nebenhöhlen rot. TENONsche Kapsel und Periost blau. Tränenapparat orange.

Der Schnitt läßt die im allgemeinen kegelförmige, vielfach auch mit einer liegenden Pyramide verglichene Gestalt der Augenhöhle erkennen. Ihre mediale Wand wird zum größten Teil gebildet von der Lamina papyracea des Siebbeins; diese Wand ist sehr dünn und schließt lateral die Nebenräume der Nase ab, so daß Eiterungsprozesse aus diesen leicht in die Orbita durchbrechen können. Das Zentrum des Bulbus liegt nicht genau in der Achse der Orbita, sondern einige Millimeter lateral von ihr. Die Orbita ist erfüllt von Fett, welches durchzogen wird von den hinten in die Orbita eintretenden Gefäßen und Nerven, sowie den zum Bulbus ziehenden Muskeln. (Das Ganglion ciliare ist in Fig. 16 sichtbar.) Der Sehnerv, in der Schädelhöhle abgeplattet, tritt als drehrunder Strang durch den knöchernen Canalis opticus in die Augenhöhle ein, wendet sich zuerst etwas lateral — dann medial — und kurz vor seinem Eintritt in den Bulbus wieder leicht lateralwärts; er führt also in der Horizontalebene eine S-förmige Biegung aus. Auch in der Sagittalebene verläuft er gebogen (s. Fig. 44).

Die Bindegewebsfasern des orbitalen Fettes verdichten sich gegen den Bulbus zu einer festen bindegewebigen Membran, der Fascia bulbi oder TENON-schen Kapsel. In dieser bewegt sich der Bulbus wie ein Gelenkkopf in einer Gelenkpfanne; doch besteht zwischen beiden kein freier Spalt, vielmehr ist der Zwischenraum erfüllt von einem zarten, gerüstartigen Gewebe. Die TENONsche Kapsel endigt hinten am Sehnerven, vorn am Fornix der Conjunctiva. Durch Schlitze der Kapsel treten die Augenmuskeln hindurch; an diese Stellen sendet die Kapsel rückwärts scheidenartige Umhüllungen der Muskeln, an welche sich weiter nach hinten die eigentliche Muskelfascie anschließt. Medial vom Rectus medialis bildet die Kapsel ein auf dem Horizontalschnitt dreieckiges Polster; durch Vermittelung desselben verbindet sie sich mit dem vorderen Teil der Fascie des HORNERschen Muskels, mit dem Boden des Tränensees und der Basis der Karunkel; nur mittelbar durch das Ligamentum palpebrale mediale ist sie hier an der Orbitalwand befestigt. Am lateralen Augenwinkel tritt die Kapsel in Beziehungen zu den Wänden des die untere Tränendrüse bergenden Recessus, sowie zum Ligamentum palpebrale laterale und findet durch dessen Vermittelung ihre Befestigung am Knochen.

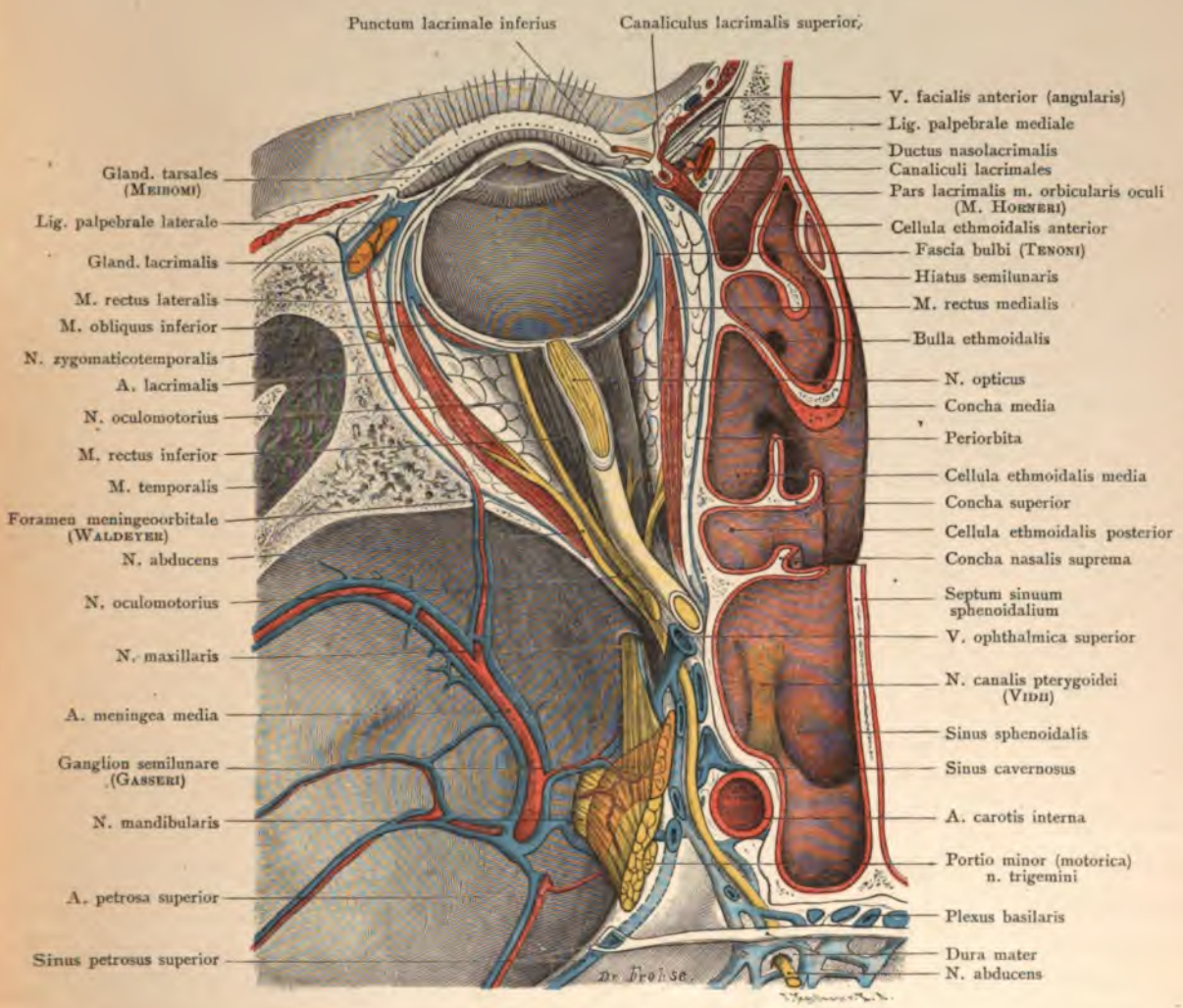

Fig. 42. Augenhöhle und Umgebung. Horizontalschnitt.

$^3/_2$ der natürlichen Grösse.

Verlag von Gustav Fischer in Jena.

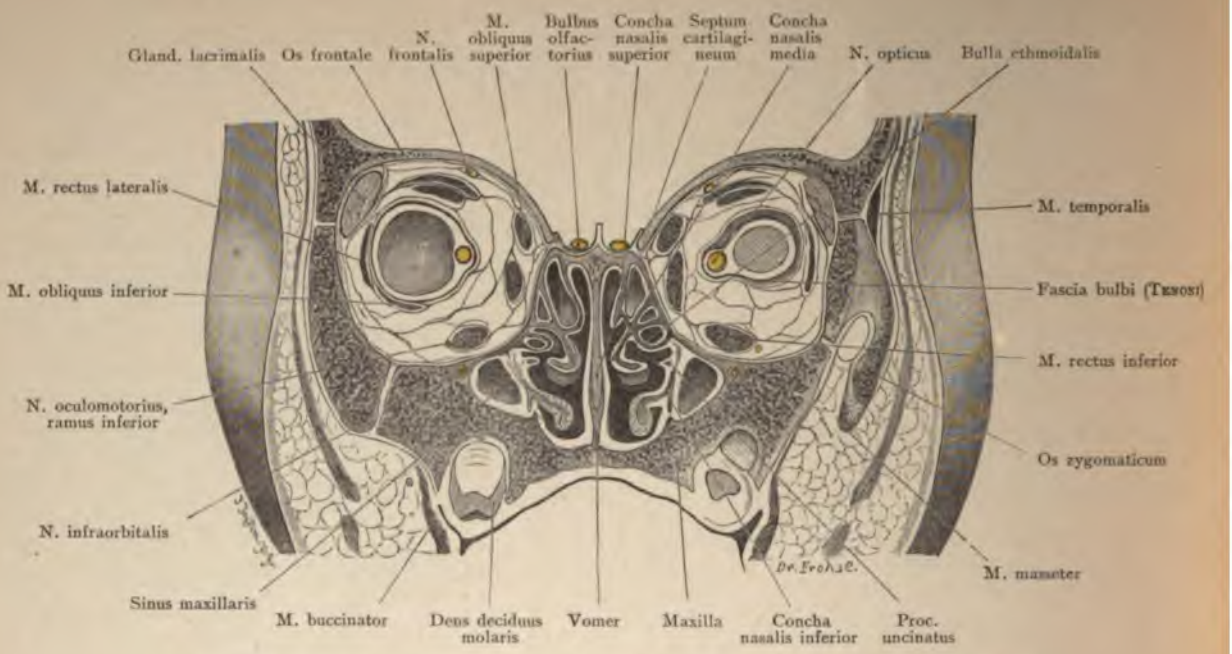

Fig. 43. Augenhöhle und Nasenhöhle beim Kinde. Frontalschnitt.

Natürliche Grösse.

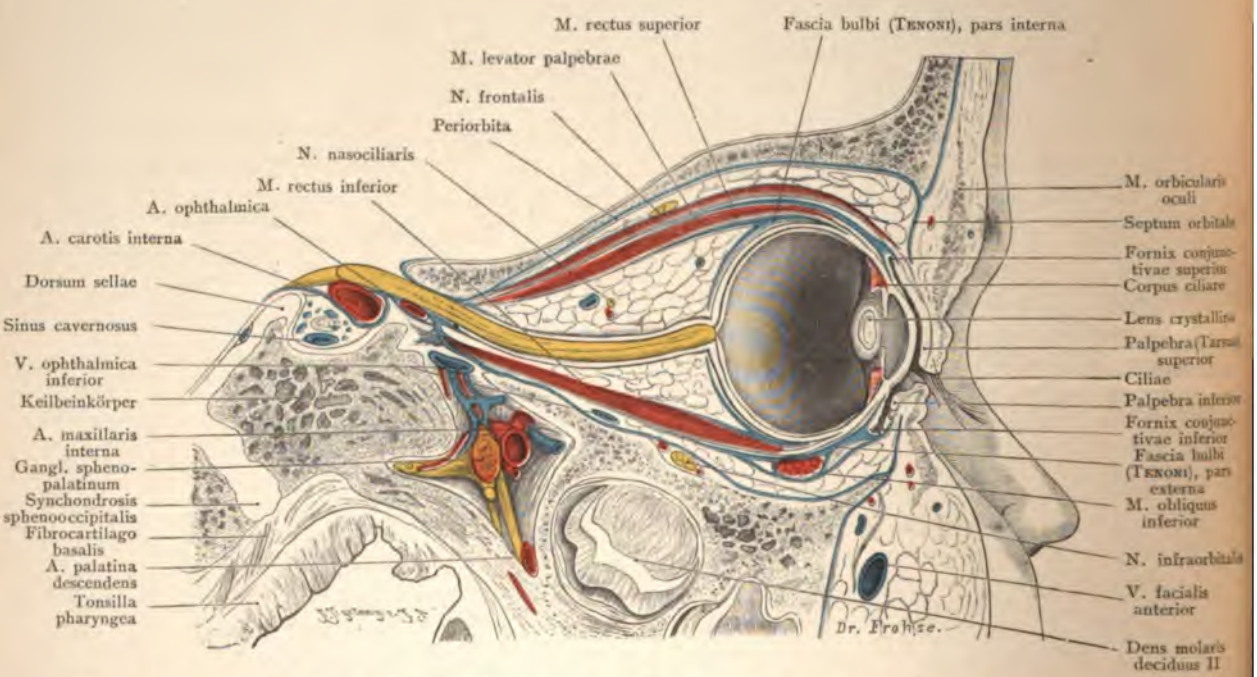

Fig. 44. Augenhöhle und Umgebung beim Kinde. Vertikalschnitt in der Opticusachse.

$^{3}/_{2}$ der natürlichen Grösse.

Verlag von Gustav Fischer in Jena.

Fig. 43. Augenhöhle und Nasenhöhle beim Kinde. Frontalschnitt.

Teilstück aus einem Gefrierschnitt durch den Kopf eines $1^1/_2$jährigen Mädchens.

Ein Vergleich mit Fig. 2 zeigt, wie verschieden sich die Nebenhöhlen der Nase und der Oberkiefer beim Kinde gegenüber den Verhältnissen bei Erwachsenen darstellen. Die Stirnhöhlen werden erst am Ende des ersten Lebensjahres angelegt durch Hineinwachsen von Siebbeinzellen in die Diploë des Stirnbeins; sie sind um das sechste und siebente Lebensjahr etwa erbsengroß und erreichen erst mit vollendetem Wachstum des Stirnbeins und der Nase, also etwa mit zwanzig Jahren, ihre definitive Ausdehnung. Die Kieferhöhle wird schon vor der Mitte des Fetallebens angelegt und erscheint beim Neugeborenen als eine Ausbuchtung des mittleren Nasenganges; der Oberkiefer wird fast gänzlich von Zahnkeimen eingenommen, und erst mit Beginn der zweiten Dentition nimmt die Ausbildung der Kieferhöhle rasch zu. Der N. infraorbitalis liegt in unserer Figur noch lateral von der Kieferhöhle. In unserem Falle ist beiderseits der M. rectus lateralis so kontrahiert gewesen, daß der hintere Abschnitt des Bulbus stark medialwärts gestellt ist; infolgedessen ist der N. opticus in den Schnitt gefallen.

Fig. 44. Augenhöhle und Umgebung beim Kinde. Vertikalschnitt in der Opticusachse.

Aus einem Gefrierschnitt durch den Kopf eines $1^1/_2$jährigen Kindes. TENONsche Kapsel, Periost und Septum orbitale ist blau.

Die Figur zeigt, wie das obere Lid sich stärker an der Bedeckung der Hornhaut beteiligt, als das untere. Die Lidspalte liegt also bei geschlossenen Lidern weit unterhalb der Mitte der Cornea.

Die Abbildung läßt deutlich das Septum orbitale erkennen. Dasselbe ist eine bindegewebige Platte, welche vom Rand der Augenhöhle ausgeht und im oberen Lide, mit der vorderen Ausbreitung des M. levator palpebrae zusammentreffend, hinter dem M. orbicularis abwärts zieht, vom Tarsus durch lockeres Bindegewebe geschieden, während sie im unteren Lide in das dichte subtarsale Bindegewebe des Lides eintritt. Es besitzt keine selbständige Bedeutung, ist vielmehr nur als eine Muskelfascie, nämlich die des Orbicularis, anzusehen.

Die Figur zeigt ferner die Endigung der TENONschen Kapsel an der Conjuntiva. Sie spaltet sich und tritt mit der Tunica propria der Conjuntiva bulbi und palpebrae in Beziehung.

Besonders kompliziert gestalten sich die Verhältnisse der TENONschen Kapsel da, wo sie vom Obliquus inferior gekreuzt wird. Von der Unterfläche des Kapselteils der Fascie des Rectus inferior geht nach vorn eine Lamelle, die „accessorische Fascie", unter dem Obliquus inferior weg, tritt in Verbindung mit dessen Scheide und endigt vorn im dichten subtarsalen Bindegewebe des unteren Lides, wo ja auch die gegabelte Kapsel selbst ihr Ende findet.

Ueber der gewucherten Tonsilla pharyngea liegt Faserknorpel; noch höher die Synchondrosis sphenooccipitalis, die bei zu energischem Auskratzen der adenoiden Vegetationen geschädigt werden kann.

Fig. 45. Frontalschnitt durch den hinteren Teil der Nasenhöhle.

Fig. 46. Frontalschnitt durch Keilbeinhöhle und Nasenhöhle.

Ein Ausschnitt des Schädels mit seinen Weichteilen wurde in Formol fixiert, dann entkalkt und mit dem Messer in frontale Schnitte zerlegt. Der in Fig. 46 abgebildete Schnitt liegt etwa $^3/_4$ cm hinter dem ersten.

In Fig. 45 ist der hinterste Teil der Kieferhöhle beiderseits getroffen, die drei Nasenmuscheln treten noch deutlich hervor. Die Variabilität der Nebenhöhlen der Nase markiert sich dadurch, daß links die hinterste Siebbeinzelle noch in den Schnitt gefallen ist, während rechts die Siebbeinzellen nicht so weit nach hinten reichen. Der hinterste Teil der Orbita ist im Schnitt getroffen. Die zahlreichen Nerven und Gefäße, welche im Sinus cavernosus dicht beisammen liegen, streben hier auseinander, sie sind durch ein bindegewebiges Septum in Gruppen geteilt; das Septum teilt den hintersten Abschnitt der Orbita in zwei Abteilungen, welche Foramen oculomotorii und Foramen trigemini genannt werden. Die Ursprünge der Augenmuskeln sind neben ihnen im Querschnitt erkennbar. Der N. opticus, welcher durch den Canalis opticus mit der A. ophthalmica die Schädelhöhle verlassen hat, liegt in seiner Duralscheide eingeschlossen, medial von ihnen.

In Fig. 46 sind die Keilbeinhöhlen, deren Mündung in die Nasenhöhle Fig. 45 zeigt (s. auch Fig. 39), schon breit im Schnitt eröffnet. Sie sind durch ein medianes Septum geschieden und nehmen den Körper des Wespenbeines ein. Sie reichen oft, wie in Fig. 47, nach hinten bis unter den Türkensattel mit der Hypophysis, und erstrecken sich bisweilen bis zur Synchondrois sphenooccipitalis. Seitlich bilden sie (s. Fig. 42) den hintersten Teil der medialen Wand der Augenhöhle und können bei abnormer Entwickelung (s. Fig. 16: Recessus lateralis sinus sphenoidalis) weit in die großen Keilbeinflügel hineingehen. Sie sind nicht selten bei chronisch entzündlichen Prozessen der Nase Sitz einer langwierigen Eiterung und müssen breit eröffnet werden, da die enge und hochgelegene Oeffnung nach der Nasenhöhle hin dem Sekret nur schlechten Abfluß gestattet. Meist wird man die Eröffnung von der Nasenhöhle aus vornehmen können, doch kann man sie sich auch zugänglich machen, wenn man die Siebbeinzellen breit von außen, von der Orbita aus, freigelegt hat (s. Fig. 42).

Der N. opticus ist dicht vor seinem Eintritt in den Canalis opticus im Schnitt getroffen. In der Fissura orbitalis superior liegen dicht beieinander, noch nicht durch ein Septum geschieden, die aus dem Sinus cavernosus kommenden Nerven, weiter entfernt von ihnen in derselben Fissur der zweite Trigeminusast.

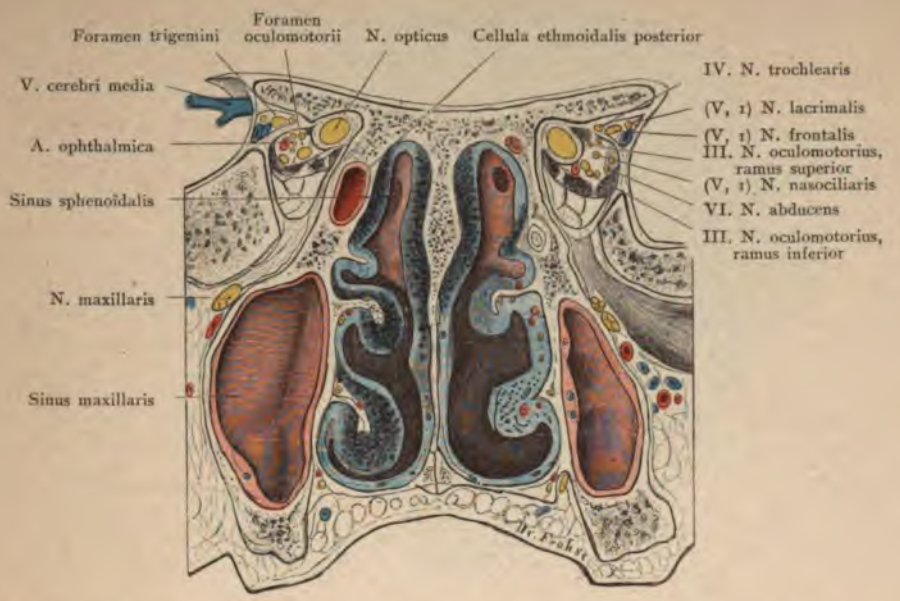

Fig. 45. Frontalschnitt durch den hinteren Teil der Nasenhöhle.

Natürliche Grösse.

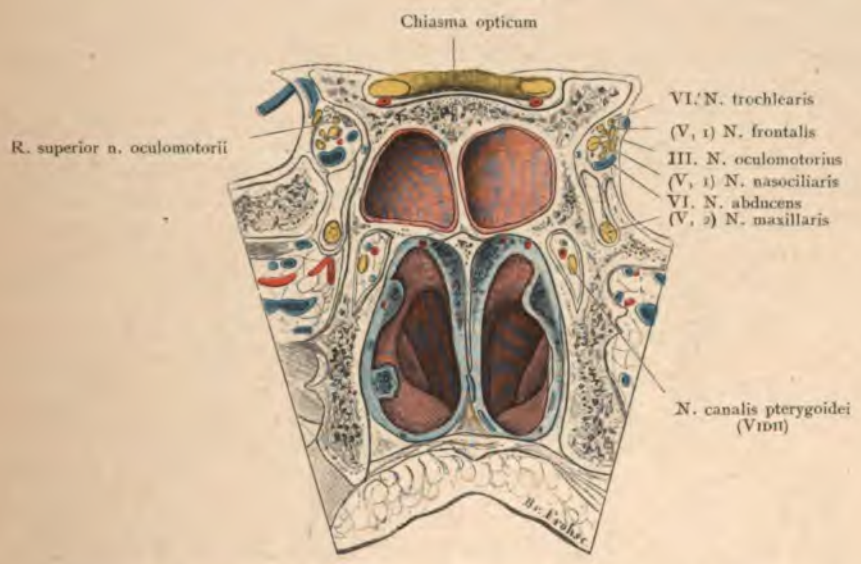

Fig. 46. Frontalschnitt durch Keilbeinhöhle und Nasenhöhle.

Natürliche Grösse.

Verlag von Gustav Fischer in Jena.

Fig. 42. Augenhöhle und Umgebung. Horizontalschnitt.

Aus einem Gefrierschnitt, horizontal durch die Mitte des Auges geführt, von der Leiche eines 45-jährigen Mannes. Das Gehirn ist entfernt, A. meningea media und Ganglion GASSERI freipräpariert. Schleimhaut der Nase und ihrer Nebenhöhlen rot. TENONsche Kapsel und Periost blau. Tränenapparat orange.

Der Schnitt läßt die im allgemeinen kegelförmige, vielfach auch mit einer liegenden Pyramide verglichene Gestalt der Augenhöhle erkennen. Ihre mediale Wand wird zum größten Teil gebildet von der Lamina papyracea des Siebbeins; diese Wand ist sehr dünn und schließt lateral die Nebenräume der Nase ab, so daß Eiterungsprozesse aus diesen leicht in die Orbita durchbrechen können. Das Zentrum des Bulbus liegt nicht genau in der Achse der Orbita, sondern einige Millimeter lateral von ihr. Die Orbita ist erfüllt von Fett, welches durchzogen wird von den hinten in die Orbita eintretenden Gefäßen und Nerven, sowie den zum Bulbus ziehenden Muskeln. (Das Ganglion ciliare ist in Fig. 16 sichtbar.) Der Sehnerv, in der Schädelhöhle abgeplattet, tritt als drehrunder Strang durch den knöchernen Canalis opticus in die Augenhöhle ein, wendet sich zuerst etwas lateral – dann medial – und kurz vor seinem Eintritt in den Bulbus wieder leicht lateralwärts; er führt also in der Horizontalebene eine S-förmige Biegung aus. Auch in der Sagittalebene verläuft er gebogen (s. Fig. 44).

Die Bindegewebsfasern des orbitalen Fettes verdichten sich gegen den Bulbus zu einer festen bindegewebigen Membran, der Fascia bulbi oder TENONschen Kapsel. In dieser bewegt sich der Bulbus wie ein Gelenkkopf in einer Gelenkpfanne; doch besteht zwischen beiden kein freier Spalt, vielmehr ist der Zwischenraum erfüllt von einem zarten, gerüstartigen Gewebe. Die TENONsche Kapsel endigt hinten am Sehnerven, vorn am Fornix der Conjunctiva. Durch Schlitze der Kapsel treten die Augenmuskeln hindurch; an diese Stellen sendet die Kapsel rückwärts scheidenartige Umhüllungen der Muskeln, an welche sich weiter nach hinten die eigentliche Muskelfascie anschließt. Medial vom Rectus medialis bildet die Kapsel ein auf dem Horizontalschnitt dreieckiges Polster; durch Vermittelung desselben verbindet sie sich mit dem vorderen Teil der Fascie des HORNERschen Muskels, mit dem Boden des Tränensees und der Basis der Karunkel; nur mittelbar durch das Ligamentum palpebrale mediale ist sie hier an der Orbitalwand befestigt. Am lateralen Augenwinkel tritt die Kapsel in Beziehungen zu den Wänden des die untere Tränendrüse bergenden Recessus, sowie zum Ligamentum palpebrale laterale und findet durch dessen Vermittelung ihre Befestigung am Knochen.

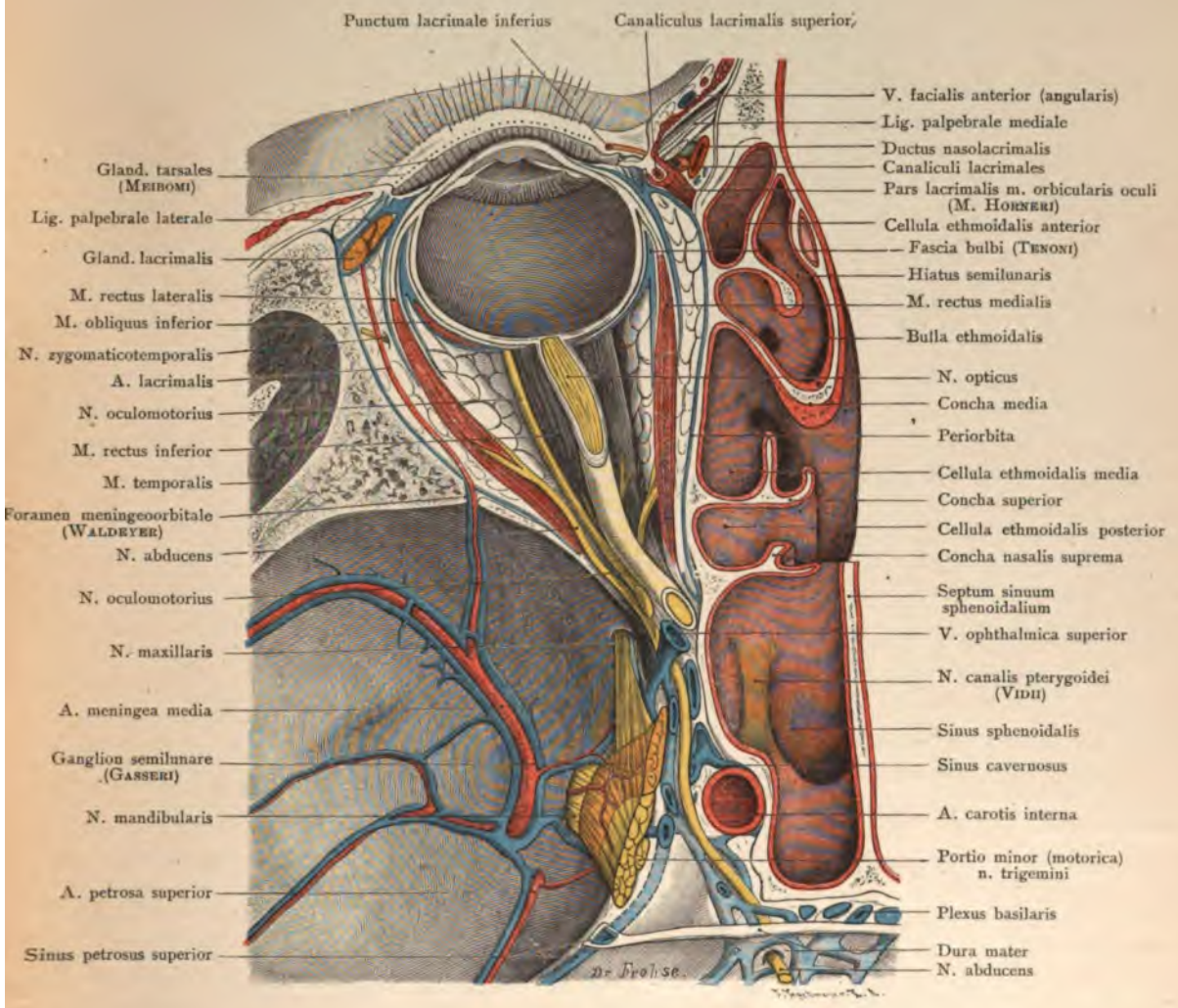

Fig. 42. Augenhöhle und Umgebung. Horizontalschnitt.

3/4 der natürlichen Grösse.

Verlag von Gustav Fischer in Jena.

Fig. 49 und 50. Innere Augengegend; Tränenwege.

Fig. 49: Unter teilweiser Entfernung des M. orbicularis oculi sind sämtliche wichtigeren Gefäße und Nerven der inneren Augengegend, sowie die oberflächliche Schicht des Tränenapparates freigelegt.

Fig. 50: Der ganze Tränennasenkanal ist gespalten oder aufgemeißelt, wobei die Kieferhöhle eröffnet und das vordere Stück der unteren Muschel entfernt ist. Im lateralen oberen Augenwinkel sind die Tränendrüsen mit Ausführungsgängen und Fascien dargestellt.

Die Gegend des inneren Augenwinkels ist sehr gefäßreich. Nach Durchtrennung der Haut und des M. orbicularis oculi kommt man auf die A. angularis und V. facialis anterior; letztere nimmt hier V. frontales und palpebrales superiores auf und anastomosiert mit der V. ophthalmica superior.

Die Tränendrüse liegt in der Fossa glandulae lacrimalis des Stirnbeins, da, wo das Dach der Orbita in die Seitenwand umbiegt, hinter dem Orbitalrand verborgen. Sie ist bedeckt von der Haut des oberen Lides und dem Septum orbitale, jener Bindegewebsplatte, welche von der ganzen Cirkumferenz des Orbitalrandes zu den Tarsi zieht. Man unterscheidet eine größere, bis zu 2 cm lange, obere und eine kleinere untere Tränendrüse, beide nur durch ein horizontal zwischen sie hinziehendes Fascienblatt getrennt. Eine variable Menge von Ausführungsgängen bringt ihr Sekret in den Conjunctivalsack.

Die Tränen verlassen diesen wieder durch die Tränenpunkte nahe der medialen Ecke der beiden Lider, gelangen durch die beiden je 1 cm langen Tränenröhrchen (in der Figur blau gezeichnet; das obere Kanälchen hat versehentlich einen zu starken rechtwinkligen Knick bekommen; es verläuft in Wirklichkeit ähnlich wie das untere) in den Tränensack. Dieser liegt in der Fossa lacrimalis und wird, soweit ihn nicht Knochen umgibt, von den beiden Schenkeln des Lidbandes bedeckt. Zwischen dem unteren Rande des letzteren und dem Beginn des knöchernen Tränennasenkanals besteht seine Bedeckung nur aus der Haut und einigen Fasern des M. orbicularis oculi; hier buchtet er sich bei Anfüllung mit gestautem Sekret am leichtesten vor. Das obere, blinde Ende, Fundus, überragt nur wenig den oberen Rand des Lidbandes. Der Sack ist etwas über 1 cm lang und geht nach unten in den Tränennasengang über.

Dieser ist $1\frac{1}{2}$—2 cm lang, je nachdem die Schleimhautauskleidung mit dem Ende des knöchernen Kanals unter der unteren Muschel in der Nasenhöhle endigt (s. Fig. 39) oder noch als häutiger Schlauch eine Strecke weit über das Ende des knöchernen Kanals hinaus in der Nasenschleimhaut verläuft. Die Richtung des Kanals weicht in doppelter Weise von der Senkrechten ab; einmal geht er in sagittaler Richtung schräg von vorn-oben nach hinten-unten. Die Abweichung in frontaler Richtung ist nicht konstant; ist die Apertura piriformis weit, so ist der Verlauf des Kanals einfach senkrecht nach unten; ist aber die Apertur schmal, so verläuft er ein wenig schräg medianwärts.

An der Stelle, wo der Tränensack in den Tränennasengang übergeht, findet sich normal eine Verengerung, bisweilen eine Art Klappe (BÉRAUDsche Klappe). Die Mündung des Schlauches in die Nase wird auch als HASNERsche Klappe beschrieben, obwohl hier keine eigentliche Klappe besteht.

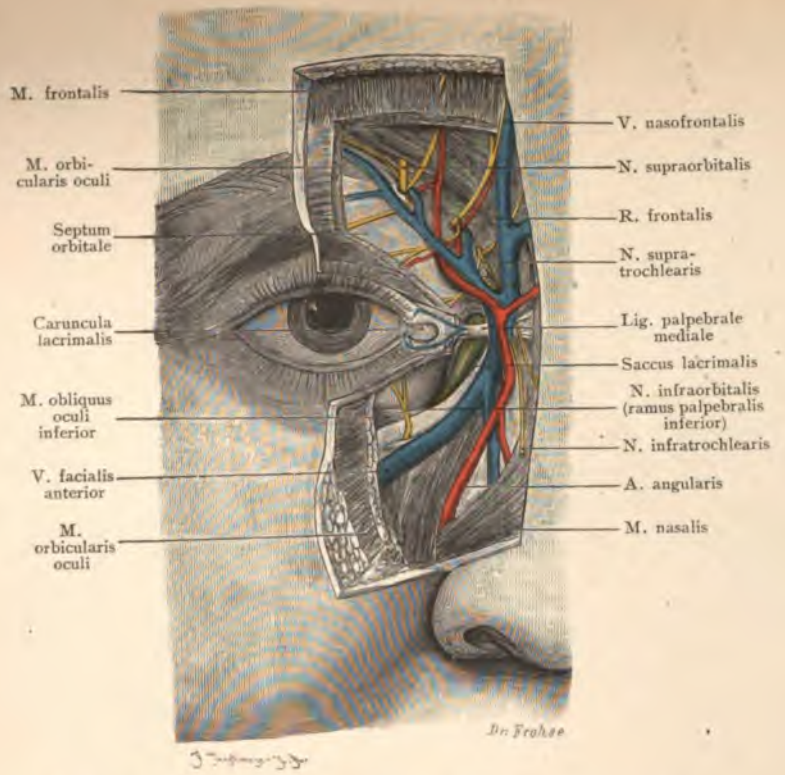

Fig. 49. Innere Augengegend. Tränenapparat, oberflächliche Schicht.
Natürliche Grösse.

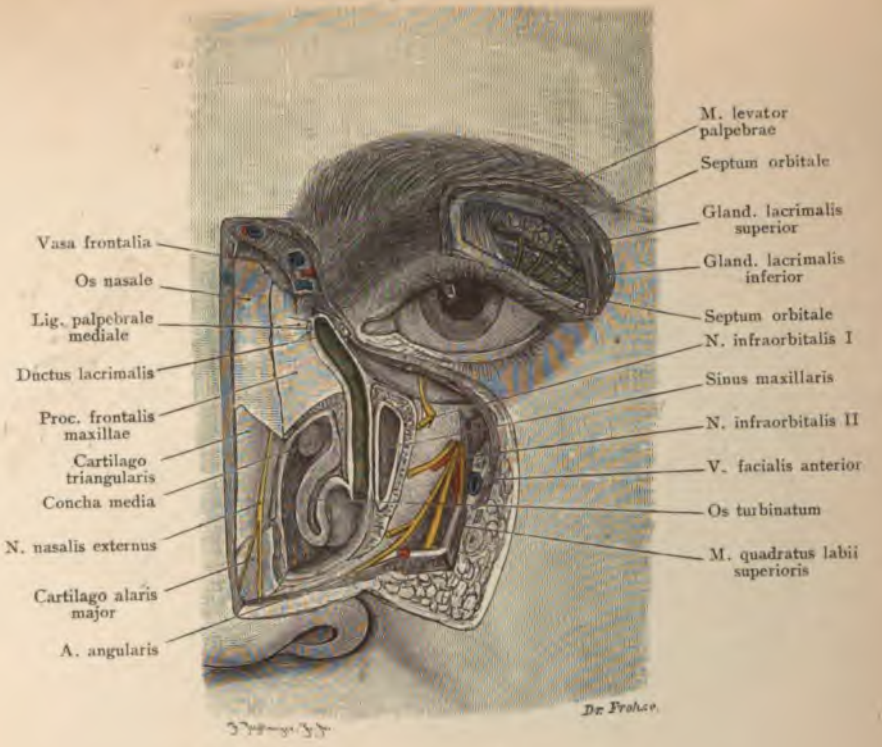

Fig. 50. Tränenwege, tiefe Schicht.
Natürliche Grösse.

Verlag von Gustav Fischer in Jena.

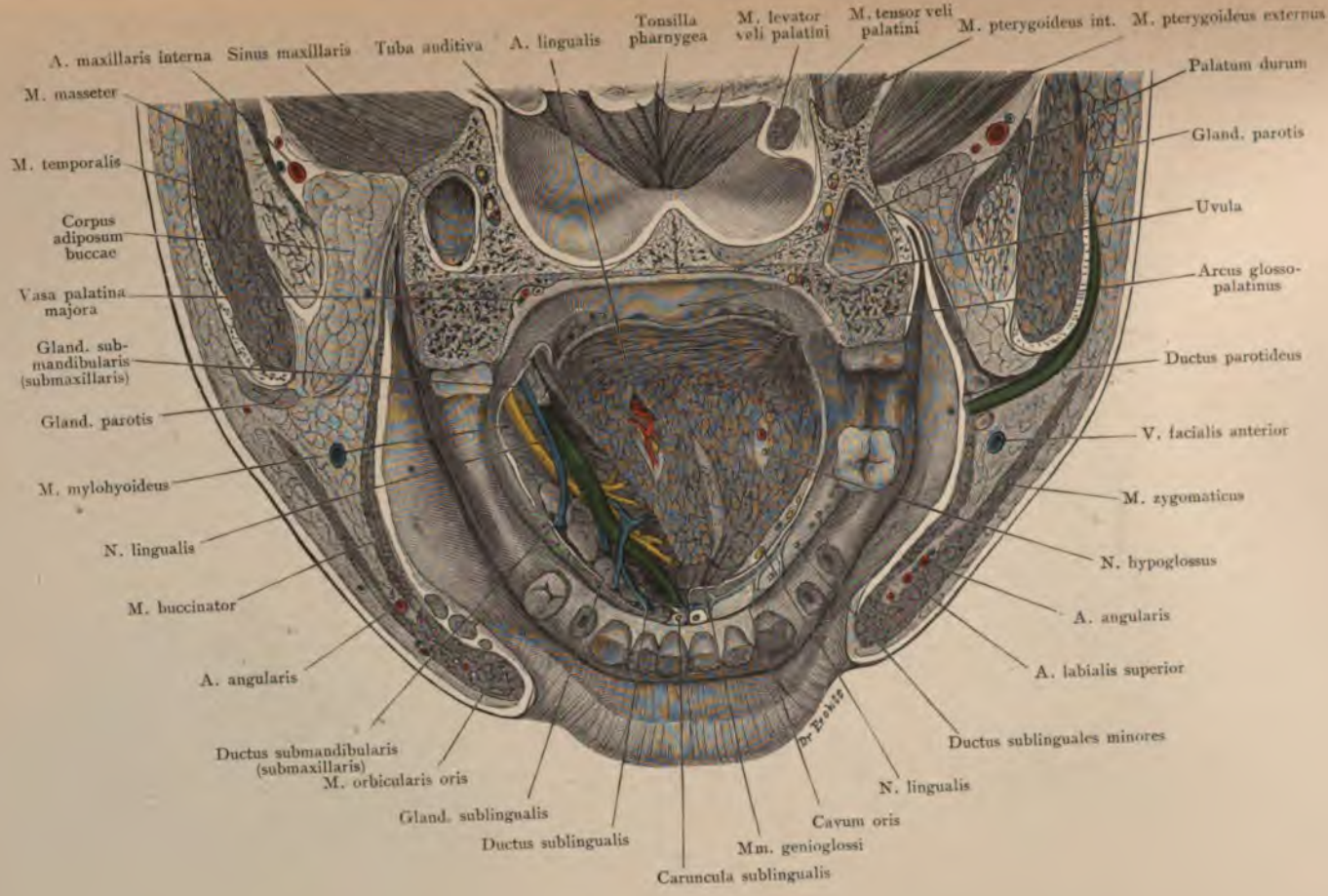

Fig. 51. Mundboden.

Natürliche Grösse.

Verlag von Gustav Fischer in Jena.

Fig. 51. Mundboden.

Der Kopf eines 58jährigen Mannes ist in der Richtung vom äußeren Gehörgang auf den Mundwinkel durchsägt, darauf der harte Gaumen senkrecht zum ersten Schnitte vor dem letzten Backzahn abgetragen, um die Zunge freizulegen. Schießlich ist auch die Zunge, parallel zum ersten Schnitte, etwas oberhalb des Ursprunges der M. genioglossi entfernt und von oben her auf der rechten Seite Gefäße, Ausführungsgänge und Nerven freigelegt.

Während Fig. 61 den Bau des Mundbodens von der Außenseite zeigt, sind in der vorliegenden Abbildung die Gebilde desselben von der oberen, der Mundseite aus dargestellt. Bei Eiterungen, zur Entfernung der nicht selten vorkommenden Ranula und von Steinen in den Speichelgängen, bei Exstirpationen der Zunge und des Unterkiefers, sowie bei temporären Durchsägungen des Unterkiefers zur Entfernung von Geschwülsten der Mandeln u. s. w. wird diese Gegend oft das Feld operativer Tätigkeit.

Hebt man die Zungenspitze empor oder trägt man, wie in unserer Figur geschehen, die Zunge im Niveau des Mundbodens ab, so sieht man hart neben der Mittellinie nahe dem Kiefer zwei kleine Hervorragungen, Carunculae sublinguales (oder salivales), auf deren Spitze man die Mündung des Ductus submandibularis erkennt. Neben ihnen, nach hinten allmählich verschwindend, zieht jederseits ein flacher Wulst hin; er wird hervorgebracht durch die hier gelegene Glandula sublingualis, deren kleine Ausführungsgänge, Ductus sublinguales minores, mit punktförmigen Oeffnungen auf der Höhe der Leiste münden, während der größere Ausführungsgang entweder in den Ductus submandibularis dicht vor seiner Oeffnung mündet oder selbständig neben ihr sich öffnet.

Entfernt man die Schleimhaut, so trifft man zunächst am Kiefer die Gl. sublingualis, medial von dieser den Ductus submandibularis, welcher die gleichnamige Speicheldrüse am Rande des M. mylohyoideus verläßt und auf dessen oberer Fläche in geradem Wege nach vorn zur Caruncula zieht. Dieser Gang wird in spitzem Winkel gekreuzt vom dem N. lingualis, der hinten lateral vom Gange liegt, sich dann unter ihm weg in die Zunge begibt, um deren vorderen Teil mit sensiblen Aesten zu versehen, denen Geschmacksfasern von der Chorda tympani beigemengt sind.

Von Gefäßen kommen in Betracht Aeste der V. sublingualis neben dem Ductus submandibularis. Unter dem letzteren würde man die A. sublingualis treffen, einen Ast der A. lingualis, welcher lateralwärts vom M. genioglossus nach vorn zieht; sie anastomisiert mit der A. submentalis aus der A. maxillaris externa und kann durch dieselbe ersetzt werden. Es liegen die genannten Gebilde auf dem eigentlichen Diaphragma oris, dem M. mylohyoideus, dessen Ursprung von der Linea mylohyoidea des Unterkiefers für eine kurze Strecke zu sehen ist.

Der Hauptstamm der A. lingualis, die A. profunda linguae (ranina), liegt, ganz in die Zungenmuskulatur eingebettet, nahe der Medianlinie. Durch einen Schnitt in die Zungenmuskeln ist ein Teil ihrer Verästelung freigelegt.

Fig. 52. Regio occipitalis.

Rechts oberflächliche Gefäße und Nerven, links tiefe Schicht unter teilweiser Entfernung der M. sternocleidomastoideus, splenius und semispinalis capitis. Der M. obliquus capitis posterior inferior ist etwas nach oben gedrängt, um das Ganglion des zweiten Spinalnerven sichtbar zu machen.

Während die vordere Halsregion eine Fülle lebenswichtiger Organe dicht gedrängt nebeneinander enthält, welche die große Verbindung der Organe des Kopfes mit denen der Brust und des Bauches herstellen, ist im scharfen Gegensatz dazu die hintere Halsregion charakterisiert durch das Vorhandensein mächtiger Muskelmassen, dazwischen in der Hauptsache nur so viel Nerven und Gefäße, als zur Versorgung der Muskeln und der Haut eben nötig sind; dieselben sind also von rein lokaler Bedeutung; nur zum Teil finden sich hier Gefäße und Nerven, welche zur Versorgung des Hinterkopfes dienen, die hintere Halsregion also nur als Durchgangsweg zu benachbarten Gebieten benutzen. Die starken Muskelmassen sind notwendig, um den Kopf aufrecht zu erhalten, da der vor der Frontalebene der Wirbelsäule gelegene Teil des Kopfes mit der starken Masse der weit vorspringenden Kiefer viel schwerer ist als der kleine, hinter jener Frontalebene gelegene Teil des Schädels mit einem kleinen Abschnitt des Gehirns. Ohne die fortwährende Aktion der Nackenmuskeln würde der Kopf vornübersinken.

Die Haut des Nackens ist sehr viel dicker und hat sehr viel derberes Unterhautbindegewebe als die dünne, verschiebliche Haut der vorderen und seitlichen Halsregion, sie bildet darin den Uebergang zur Haut des Rückens, die ja die dickste des ganzen Körpers ist. Die Muskelfascien hängen innig mit dem Unterhautbindegewebe zusammen und gestatten nur eine geringe Verschieblichkeit der „Nackenschwarte". Die wichtigste Stelle der ganzen Gegend ist der Punkt, an welchem die einzigen größeren Nerven und Gefäße, A. und V. occipitalis und N. occipitalis major aus der Tiefe an die Oberfläche treten. Dieser Punkt läßt sich leicht bestimmen, er liegt in der Mitte einer Linie, die man von der Protuberantia occipitalis externa zum hinteren Umfang des Warzenfortsatzes zieht. An dieser Stelle vereinigen sich die Gefäße und der Nerv, welche in der Tiefe einen getrennten Weg nehmen. Die A. occipitalis verläßt die A. carotis externa in gleicher Höhe wie die A. maxillaris externa und zieht in der Rinne hinter dem Warzenfortsatz, weiterhin gedeckt von den M. sternocleidomastoideus, splenius und longissimus capitis, nach hinten, um am lateralen Rande des M. trapezius, oder bei größerer Breite desselben ihn durchsetzend, an die Oberfläche zu kommen. Zwei Venen, bisweilen plexusartig sie umspinnend, begleiten sie. Der N. occipitalis major ist der stärkste Zweig des hinteren Astes des zweiten Cervikalnerven, biegt sich um den unteren Rand des M. obliquus capitis posterior inferior herum, durchbohrt den M. semispinalis capitis, steigt nach oben und gelangt neben der Arterie an die Oberfläche.

In größerer Tiefe trifft man noch die A. vertebralis. Nach Entfernung des M. semispinalis capitis stößt man auf ein kleines Dreieck, gebildet von den M. obliqui capitis posterior superior und inferior und rectus capitis posterior major. Hier liegt diejenige Strecke der Arterie, welche nach dem Austritt aus dem For. transversarium des Atlas horizontal auf der Membrana obturatoria verläuft, welche dann von der Arterie durchbohrt wird (s. a. Fig. 54).

Eine kleine Lymphdrüsengruppe, Lgl. occipitales, liegt auf dem Ursprung des M. trapezius und etwas höher oben; diese Drüsen kann man bei pathologischer Vergrößerung dicht unter der Haut deutlich durchfühlen.

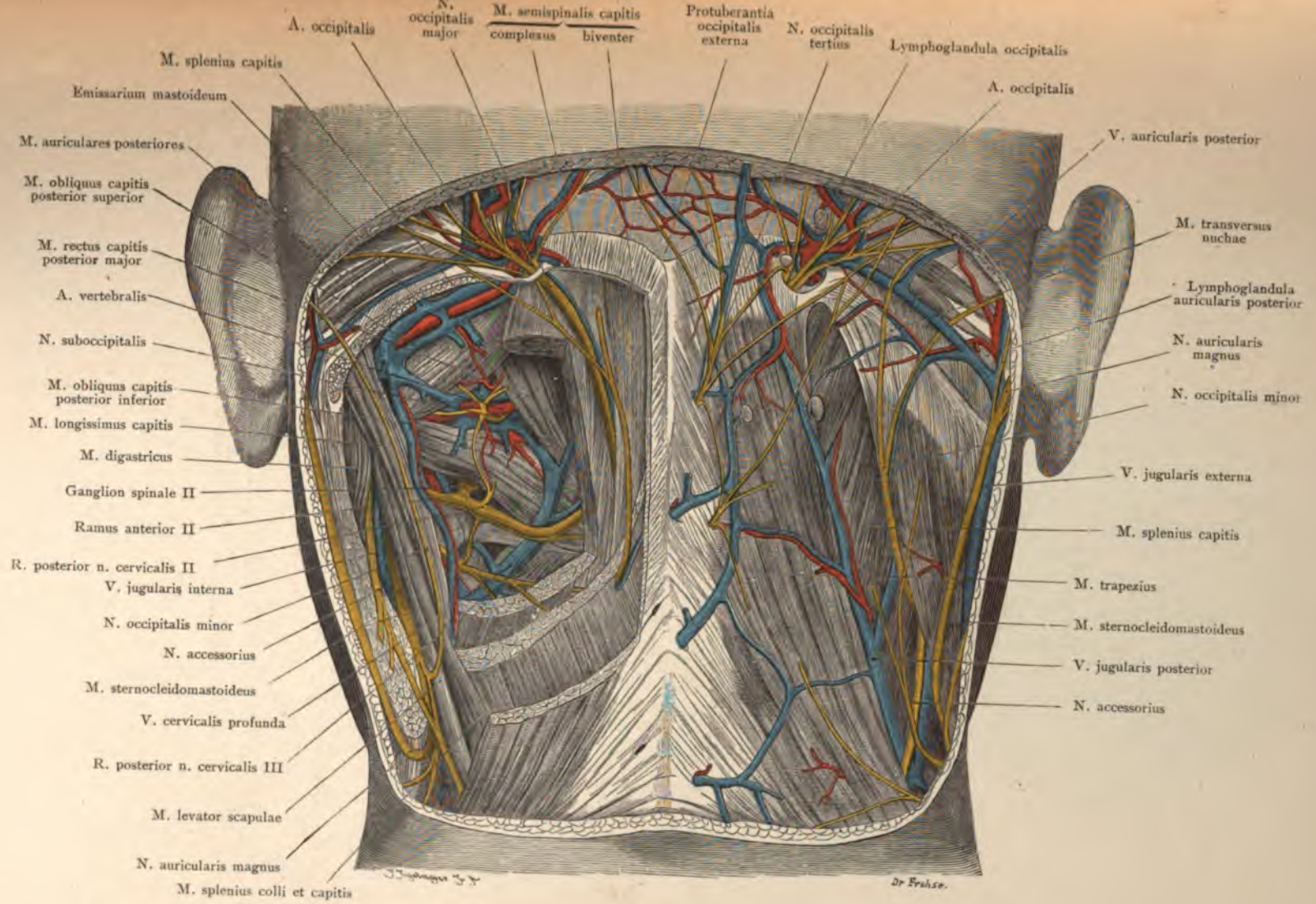

Fig. 52. Regio occipitalis.

4/5 der natürlichen Grösse.

Verlag von Gustav Fischer in Jena.

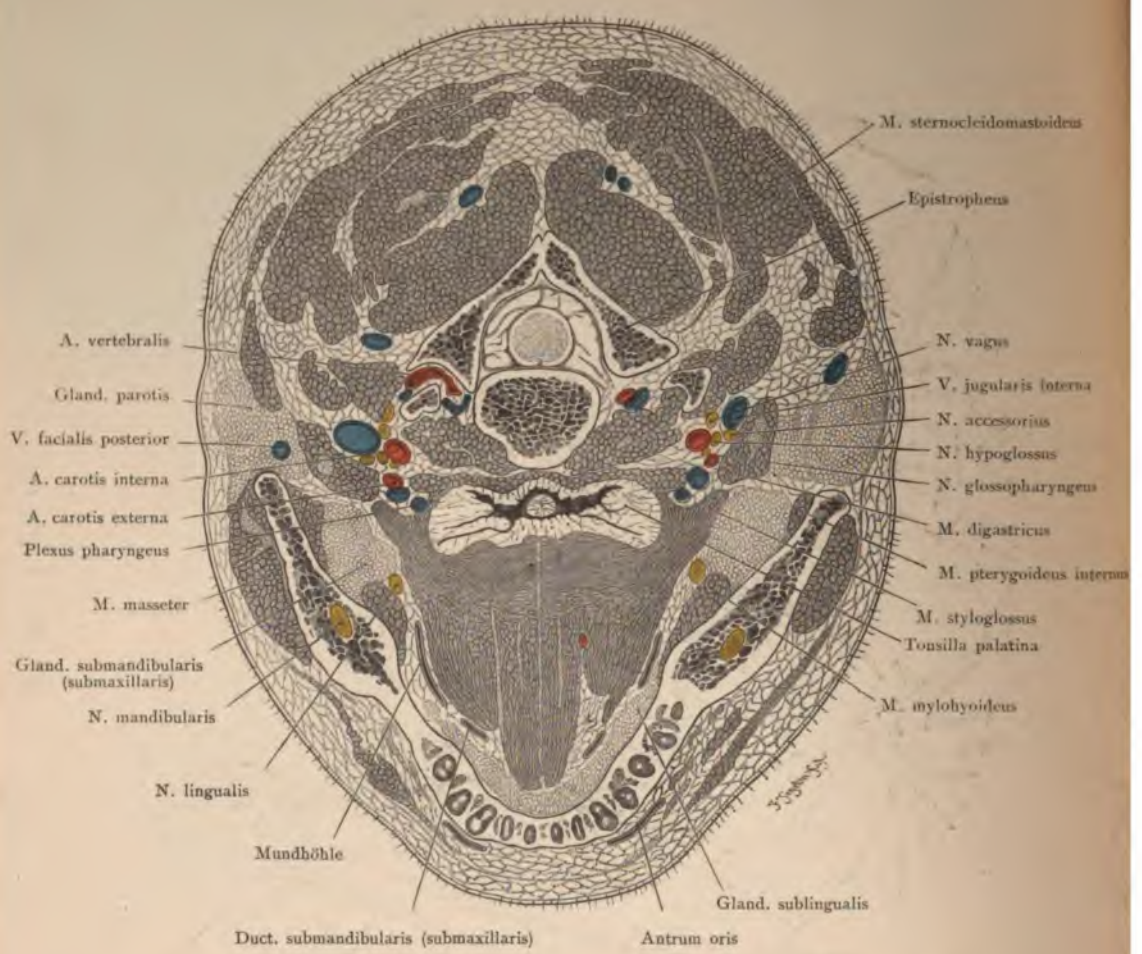

Fig. 53. Horizontalschnitt des Kopfes in Höhe des Epistropheus.

Von unten gesehen. — $^2/_3$ der natürlichen Grösse.

Verlag von Gustav Fischer in Jena.

Fig. 53. Horizontalschnitt des Kopfes in der Höhe des Epistropheus.

Aus einer Reihe von Gefrierschnitten durch den Kopf.

Das Vestibulum oris und die Mundhöhle sind nur in ihren tiefsten Punkten getroffen. Die Zunge hat sich noch nicht frei vom Mundboden abgehoben. Von den drei großen Speichel-(Schleim-)drüsen, Glandula sublingualis, submandibularis und parotis, ist in Bezug auf letztere bemerkenswert ihr weiteres Vordringen in die Tiefe, sowie ihr Verhalten zum Unterkiefer auf der linken Seite der Figur, wo sie hinter dem Kiefer noch eine kurze Strecke nach vorn reicht. Vom Zäpfchen ist die Spitze durch den Schnitt getroffen worden.

Die Mandel ist unterhalb der Mitte durchschnitten; sie ist von einer Kapsel nach außen bekleidet, welche innig mit der Pharynxmuskulatur zusammenhängt. Von besonderer Wichtigkeit ist die nächste Umgebung der Tonsille wegen der Frage, welches Gefäß bei der Tonsillotomie bisweilen sehr heftige Blutungen macht. Da ist zunächst zu bemerken, daß die A. tonsillaris selbst, ein Ast der A. palatina ascendens, zu klein ist, um eine lebensgefährliche Blutung zu veranlassen. Von größeren Gefäßen liegt die angeblich öfters angeschnittene A. carotis interna $1^1/_2$ cm vom hinteren Umfang der Tonsille entfernt; um sie zu verletzen, müsste man also besonders ungeschickt und tief schneiden; dasselbe gilt von der A. carotis externa. Dagegen reicht die A. maxillaris externa, welche in der Höhe des unteren Endes der Mandel aus der A. carotis externa entspringt, sich zwischen die vom Proc. styloides herkommenden Muskeln hindurchwindet und dabei eine starke S-förmige Krümmung macht, sehr nahe an den äußeren Umfang der Mandel heran. Sie kann also sehr leicht verletzt werden (MERKEL). Auch kann aus dem unmittelbar lateral von der Pharynxmuskulatur gelegenen Venengeflecht, Plexus pharyngeus, eine erhebliche Blutung erfolgen.

Lateral und nach hinten von der Mandel liegen, auf engen Raum zusammengedrängt: A. carotis interna, V. jugularis interna, N. glossopharyngeus, vagus, accessorius und hypoglossus, eingehüllt in festes Bindegewebe, welches mit dem straffen, das Foramen lacerum verschließenden Faserknorpel in Verbindung steht.

Die A. vertebralis steigt nach ihrem Abgang aus der Subclavia aufwärts und verläuft durch die Foramina transversaria der sechs oberen Halswirbel. Dann macht sie in horizontaler Ebene eine starke nach hinten konvexe Krümmung — diese Stelle ist auf der linken Seite unserer Figur getroffen — gelangt unter die Dura mater, durchbohrt sie (s. Fig. 15), liegt nun in der Schädelhöhle neben der Medulla oblongata und fließt mit der anderseitigen unter der Medulla konvergierend zur A. basilaris zusammen.

Allgemeine Bemerkungen über die Venae jugulares.

Das venöse Blut von Kopf und Hals fließt zum nicht geringen Teil durch Venen zum Herzen zurück, welche von den arteriellen Bahnen gesondert verlaufen; sie führen den gemeinschaftlichen Namen Drosseladern, V. jugulares. Es entspricht nun der A. carotis interna die allgemein so genannte V. jugularis interna, für die A. carotis externa ist das entsprechende venöse Hauptgefäß ein kurzer Stamm, die V. facialis communis, durch den Zusammenfluss der V. facialis anterior und posterior gebildet. Nun kann die V. facialis anterior aber den Weg nach unten am vorderen Rande des M. sternocleidomastoideus fortsetzen als V. jugularis anterior; andererseits kann die V. facialis posterior, durch Zuflüsse aus der V. auricularis posterior verstärkt, als V. jugularis externa über den M. sternocleidomastoideus nach unten ziehen. Schließlich findet sich bisweilen (s. Fig. 67) am vorderen Rande des M. trapezius eine V. jugularis posterior.

Das Lageverhältnis der Venen zum M. sternocleidomastoideus ist also folgendes: an seiner Außenseite die ihn kreuzende V. jugularis externa, an seinem vorderen Rande die V. jugularis anterior, an seiner Innenseite die V. jugularis interna, welche nach der Aufnahme der V. facialis communis zweckmäßig V. jugularis communis (entsprechend der A. carotis communis) genannt wird (WALDEYER). Am wenigsten konstant ist die mehr am vorderen Rande des M. trapezius verlaufende V. jugularis posterior. Das Ende aller dieser Venen ist unter dem M. sternocleidomastoideus am sogenannten „Bildungswinkel", wo auch die großen Lymphstämme einmünden. Ein kleineres Venensystem, welches seine Wurzeln in der Haut der vorderen Halsgegend hat, V. medianae colli, hängt dicht über dem Schlüsselbein durch den R. anastomoticus transversus mit den Jugularvenen zusammen.

Fig. 54. Lage des Rückenmarkes im Wirbelkanal.

An der Leiche eines weiblichen Kindes aus den ersten Monaten wurden Schädel und Wirbelkanal von hinten geöffnet, die Dura gespalten, Rippen und Querfortsätze der Wirbel frei präpariert.

Das Rückenmark hat im ganzen eine sehr geschützte Lage. Vorn liegt der Wirbelkanal weit von der Körperoberfläche entfernt, und hinten füllt im ganzen Verlauf der Wirbelsäule eine mächtige Lage von Muskulatur den Raum zwischen den Wirbelbogen und den weit vorspringenden Dornfortsätzen aus (vgl. die Querschnitte von Hals, Brust und Bauch). Der Wirbelkanal selbst, welcher das Rückenmark birgt, ist nach vorn durch die Wirbelkörper und die Zwischenwirbelscheiben völlig geschlossen und ist nur hinten Stichverletzungen ausgesetzt, wo der Zwischenraum zwischen den Wirbelbogen das Eindringen eines Messers, eines Dolches oder Instrumentes (Lumbal-Punktion) gestattet. Besonders gilt dies vom Halsteil der Wirbelsäule, wo die Wirbelbogen am weitesten von einander abstehen; deshalb kommen auch hier am häufigsten Stichverletzungen des Rückenmarks vor. Im oberen Brustteil ist durch das dachziegelförmige Uebereinanderliegen der Wirbelbogen der Kanal fast vollkommen knöchern geschlossen, und im Lendenteil verleiht wieder die größere Breite der Wirbelbogen Schutz.

Anderseits bringt die innige Beziehung des Rückenmarks zum Wirbelkanal es mit sich, daß Frakturen des letzteren das Rückenmark leicht in Mitleidenschaft ziehen. Diese Frakturen sind in der Mehrzahl indirekte und erfolgen besonders da, wo ein verhältnismäßig biegsamer Teil mit einem unbiegsamen in Verbindung steht, also am häufigsten am fünften und sechsten Halswirbel, sowie am letzten Brust- und ersten Lendenwirbel.

Die Dura mater liegt der Wand des Wirbelkanals nicht unmittelbar an, vielmehr ist zwischen beiden ein weiches Polster von Fett und reich entwickelten venösen Plexus eingeschoben. Da ferner zwischen der Dura und dem Rückenmarke der mit reichlicher Cerebrospinalflüssigkeit gefüllte Arachnoidealsack liegt, so kann das Rückenmark den Bewegungen der Wirbelsäule folgen, ohne sich am harten Knochenkanal zu reiben.

Nimmt man als obere Grenze des Rückenmarkes die Austrittsstelle des ersten Cervikalnerven an, so liegt sie im Niveau des oberen Randes des hinteren Atlasbogens. In seinem Verlauf zeigt das Rückenmark entsprechend dem Ursprung der starken Nerven für die Extremitäten zwei langgestreckte, spindelförmige Anschwellungen. Diese Volumszunahme betrifft wesentlich den frontalen Durchmesser, sehr viel weniger den sagittalen. Die obere Anschwellung, Intumescentia cervicalis, ist am mächtigsten in der Höhe des fünften bis sechsten Halswirbels, die untere, Intumescentia lumbalis, in der Höhe des elften Brustwirbels. Von da ab verjüngt es sich zum Conus terminalis, dessen Spitze das Ende des Rückenmarkes ist und in der Höhe des Bogens des zweiten Lendenwirbels liegt. Eine fadenförmige Fortsetzung des Conus terminalis, Filum terminale, zieht bis zum Ende des Wirbelkanals und endet im Periost der Kaudalwirbel.

Die 31 Spinalnervenpaare verlassen durch die Foramina intervertebralia den Wirbelkanal und sind dabei von einem Fortsatze der Dura mater eingescheidet. Deshalb sehen sie in unserer Abbildung außerhalb des Duralsackes dicker aus, als innerhalb desselben. Da das Rückenmark nur bis zum zweiten Lendenwirbel

reicht, so müssen die Nervenwurzeln, nach unten hin zunehmend, einen immer längeren Weg innerhalb des Wirbelkanals zurücklegen, um zu ihrem Intervertebralloch zu gelangen. Während der erste Cervicalnerv noch horizontal zu seiner Austrittsöffnung zieht, muß der Verlauf der folgenden successiv schräger und schräger werden, so daß sie schließlich dem Filum terminale fast parallel anliegen und mit diesem und dem Conus terminalis des Rückenmarks ein Büschel, die Cauda equina, bilden. Da also das Rückenmark bei weitem nicht die ganze Länge des Wirbelkanals einnimmt, der Rest vielmehr von der Cauda equina ausgefüllt wird, so können Verletzungen nur oberhalb des zweiten Lumbalwirbels das Rückenmark selbst, unterhalb desselben bloß die Cauda equina treffen.

Die Spinalnerven setzen sich zusammen aus je zwei Wurzeln, einer vorderen und einer hinteren; diese Wurzeln entspringen aus dem Rückenmark in Form von Wurzelfäden. Im allgemeinen sind die hinteren Wurzeln stärker als die vorderen, eine Ausnahme macht — wie unsere Figur zeigt — der erste Cervicalnerv, dessen hintere Wurzelfäden sehr viel dünner sind, selbst fehlen können. Die hinteren Wurzeln bilden je ein Ganglion spinale, welches im For. intervertebrale liegt, und durchflechten sich danach mit den vorderen Wurzeln. Unmittelbar oberhalb des ersten Cervicalnerven sieht man in unserer Figur noch die A. vertebralis, welche nach Austritt aus dem For. transversarium des Atlas horizontal nach innen verläuft, die Dura mater durchbohrt und so in die Schädelhöhle gelangt.

Die Dura mater erstreckt sich gleichfalls nicht über die ganze Länge des Wirbelkanals, wenn sie auch viel weiter nach unten reicht als das Rückenmark. Sie endet als geschlossener Sack beim Erwachsenen (s. Fig. 55) in der Höhe des zweiten, beim Kinde — wie in unserer Abbildung — am oberen Rande des dritten Kreuzbeinwirbels. Dieser Punkt ist von großer praktischer Bedeutung; denn oberhalb desselben werden Verletzungen und operative Eingriffe stets gefährlich sein, weil dabei die Dura eröffnet werden und eine fast immer tödlich verlaufende eiterige Meningitis entstehen kann. Unterhalb dieser Grenze aber fällt die Gefahr der Meningitis weg; man kann also hier ungestraft Teile des Kreuzbeins entfernen.

Dies kommt vor allem den Operationen zu gute, bei welchen man sich nach dem Vorgange von KRASKE von hinten her einen Weg zu den Organen im Becken zu bahnen sucht. Freilich sind auch unterhalb des Endes des Duralsackes der Entfernung des Knochens noch Grenzen gesteckt durch die funktionelle Bedeutung der austretenden Nerven, deren Verletzung bei Fortnahme größerer Teile des Kreuzbeins nicht zu vermeiden und auch bei nur temporären Resektionen des Knochens in Rechnung zu ziehen ist. Der zwischem erstem und zweitem Caudalwirbel heraustretende N. coccygeus bildet mit einem Ast des fünften Sacralnerven den Plexus coccygeus, von dem aus die Haut über dem Steißbein versorgt wird. Der fünfte Sacralnerv sendet schon einen Ast zum Plexus sacralis, ebenso der vierte; dieser gibt außerdem noch den motorischen Nerv für den M. levator ani, ischiococcygeus und coccygeus ab, ist also schon von größerer Bedeutung als der vorige, da Verletzung desselben eine Schwächung des Beckenbodens zur Folge hat; er trägt ferner bei zur Bildung der N. haemorrhoidales medii und vesicales inferiores für die Blase und den Mastdarm. Mit der steigenden Stärke der noch höher gelegenen Sacralnerven wächst ihre Bedeutung für die Bildung des Plexus sacralis und pudendus, aus denen wichtige Nerven zu den Beckenmuskeln, zum Rectum und den im Becken gelegenen Organen des Harn- und Geschlechtsapparates, sowie der mächtige N. ischiadicus hervorgehen.

Fig. 55. Unteres Ende des Rückenmarks beim Erwachsenen.

Von einem 18jährigen jungen Manne unter Benutzung mehrerer Rumpfskelette. Rechts nur die Knochen, links die Bänder und die schematisierten Nerven dargestellt.

Die anatomischen Verhältnisse gestatten, daß man von dem Rücken aus mit einem feinen Troicart oder einer Hohlnadel in sehr einfacher Weise zwischen den Wirbelbogen hindurch in den Duralsack eingeht und den innerhalb desselben herrschenden Flüssigkeitsdruck mißt, sowie zur chemischen und mikroskopischen Untersuchung Spinalflüssigkeit entnimmt. Diese Operation, die Lumbalpunktion, hat in den letzten Jahren große diagnostische Bedeutung gewonnen. Denn sie gibt uns nicht nur Aufschluß über die Beschaffenheit der das Rückenmark umspülenden Flüssigkeit, sondern auch über die im Gehirn herrschenden Druckverhältnisse und die pathologischen Veränderungen, etwaigen Bakteriengehalt der cerebralen Flüssigkeit, da ja der Duralraum des Rückenmarks durch das MAGENDIEsche Loch am Boden des vierten Ventrikels mit der Flüssigkeit in den Hirnventrikeln kommuniziert.

Für die Lumbalpunktion kommt nur in Betracht die unterste Strecke des Duralsackes, in welcher nicht mehr das Rückenmark selbst durch das eingeführte Instrument getroffen werden kann, sondern sich nur die leicht vor der punktierenden Nadel ausweichenden Fäden der Cauda equina finden. Man soll die Nadel unterhalb des dritten oder vierten Lendenwirbels einstechen; man bestimmt den Wirbel durch Abzählen der Dornfortsätze vom siebenten Halswirbel ab oder, da das nicht immer sehr einfach ist, wenn die Dornfortsätze sich schlecht heraustasten lassen, man zählt vom Ansatz der zwölften Rippe ab. Noch einfacher ist es, man zieht — wie in unserer Figur geschehen — eine die höchsten Punkte der beiden Cristae iliacae miteinander verbindende Linie; dieselbe schneidet die Mitte des vierten Lendenwirbels; unmittelbar darüber liegt demnach der Dornfortsatz des dritten Lendenwirbels. Bei Kindern kann man genau in der Mittellinie am unteren Rande des Dornfortsatzes einstechen, bei Erwachsenen besser $^1/_2$ bis 1 cm seitlich davon, weil die starken, in der Mittellinie liegenden Bänder der Nadel erheblichen Widerstand entgegensetzen. Befolgt man die gewöhnliche Regel, in der Höhe des unteren Randes des Dornfortsatzes die Nadel einzustechen und dann nach vorn, oben und medianwärts vorzuschieben, so kommt man bisweilen auf Knochen, nämlich dann, wenn der Dornfortsatz nicht weit herabreicht, wie es oft vorkommt und auch in dem auf unserer Figur dargestellten Falle war. Besser ist es, man führt die Nadel einfach medianwärts horizontal. In unserer Figur bezeichnet die „Punktionsstelle" den Einstichspunkt in der Haut, von dem aus dann die Nadel medianwärts vorgeschoben werden muß. Bei Kindern muß die Nadel 2—2,5 cm, bei Erwachsenen 4,5—7 cm tief eingeführt werden.

Die Figur zeigt ferner noch die Endigung des Duralsackes beim Erwachsenen am zweiten Kreuzbeinwirbel. Die Bedeutung dieser Verhältnisse für operative Eingriffe ist in der Erläuterung zu Fig. 54 besprochen.

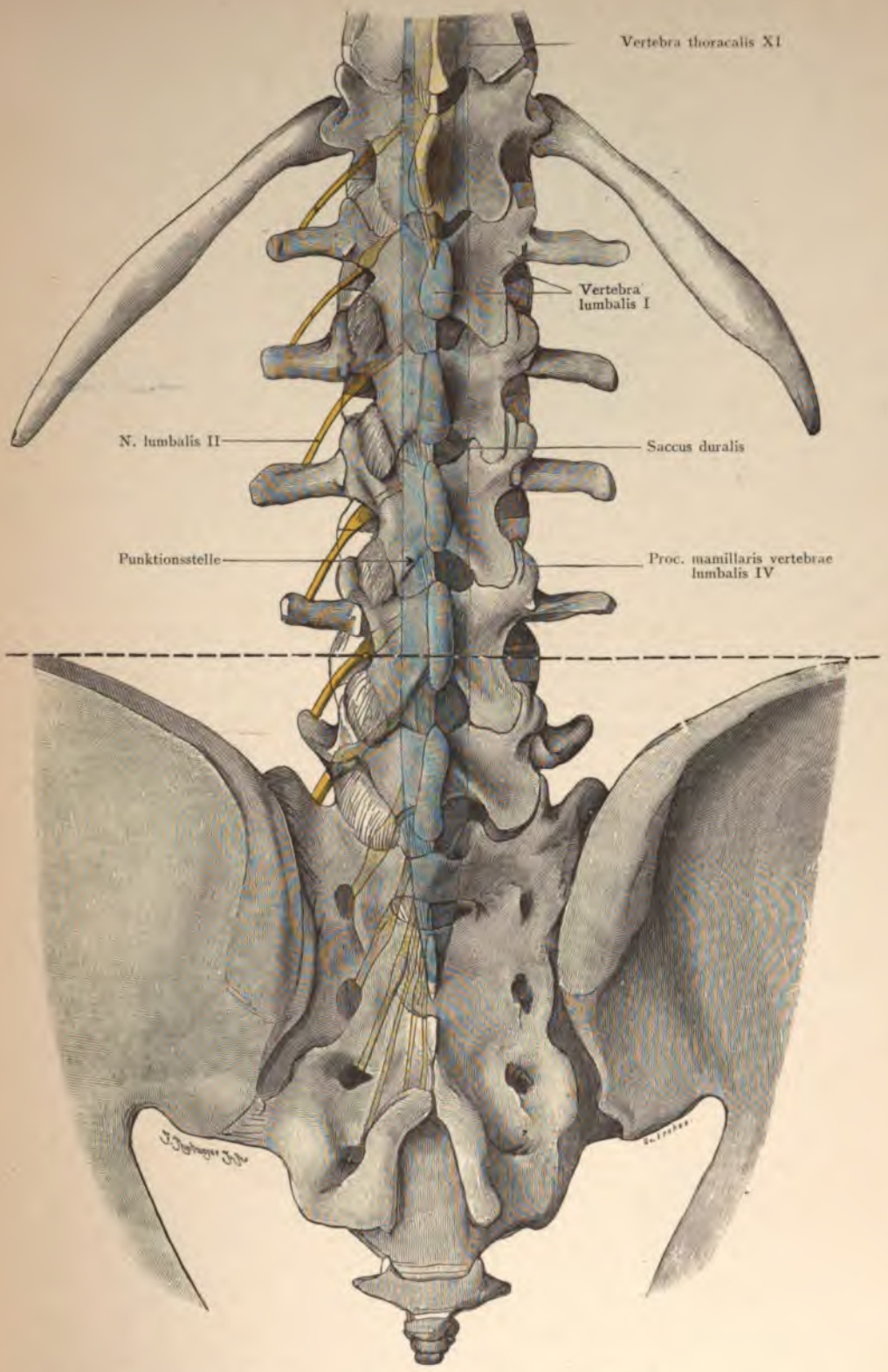

Fig. 55. Unteres Ende des Rückenmarkskanales beim Erwachsenen.
$^2/_3$ der natürlichen Grösse.

Verlag von Gustav Fischer in Jena.

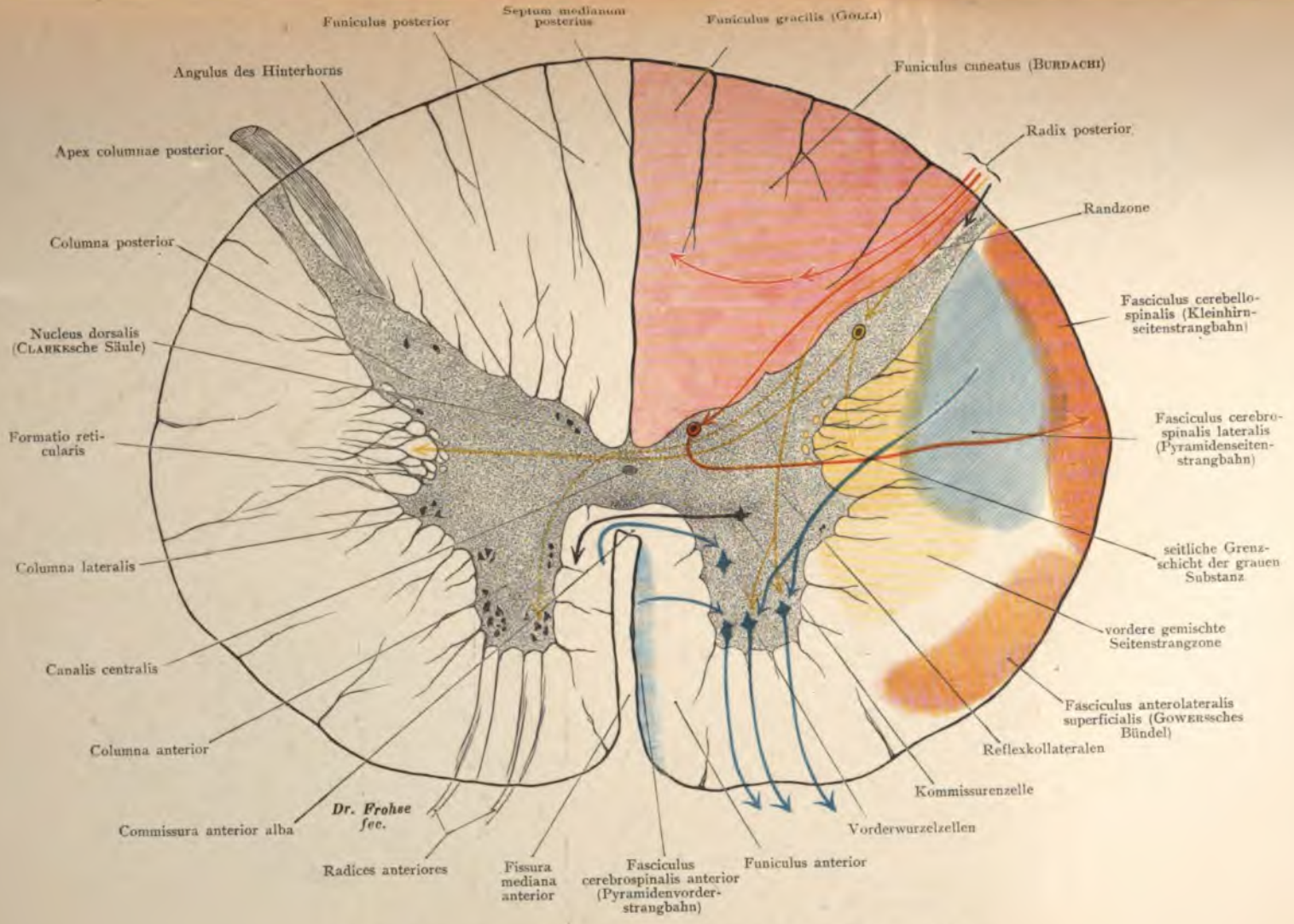

Fig. 56. Schematischer Querschnitt durch das Rückenmark.

Etwa 13fache Vergrösserung. — Von Prof. Ziehen.

Verlag von Gustav Fischer in Jena.

Fig. 56. Halbschematischer Querschnitt durch das Rückenmark.

Die Figur stellt einen Schnitt durch das Brustmark des Menschen dar. In der Fissura mediana anterior liegt ein Fortsatz der weichen Rückenmarkshaut. Am Eingang der Spalte liegt der Tractus arteriosus spinalis anterior (A. spinalis anterior), welcher allenthalben Arterienäste zum Grund der Spalte schiebt, um die zentralen Teile des Rückenmarksquerschnitts zu versorgen. Auf der Dorsalfläche fehlt eine analoge Furche, nur im oberen Halsmark, in der Lendenanschwellung und im Conus terminalis ist auch hier oft eine Furche angedeutet.

Die Vorderwurzelfasern sind motorisch und entspringen direkt und ausschließlich aus den gleichseitigen Vorderwurzelzellen des Vorderhorns. Die Hinterwurzelfasern sind sensibel und treten größtenteils medial vom Apex des Hinterhorns ein und wenden sich dann

teils in den gleichseitigen Hinterstrang, in welchem sie als lange Bahn bis zum verlängerten Mark aufsteigen (rot bezeichnet),

teils zu der gleichseitigen CLARKEschen Säule, einer Zellengruppe an der Basis des Hinterhorns, um die Zellen derselben mit Endbäumen (Endbäume sind stets durch Pfeile bezeichnet) zu umgeben (orange bezeichnet),

teils zu gleichseitigen und gekreuzten Vorderwurzelzellen zur Auslösung von Reflexen (diese sog. Reflexcollateralen sind mit Gelb bezeichnet),

teils zu Hinterhornzellen, deren Zellen sie mit Endbäumen umgeben.

In den weißen Rückenmarkssträngen lassen sich folgende Hauptbahnen unterscheiden:

1) Die Bahn der bewußten Bewegungen, die sog. Pyramidenbahn, welche in der motorischen Region des Großhirns entspringt, ununterbrochen das Gehirn durchzieht und in der Medulla oblongata eine teilweise Kreuzung erfährt: der überwiegende Teil der Fasern gelangt in den gekreuzten Seitenstrang und wird als Pyramidenseitenstrangbahn bezeichnet, der kleinere Teil bleibt im gleichseitigen Vorderstrang und wird als Pyramidenvorderstrangbahn bezeichnet. Es ist wahrscheinlich, daß die Pyramidenseitenstrangbahn vorzugsweise den Extremitätenbewegungen, die Pyramidenvorderstrangbahn den Rumpfbewegungen dient. So wird verständlich, daß die letztere meistens bereits oberhalb der Lendenanschwellung sich völlig erschöpft. Sowohl die Fasern der Pyramidenseitenstrangbahn wie die Fasern der Pyramidenvorderstrangbahn wenden sich nach längerem oder kürzerem Verlauf schließlich gleichseitigen — letztere auch gekreuzten — Vorderwurzelzellen zu, welche sie mit Endbäumen umgeben. Die Vorderwurzelfasern stellen also physiologisch die direkte Fortsetzung der Pyramidenbahn dar. Daher ist auch die Pyramidenbahn ebenso wie die Vorderwurzeln blau dargestellt worden.

2) Die Bahn des Muskelsinnes (Lage und Bewegungsempfindungen), welche den größten Teil des Hinterstrangs einnimmt. Nur das ventrale Feld des Hinterstrangs und eine schmale, dem Septum medianum posterius anliegende Zone scheint andere Fasern zu enthalten; beide sind auf der Figur nicht dargestellt. Die Bahn des Muskelsinnes stellt die unmittelbare Fortsetzung von Hinterwurzelfasern dar (siehe oben). Die bezeichneten Hinterwurzelfasern treten zuerst in den BURDACHschen Strang, die laterale Abteilung des Hinterstrangs ein, werden aber allmählich durch die in höheren Ebenen eintretenden Hinterwurzelfasern medialwärts in den GOLLschen Strang gedrängt. Im oberen Halsmark enthält daher der letztere vorwiegend die Muskelsinnfasern der unteren Extremitäten, der BURDACHsche Strang die Muskelfasern der oberen Extremitäten. Die Muskelsinnbahn gelangt ununterbrochen und ungekreuzt bis zu den Hinterstrangkernen der Medulla oblongata.

3) Die Bahn der bewußten Hautempfindungen. Sie entspringt wahrscheinlich aus den Hinterhornzellen und gelangt teils in den gekreuzten, teils in den gleichseitigen Seitenstrang. Sie ist mit Gelb bezeichnet und liegt wahrscheinlich größtenteils in der von FLECHSIG aus entwickelungsgeschichtlichen Gründen abgegrenzten seitlichen Grenzschicht der grauen Substanz, zum Teil wohl auch in der vorderen gemischten Seitenstrangzone. Es ist sehr wahrscheinlich, daß diese Bahn in ihrem Verlauf zum Gehirn noch öfters von Ganglienzellen unterbrochen ist.

4) Die gleichfalls zentripetal leitende Kleinhirnseitenstrangbahn. Sie entspringt aus den Zellen der CLARKEschen Säule. Ihre Fasern durchziehen den Seitenstrang in querer Richtung und sammeln sich an seinem lateralen hinteren Rande. Weiterhin ziehen sie ununterbrochen und ungekreuzt bis zum Kleinhirn.

5) Das sogenannte GOWERSsche Bündel liegt am vorderen Rande des Seitenstrangs und scheint sich ähnlich wie die Kleinhirnseitenstrangbahn zu verhalten. Jedenfalls leitet es gleichfalls zentripetal und gelangt schließlich gleichfalls zum Kleinhirn. Seine Ursprungszellen sind noch nicht bekannt.

Die vordere weiße Kommissur enthält außer den bereits erwähnten, zu gekreuzten Vorderwurzelzellen ziehenden Pyramidenvorderstrangfasern namentlich auch Fasern, welche aus sog. Kommissurenzellen des Vorderhorns entspringen und zum gekreuzten Vorderstrang ziehen. Ihr weiteres Schicksal und ihre Funktion sind nicht sicher bekannt. Auch die Bedeutung der sog. Seitenhornzellen ist noch sehr zweifelhaft.

Z... N.

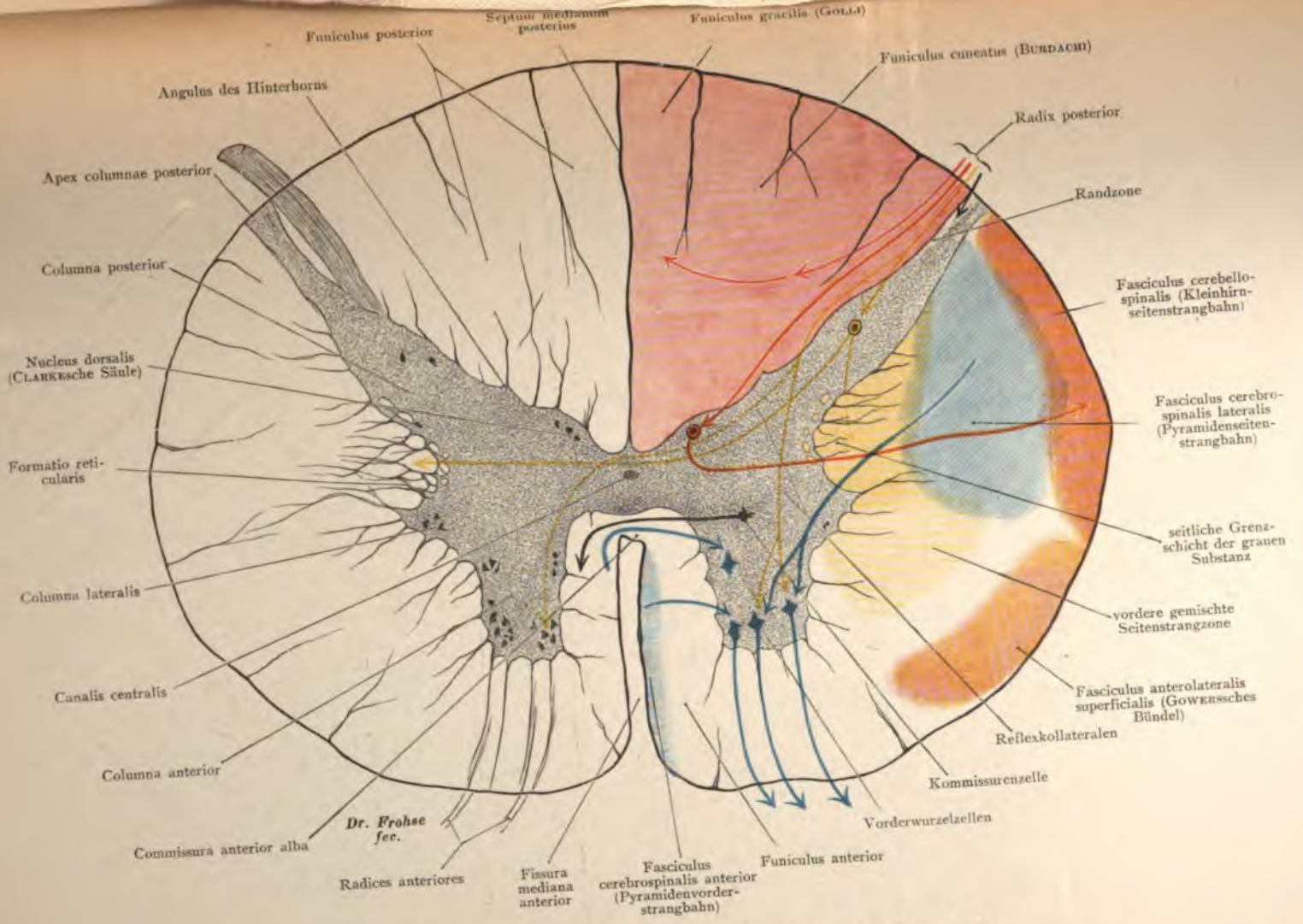

Fig. 56. Schematischer Querschnitt durch das Rückenmark.

Etwa 13fache Vergrösserung. — Von Prof. Ziehen.

Verlag von Gustav Fischer in Jena.

Fig. 56. Halbschematischer Querschnitt durch das Rückenmark.

Die Figur stellt einen Schnitt durch das Brustmark des Menschen dar. In der Fissura mediana anterior liegt ein Fortsatz der weichen Rückenmarkshaut. Am Eingang der Spalte liegt der Tractus arteriosus spinalis anterior (A. spinalis anterior), welcher allenthalben Arterienäste zum Grund der Spalte schiebt, um die zentralen Teile des Rückenmarksquerschnitts zu versorgen. Auf der Dorsalfläche fehlt eine analoge Furche, nur im oberen Halsmark, in der Lendenanschwellung und im Conus terminalis ist auch hier oft eine Furche angedeutet.

Die Vorderwurzelfasern sind motorisch und entspringen direkt und ausschließlich aus den gleichseitigen Vorderwurzelzellen des Vorderhorns. Die Hinterwurzelfasern sind sensibel und treten größtenteils medial vom Apex des Hinterhorns ein und wenden sich dann

teils in den gleichseitigen Hinterstrang, in welchem sie als lange Bahn bis zum verlängerten Mark aufsteigen (rot bezeichnet),

teils zu der gleichseitigen CLARKEschen Säule, einer Zellengruppe an der Basis des Hinterhorns, um die Zellen derselben mit Endbäumen (Endbäume sind stets durch Pfeile bezeichnet) zu umgeben (orange bezeichnet),

teils zu gleichseitigen und gekreuzten Vorderwurzelzellen zur Auslösung von Reflexen (diese sog. Reflexcollateralen sind mit Gelb bezeichnet),

teils zu Hinterhornzellen, deren Zellen sie mit Endbäumen umgeben.

In den weißen Rückenmarkssträngen lassen sich folgende Hauptbahnen unterscheiden:

1) Die Bahn der bewußten Bewegungen, die sog. Pyramidenbahn, welche in der motorischen Region des Großhirns entspringt, ununterbrochen das Gehirn durchzieht und in der Medulla oblongata eine teilweise Kreuzung erfährt: der überwiegende Teil der Fasern gelangt in den gekreuzten Seitenstrang und wird als Pyramidenseitenstrangbahn bezeichnet, der kleinere Teil bleibt im gleichseitigen Vorderstrang und wird als Pyramidenvorderstrangbahn bezeichnet. Es ist wahrscheinlich, daß die Pyramidenseitenstrangbahn vorzugsweise den Extremitätenbewegungen, die Pyramidenvorderstrangbahn den Rumpfbewegungen dient. So wird verständlich, daß die letztere meistens bereits oberhalb der Lendenanschwellung sich völlig erschöpft. Sowohl die Fasern der Pyramidenseitenstrangbahn wie die Fasern der Pyramidenvorderstrangbahn wenden sich nach längerem oder kürzerem Verlauf schließlich gleichseitigen — letztere auch gekreuzten — Vorderwurzelzellen zu, welche sie mit Endbäumen umgeben. Die Vorderwurzelfasern stellen also physiologisch die direkte Fortsetzung der Pyramidenbahn dar. Daher ist auch die Pyramidenbahn ebenso wie die Vorderwurzeln blau dargestellt worden.

2) Die Bahn des Muskelsinnes (Lage und Bewegungsempfindungen), welche den größten Teil des Hinterstrangs einnimmt. Nur das ventrale Feld des Hinterstrangs und eine schmale, dem Septum medianum posterius anliegende Zone scheint andere Fasern zu enthalten; beide sind auf der Figur nicht dargestellt. Die Bahn des Muskelsinnes stellt die unmittelbare Fortsetzung von Hinterwurzelfasern dar (siehe oben). Die bezeichneten Hinterwurzelfasern treten zuerst in den BURDACHschen Strang, die laterale Abteilung des Hinterstrangs ein, werden aber allmählich durch die in höheren Ebenen eintretenden Hinterwurzelfasern medialwärts in den GOLLschen Strang gedrängt. Im oberen Halsmark enthält daher der letztere vorwiegend die Muskelsinnfasern der unteren Extremitäten, der BURDACHsche Strang die Muskelfasern der oberen Extremitäten. Die Muskelsinnbahn gelangt ununterbrochen und ungekreuzt bis zu den Hinterstrangkernen der Medulla oblongata.

3) Die Bahn der bewußten Hautempfindungen. Sie entspringt wahrscheinlich aus den Hinterhornzellen und gelangt teils in den gekreuzten, teils in den gleichseitigen Seitenstrang. Sie ist mit Gelb bezeichnet und liegt wahrscheinlich größtenteils in der von FLECHSIG aus entwickelungsgeschichtlichen Gründen abgegrenzten seitlichen Grenzschicht der grauen Substanz, zum Teil wohl auch in der vorderen gemischten Seitenstrangzone. Es ist sehr wahrscheinlich, daß diese Bahn in ihrem Verlauf zum Gehirn noch öfters von Ganglienzellen unterbrochen ist.

4) Die gleichfalls zentripetal leitende Kleinhirnseitenstrangbahn. Sie entspringt aus den Zellen der CLARKEschen Säule. Ihre Fasern durchziehen den Seitenstrang in querer Richtung und sammeln sich an seinem lateralen hinteren Rande. Weiterhin ziehen sie ununterbrochen und ungekreuzt bis zum Kleinhirn.

5) Das sogenannte GOWERSsche Bündel liegt am vorderen Rande des Seitenstrangs und scheint sich ähnlich wie die Kleinhirnseitenstrangbahn zu verhalten. Jedenfalls leitet es gleichfalls zentripetal und gelangt schließlich gleichfalls zum Kleinhirn. Seine Ursprungszellen sind noch nicht bekannt.

Die vordere weiße Kommissur enthält außer den bereits erwähnten, zu gekreuzten Vorderwurzelzellen ziehenden Pyramidenvorderstrangfasern namentlich auch Fasern, welche aus sog. Kommissurenzellen des Vorderhorns entspringen und zum gekreuzten Vorderstrang ziehen. Ihr weiteres Schicksal und ihre Funktion sind nicht sicher bekannt. Auch die Bedeutung der sog. Seitenhornzellen ist noch sehr zweifelhaft.

ZIEHEN.

Fig. 57 und 58. Regionen des Halses.

Man teilt den ganzen Hals, welcher vom Kieferrand bis zum Schlüsselbein, von der Protuberantia occipitalis externa bis zum 7. Halswirbel gerechnet wird, in drei Regionen, zwei unpaare und eine paarige: Regio colli anterior, posterior und beiderseits die Regio colli lateralis. Die vordere Halsgegend liegt zwischen den beiden M. sternocleidomastoidei, die seitlichen jederseits zwischen diesem Muskel und dem Rande des M. trapezius, die hintere im Bereich des letzteren, soweit er nicht dem Rücken (Brust) angehört, also bis zum Dornfortsatz des 7. Halswirbels (Vertebra prominens).

Die Regio colli anterior reicht vom Unterkiefer bis zum oberen Brustbeinrande. Man kann einen mittleren, unpaaren Teil etwa in der Breite des Zwischenraums zwischen den sternalen Ursprüngen der M. sternocleidomastoidei unterscheiden und diesen in die Regio submentalis, hyoidea, subhyoidea (zwischen Zungenbein und oberem Rande des Schildknorpels), laryngea, trachealis (diese teilen die B. N. A. noch in Regio thyreoidea und suprasternalis) und Fossa jugularis (oder Jugulum) trennen. Den Rest der vorderen Halsgegend nimmt das obere Halsdreieck ein, Trig. colli superius, welches man gewöhnlich vom Unterkiefer, dem M. sternocleidomastoideus und dem M. omohyoideus begrenzt sein läßt. Das obere Halsdreieck kann man, dem hinteren Bauch des M. disgastricus oder dem M. stylohyoideus folgend, nochmals in zwei Dreiecke zerlegen, die Regio submandibularis (oder Trigonum submandibulare) und die Fossa carotica (oder Trig. caroticum). Ersteres wird somit von den beiden Bäuchen des M. digastricus umrahmt, da der vordere Bauch dieses Muskels etwa der lateralen Grenze der unpaaren vorderen Region entspricht. (Die schmale Fossa retromandibularis zwischen dem Ramus mandibulae und vorderem Rande des M. sternocleidomastoideus gehört zur Kopfregion).

Ob man den oft sehr breiten M. sternocleidomastoideus als Grenzlinie auffassen oder als besondere Regio sternocleidomastodea bezeichnen will, ist Geschmackssache. Jedenfalls liegen Teile der von ihnen „begrenzten" Regionen auch in seinem Bereiche (s. u.). Oft findet sich zwischen seinem cleidalen und sternalen Ursprung eine kleine Grube, Fossa supraclavicularis minor.

Von der seitlichen Halsregion, Regio colli lateralis, wird durch den unteren Bauch des M. omohyoideus ein Dreieck, die Fossa supraclavicularis major (oder Trigonum colli inferius) abgegrenzt, welche somit zwischen Schlüsselbein, M. sternocleidomastoideus und M. omohyoideus, liegt. Wenn ersterer Muskel sehr breit ist oder einen accessorischen lateralen (cleidalen) Kopf hat, wenn der M. trapezius weit nach vorn (medial) reicht, gelegentlich sogar bis zum M. sternocleidomastoideus hin — wenigstens am Schlüsselbein entlang — oder wenn der untere Bauch des M. omohyoideus sehr tief verläuft, kann der Raum zwischen den drei Seiten des Dreiecks sehr beschränkt, ja gleich Null werden. Vergrößerung des Dreiecks — etwa für Unterbindung der A. subclavia — geschieht dann durch Hinabziehen des Schlüsselbeins (Armes), Nachinnenziehen oder Abschneiden des accessorischen lateralen Kopfes des M. sternocleidomastoideus, Hinaufziehen (im Notfalle Durchschneiden) des M. omohyoideus.

Einen Teil an der Regio colli posterior kann man als „Regio nuchae" besonders bezeichnen; meist werden beide Beziehungen gleichbedeutend gebraucht.

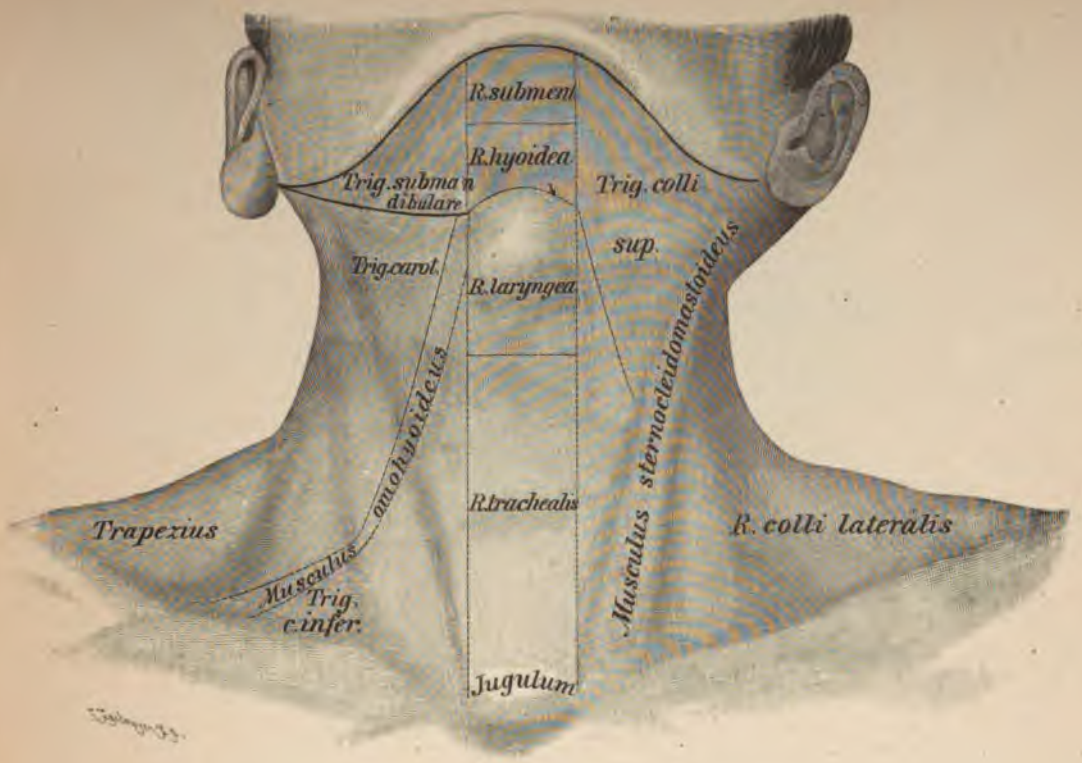

Fig. 57. Halsregionen, von vorn.
$^1/_2$ der natürlichen Grösse.

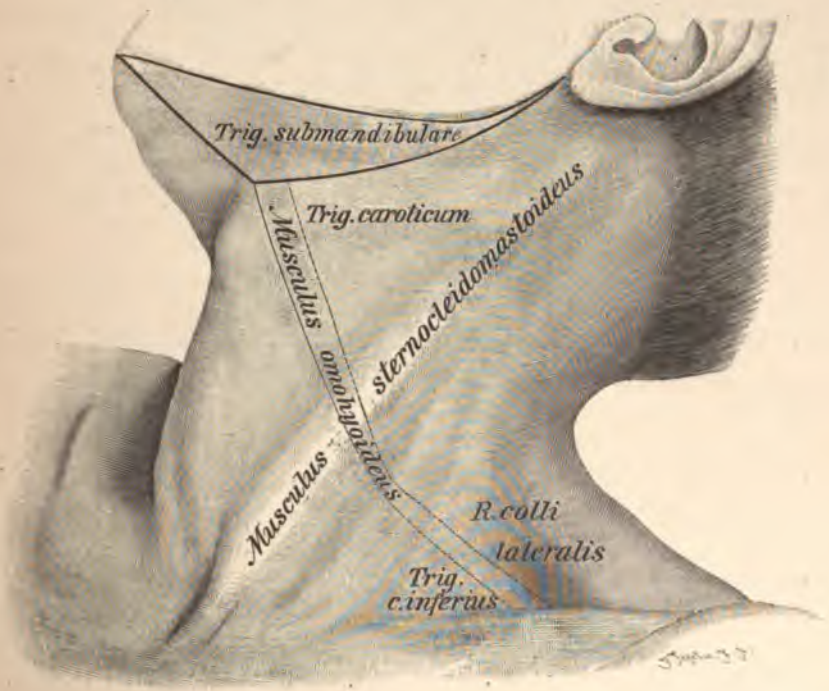

Fig. 58. Halsregionen, von der Seite.
$^1/_2$ der natürlichen Grösse.

Verlag von Gustav Fischer in Jena.

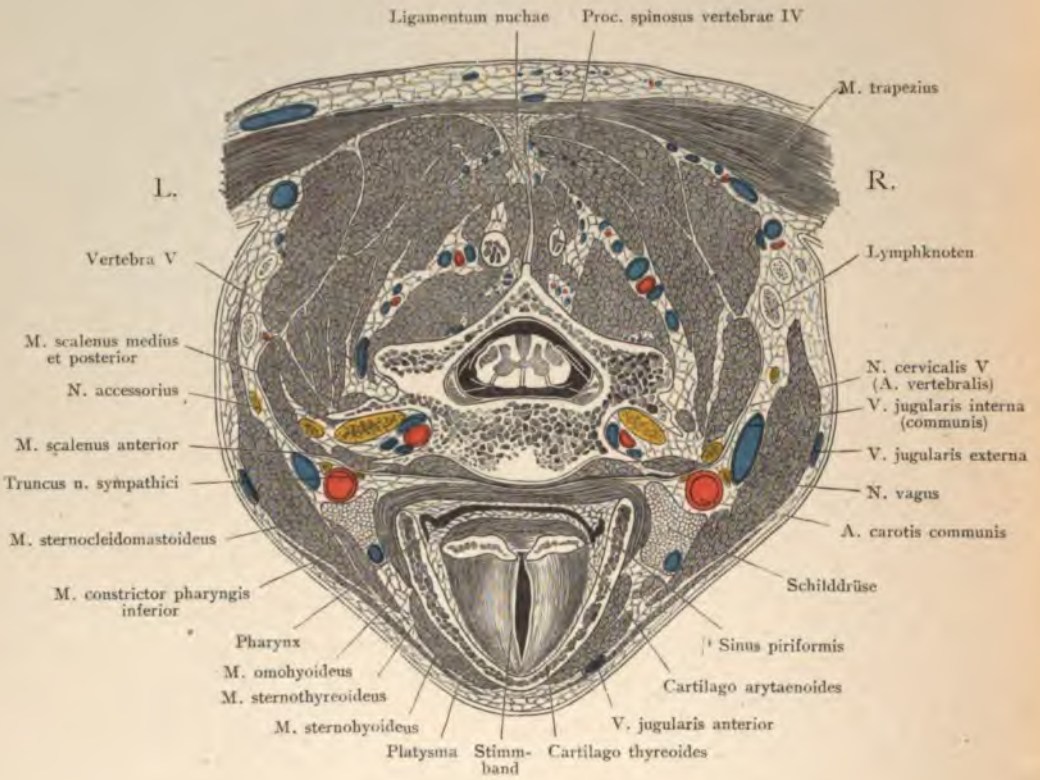

Fig. 59. Querschnitt des Halses durch den obersten Teil des 5. Wirbels.

Von unten gesehen. — $^3/_4$ der natürlichen Grösse.

Verlag von Gustav Fischer in Jena.

Fig. 59. Querschnitt des Halses in Höhe des fünften Wirbels.

Gefrierschnitt.

Die Figur zeigt, daß alle wichtigen Organe: die großen Gefäße, Nerven, Schilddrüse, Luft- und Speiseweg in dem vorderen Teile des Halses auf einen kleinen Raum zusammengedrängt liegen, während der größere Raum seitlich und hinter der Wirbelsäule fast ausschließlich von mächtigen Muskelmassen eingenommen wird.

Vorn liegt der Kehlkopf mit der Kante, in welcher die beiden Platten des Schildknorpels zusammentreffen — Prominentia laryngea, Pomum Adami — frei unter der Haut; seine Lage ist deshalb außen am Halse sehr leicht zu bestimmen. Der Schnitt hat gerade die beiden Stimmbänder getroffen; zwischen ihnen die Stimmritze, Glottis, welche sich nach hinten zwischen die Processus vocales der Stellknorpel noch eine kleine Strecke weit fortsetzt. Zwischen den beiden Stellknorpeln ist der M. arytaenoideus transversus ausgespannt, unmittelbar dahinter liegt der unterste Teil des Pharynx, mit den seitlichen, nach vorn noch eine Strecke weit unter den Schildknorpel reichenden Ausbuchtungen, den Recessus piriformes. Der Pharynx stellt ebenso wie seine Fortsetzung, der Oesophagus, dessen Beginn herkömmlich in der Höhe des 5. Halswirbels angesetzt wird, in leerem Zustande eine quergestellte Spalte dar.

Vor der Wirbelsäule und dem ihr unmittelbar aufgelagerten M. longus colli liegt die starke Fascia praevertebralis, von der Muskulatur des Pharynx und Oesophagus durch lockeres Bindegewebe getrennt, in dessen weiten Maschen sich die Retropharyngealabscesse sehr leicht nach abwärts senken.

Seitlich neben dem Kehlkopfe ist der oberste Teil der Seitenlappen der Schilddrüse erkennbar mit der starken, soeben in die Substanz derselben eingetretenen A. thyreoidea superior. Die Schilddrüse liegt unmittelbar der A. carotis auf, welche hier noch ungeteilt ist. Dieselbe ist hier noch völlig vom M. sternocleidomastoideus bedeckt (s. darüber Erläuterung zu Fig. 60). Lateral von dieser und etwas nach hinten findet sich die V. jugularis interna, die rechte, wie meistens der Fall, von größerem Kaliber als die linke (s. auch Erläuterung zu Fig. 15 über den Sinus transversus). Zwischen Arterie und Vene, etwas mehr nach hinten, N. vagus; der Halsstrang des N. sympathicus liegt dem hinteren Teile der medialen Wand der A. carotis an.

Das Foramen transversarium des Wirbels ist derart getroffen, daß es in dieser Schnittebene keinen geschlossenen Ring darstellt; darin A. vertebralis mit Begleitvenen; der N. cervicalis III, welcher soeben durch sein Foramen intervertebrale hervorgetreten, erscheint auffallend dick, weil er schräg durchschnitten ist.

Zwischen dem hinteren Rande des M. sternocleidomastoideus und dem vorderen des M. trapezius liegen die oberflächlichen Lymphdrüsen des Halses.

...ache Schicht,

...

...ernt. Rechts ist die den M. sterno-
...flächliche Halsfascie entfernt, so daß
...as nach hinten gesunken ist.

...chst das Platysma, welches, von beiden Seiten
...e Mittellinie erreicht, unten also die Regio colli
...e oberflächliche Halsfascie, welche dadurch von
...n. sternocleidomastoidei nach vorn fixiert erhält;
...aparation notwendig ist, die Fascie ein, so sinken
...mastoidei nach außen. Sie bedecken also, wie ein
... Fig. 59 lehrt, in natürlicher Lage die großen Hals-
..., als es nach Durchtrennung der Fascie der Fall ist.
...ges Venennetz, V. medianae colli, hängt oben mit der
... der communis zusammen und schließt unten ab mit einer
... Arcus venosus juguli, welche von einer V. jugularis externa
... meist hinter dem M. sternocleidomastoideus weg; oder eine
... anterior, die ähnlichen Ursprungs ist, zieht am Vorderrande des
...cleidomastoideus herab und senkt sich in eine der beiden Jugularvenen.

In der nächst tieferen Schicht liegen die platten Muskeln, welche vom ... am Zungenbein gehen, der M. sternohyoideus, mit dem anderseitigen ... hin konvergierend, darunter die M. sternothyreoidei, nach oben diver-... Sie lassen dadurch in der Medianlinie einen Raum frei, der in der Mitte ... Zungenbein und Sternum seine größte Breite, $1^1/_2$ cm, hat. Die tiefe ... umhüllt die Muskeln und füllt den freien Raum zwischen ihnen aus. ... man sie, so sinken die Muskeln nach der Seite zurück; dann liegen ..., Isthmus der Schilddrüse und Trachea frei.

In der Regio submentalis konvergieren die vorderen Bäuche der M. di-... gegen das Kinn; zwischen ihnen erscheinen die M. mylohyoidei mit ... Raphe; unsere Figur zeigt eine der öfters hier liegenden Lymphdrüsen. ... verschieden ist die Fixation der Zwischensehne des M. digastricus gegen ... Zungenbein; sie erfolgt entweder dadurch, daß eine aponeurotische Fort-...setzung der Fascie des M. digastricus an das Zungenbein tritt; oder der vordere ... des Muskels entspringt nur zum Teil aus der Zwischensehne, zum anderen ... sehnig vom Zungenbein, oder aber der letztere Ursprung ist muskulös. Auch ... Entfernung der Zwischensehne vom Zungenbein ist Schwankungen unterworfen, ... dem vorliegenden Falle ist sie viel größer als z. B. in Fig. 63.

Schleimbeutel kommen auf dem Vorsprung des Schildknorpels und im ... zwischen diesem und dem Zungenbein vor.

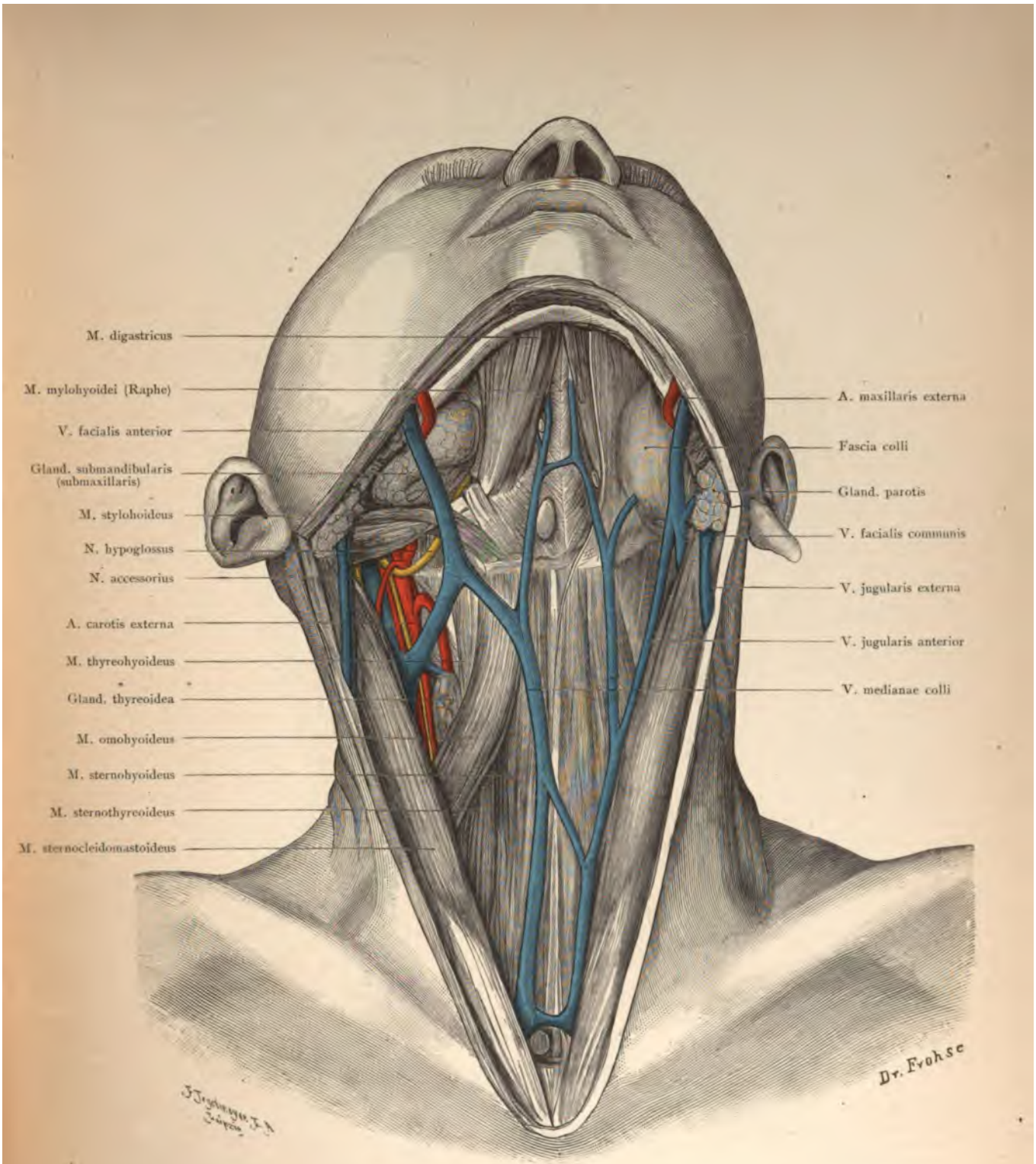

Fig. 60. Hals von vorn, oberflächliche Schicht, beim Erwachsenen.

$^{3}/_{4}$ der natürlichen Grösse.

Verlag von Gustav Fischer in Jena.

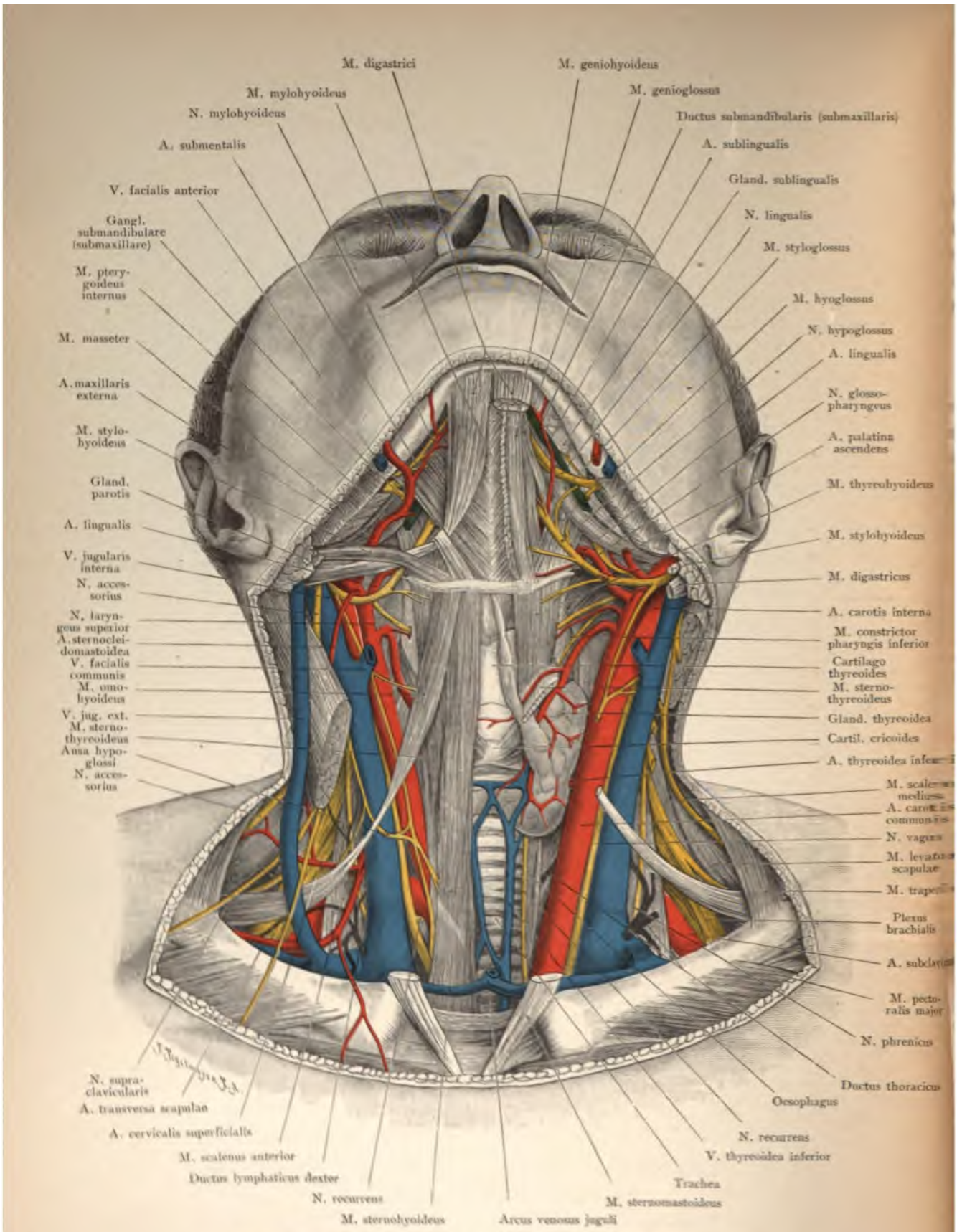

Fig. 61. Hals von vorn, tiefe Schicht, beim Erwachsenen.

$^{3}/_{4}$ der natürlichen Grösse.

Verlag von Gustav Fischer in Jena.

Fig. 61. Hals von vorn, tiefe Schicht, beim Erwachsenen.

Kopfhaltung wie in der vorigen Figur. Oberflächliche Venen meist kurz abgeschnitten. Beide M. sternocleidomastoidei bis auf kurze Stümpfe entfernt; links auch die M. sternohyoideus und sternothyreoideus und der obere Bauch des M. omohyoideus. Beide Glandulae submandibulares entfernt, rechts M. digastricus, stylohyoideus und mylohyoideus kurz abgetragen, um die Gebilde am Mundboden von unten her ausgiebig freizulegen.

Die A. carotis communis tritt lateral von Trachea und Oesophagus hinter dem Sternalende der Clavicula hervor in die Halsgegend ein, zieht anfangs leicht lateralwärts, dann senkrecht nach oben, ohne einen Ast abzugeben, und teilt sich meist in der Höhe des oberen Randes des Schildknorpels in die Carotis interna und externa. Dicht unterhalb der Teilung läßt sie sich am leichtesten unterbinden, da sie hier sehr oberflächlich liegt, nur von Haut, Platysma und oberflächlicher Halsfascie bedeckt ist; der M. sternocleidomastoideus weicht nach Durchtrennung der Fascie von selbst zurück.

Lateral von ihr liegt die V. jugularis interna, in gefülltem Zustande den lateralen Teil der A. carotis bedeckend. Sie nimmt die V. thyreoidea superior und oberhalb der Carotisteilung den kurzen Stamm der V. facialis communis auf. Carotis und Jugularis sind in eine Bindegewebsscheide eingehüllt; schräg über sie hin zieht der M. omohyoideus, vor ihnen steigt der N. cervicalis descendens (R. descendens hypoglossi) herab. Zwischen Arterie und Vene, oben mehr hinten, unten mehr vorn, liegt der N. vagus. Seitlich von der Vene der N. phrenicus auf dem M. scalenus anticus zur Brusthöhle herabsteigend.

Das Volumen der Schilddrüse ist außerordentlichen Schwankungen unterworfen, je nachdem in einer Gegend der Kropf endemisch ist oder nicht. Der die beiden Seitenlappen verbindende Isthmus liegt auf der Trachea, den zweiten bis vierten Trachealring bedeckend, reicht aber sehr oft höher oder tiefer hinab (vergl. auch Fig. 62). Sehr häufig geht ein Fortsatz, Lobus pyramidalis, von ihm nach oben ab; derselbe kann aber auch, wie in unserer Figur, von einem der Seitenlappen entspringen; er geht oft bis zum Zungenbein in die Höhe. Da der Isthmus an der Luftröhre durch Bindegewebe fixiert ist, muß er die Bewegungen derselben mitmachen, was für die Diagnose von Geschwülsten in dieser Gegend von Wichtigkeit ist. Die Seitenlappen sind von den M. sternohyoidei, sternothyreoidei und omohyoidei bedeckt und reichen sehr verschieden weit nach allen Seiten hin. Das Blut empfangen sie durch die A. thyreoidea superior aus der A. carotis externa und die A. thyreoidea inferior, welche hinter der A. carotis communis hervor aus der A. subclavia kommt.

Von den Luftwegen liegt der Kehlkopf dicht unter der Haut. Die Luftröhre aber entfernt sich in dem Maße, als sie abwärts geht und sich der oberen Thoraxapertur nähert, von der Oberfläche des Halses mehr und mehr. Vor sie lagert sich zuerst die Schilddrüse, weiter unten fetthaltiges Bindegewebe; hier pflegt bei Kindern die Thymus den Rand des Sternum etwas zu überragen.

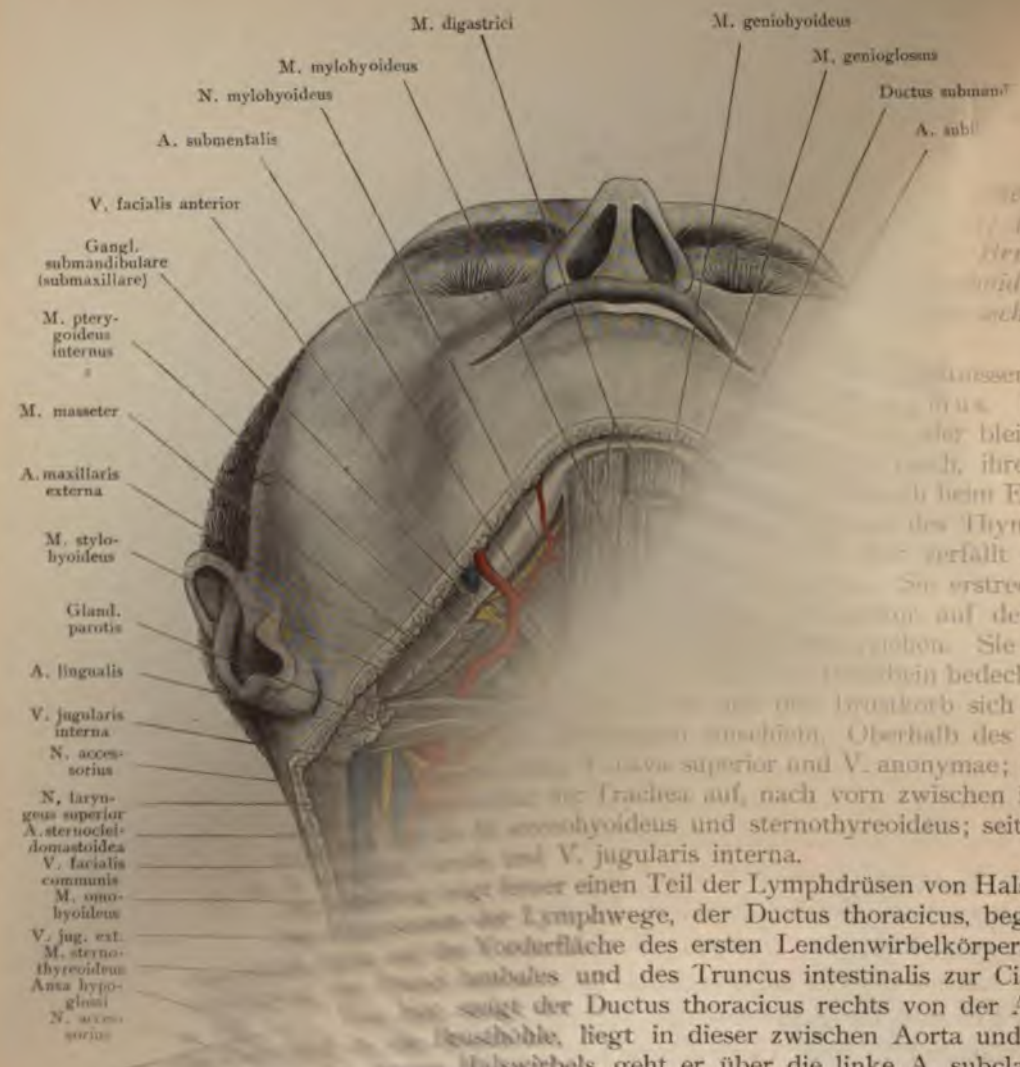

...elgt. Links ... rechts auch ...Brustbein von ...ides quer ab... ...chsten Rippe.

...lassen beim Er... ...us. Diese Drüse ...ter bleibt stationär ...ch, ihre Läppchen ...h beim Erwachsenen ...des Thymusgewebes. ... zerfällt sie in zwei ... Sie erstreckt sich von ... auf den Hals und ...geben. Sie liegt unten ...sbein bedeckt, während ... den Brustkorb sich die Pleura... ...anschließt. Oberhalb des Herzbeutels ... superior und V. anonymae; noch weiter ... Trachea auf, nach vorn zwischen ihr und der ...ohyoideus und sternothyreoideus; seitlich berührt ... V. jugularis interna.

... einen Teil der Lymphdrüsen von Hals und Brust. ... Lymphwege, der Ductus thoracicus, beginnt in der ... Vorderfläche des ersten Lendenwirbelkörpers durch die ...bales und des Truncus intestinalis zur Cisterna chyli ... der Ductus thoracicus rechts von der Aorta durch ...schlitz, liegt in dieser zwischen Aorta und V. azygos. ...Halswirbels geht er über die linke A. subclavia hinweg ... subclavia sinistra ein (s. a. Fig. 67). Auf der rechten Seite ... Truncus bronchiomediastinalis dexter. Die Lymphe ... sammelt sich jederseits im Truncus jugularis, die Lymph... ...xtremität und der vorderen Brustwand vereinigen sich zum ... Rechts vereinigt sich Truncus bronchiomediastinalis, subclavius ... Ductus lymphaticus dexter, welcher in die rechte V. subclavia ... Vereinigung mit der V. jugularis interna einmündet. Links nimmt ...ductus den Truncus jugularis und subclavius auf (s. a. Fig. 67). ...doch auch die Trunci lymphatici getrennt oder in verschiedener ... vereinigt in die Venen einmünden.

Man sieht auf der Abbildung vom Lymphgefäßsystem zwischen beiden ... den M. digastricus die Lgl. submentales, seitlich von ihnen auf der sub... ...speicheldrüse Lgl. submandibulares, nach unten von diesen auf der ... interna die Lgl. cervicales superficiales (über diese Gruppe s. Näheres ... auf der linken Seite der Abbildung auch einige Lgl. cervicales ... inferiores (Näheres darüber s. bei Fig. 115); endlich Lgl. sternales. Die... ...neben der von zwei Venen begleiteten A. mammaria interna in ...nicht jedoch in allen Intercostalräumen. Ihre Vasa afferentia kommen ... von der A. mammaria interna versorgten Gebieten, ihre Vasa efferentia gehen ... zum Teil in die mediastinalen Lymphdrüsen und die großen Lymphstämme der ... zum Teil in die großen Lymphbahnen des Halses (s. a. Fig. 115).

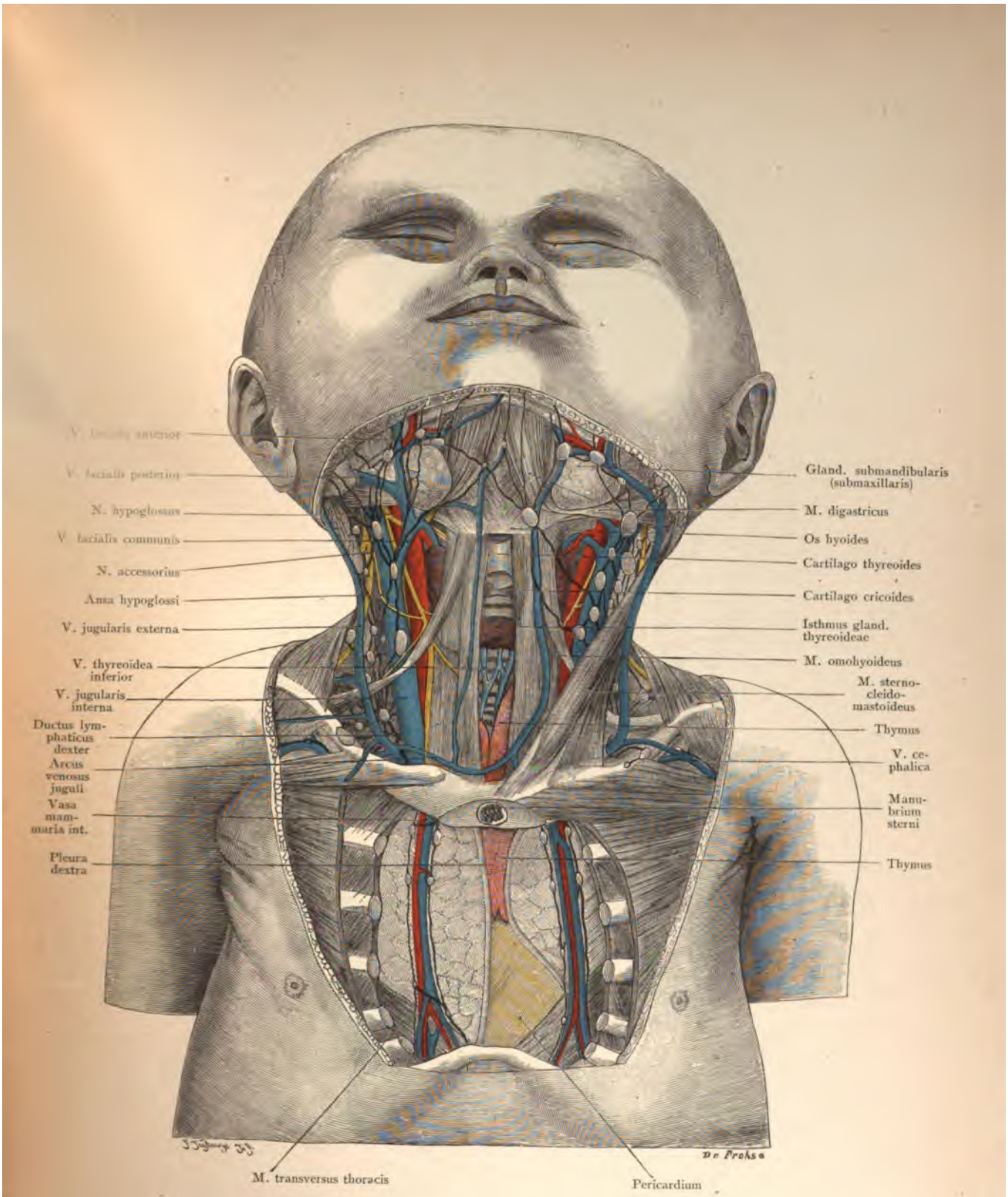

Fig. 62. Hals von vorn, tiefe Schicht, beim Kinde.

Natürliche Grösse.

Verlag von Gustav Fischer in Jena.

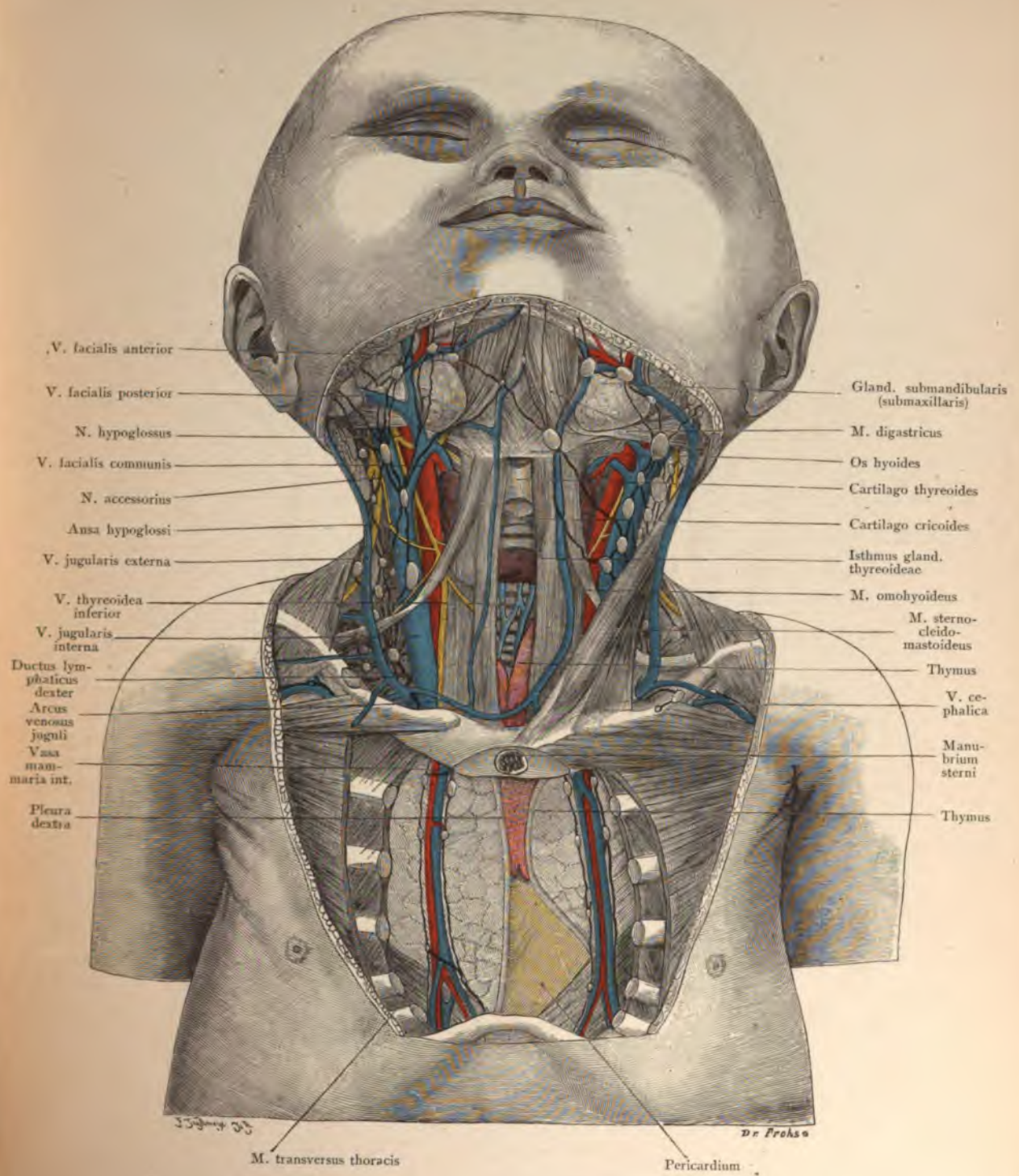

Fig. 62. Hals von vorn, tiefe Schicht, beim Kinde.

Natürliche Grösse.

Verlag von Gustav Fischer in Jena.

Fig. 60. Hals von vorn, oberflächliche Schicht, beim Erwachsenen.

Kopf stark nach hinten geneigt. Platysma entfernt. Rechts ist die den M. sternocleidomastoideus nach vorn spannende oberflächliche Halsfascie entfernt, so daß der Muskel auf dieser Seite etwas nach hinten gesunken ist.

Unter der Haut trifft man zunächst das Platysma, welches, von beiden Seiten konvergierend, erst an dem Kinn die Mittellinie erreicht, unten also die Regio colli anterior frei läßt. Darunter liegt die oberflächliche Halsfascie, welche dadurch von Bedeutung ist, daß sie die Mm. sternocleidomastoidei nach vorn fixiert erhält; schneidet man, wie es zur Präparation notwendig ist, die Fascie ein, so sinken die beiden M. sternocleidomastoidei nach außen. Sie bedecken also, wie ein Blick auf den Querschnitt Fig. 59 lehrt, in natürlicher Lage die großen Halsgefäße viel weiter herauf, als es nach Durchtrennung der Fascie der Fall ist.

Ein weitläufiges Venennetz, V. medianae colli, hängt oben mit der V. facialis anterior oder der communis zusammen und schließt unten ab mit einer transversalen Vene, Arcus venosus juguli, welche von einer V. jugularis externa zur anderen zieht, meist hinter dem M. sternocleidomastoideus weg; oder eine V. jugularis anterior, die ähnlichen Ursprungs ist, zieht am Vorderrande des M. sternocleidomastoideus herab und senkt sich in eine der beiden Jugularvenen.

In der nächst tieferen Schicht liegen die platten Muskeln, welche vom Sternum zum Zungenbein gehen, der M. sternohyoideus, mit dem anderseitigen nach oben hin konvergierend, darunter die M. sternothyreoidei, nach oben divergierend. Sie lassen dadurch in der Medianlinie einen Raum frei, der in der Mitte zwischen Zungenbein und Sternum seine größte Breite, $1^1/_2$ cm, hat. Die tiefe Halsfascie umhüllt die Muskeln und füllt den freien Raum zwischen ihnen aus. Durchtrennt man sie, so sinken die Muskeln nach der Seite zurück; dann liegen Kehlkopf, Isthmus der Schilddrüse und Trachea frei.

In der Regio submentalis konvergieren die vorderen Bäuche der M. digastrici gegen das Kinn; zwischen ihnen erscheinen die M. mylohyoidei mit ihrer Raphe; unsere Figur zeigt eine der öfters hier liegenden Lymphdrüsen. Sehr verschieden ist die Fixation der Zwischensehne des M. digastricus gegen das Zungenbein; sie erfolgt entweder dadurch, daß eine aponeurotische Fortsetzung der Fascie des M. digastricus an das Zungenbein tritt; oder der vordere Bauch des Muskels entspringt nur zum Teil aus der Zwischensehne, zum anderen aber sehnig vom Zungenbein, oder aber der letztere Ursprung ist muskulös. Auch die Entfernung der Zwischensehne vom Zungenbein ist Schwankungen unterworfen, in dem vorliegenden Falle ist sie viel größer als z. B. in Fig. 63.

Schleimbeutel kommen auf dem Vorsprung des Schildknorpels und im Raum zwischen diesem und dem Zungenbein vor.

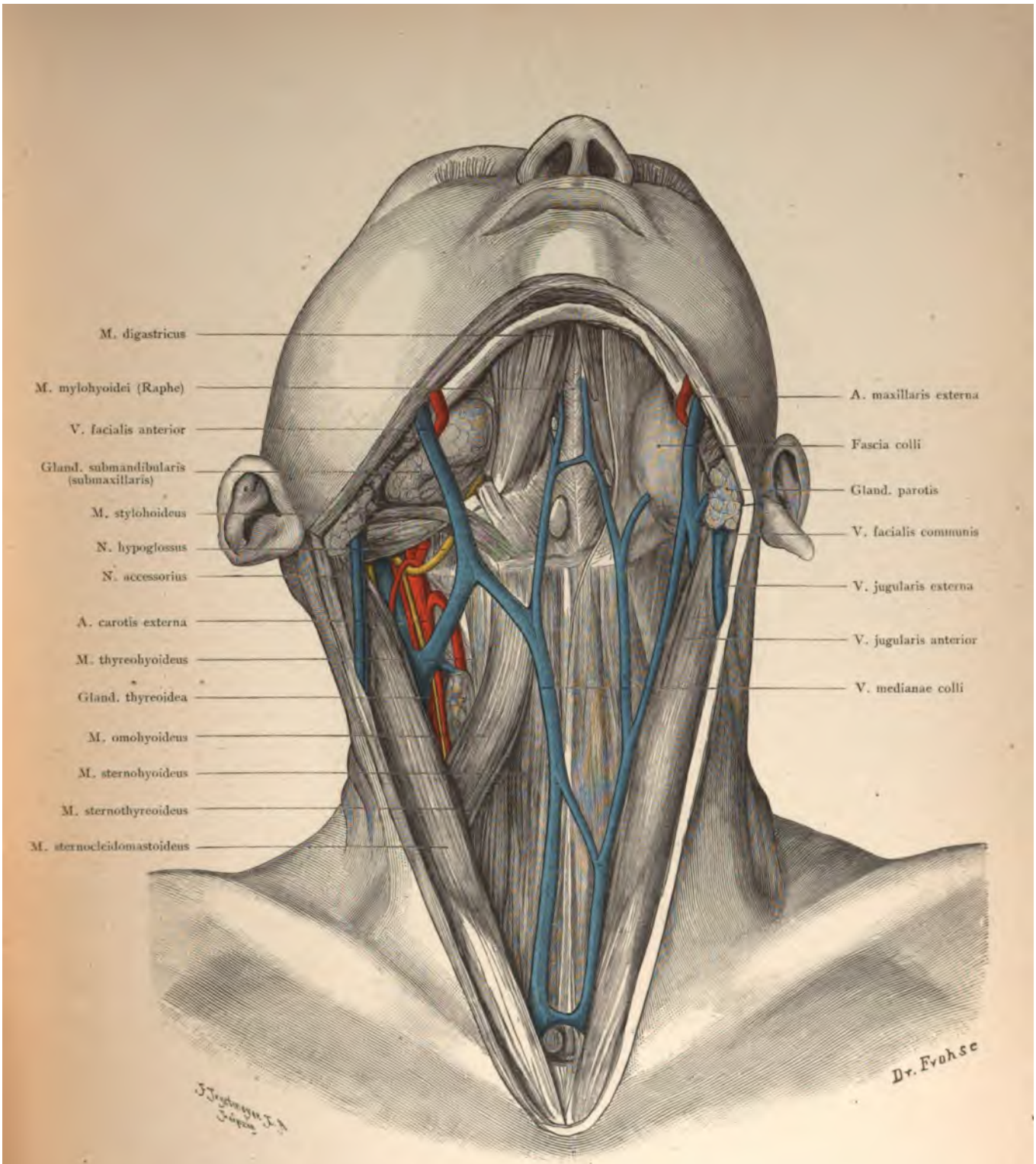

Fig. 60. Hals von vorn, oberflächliche Schicht, beim Erwachsenen.

$^3/_4$ der natürlichen Grösse.

Verlag von Gustav Fischer in Jena.

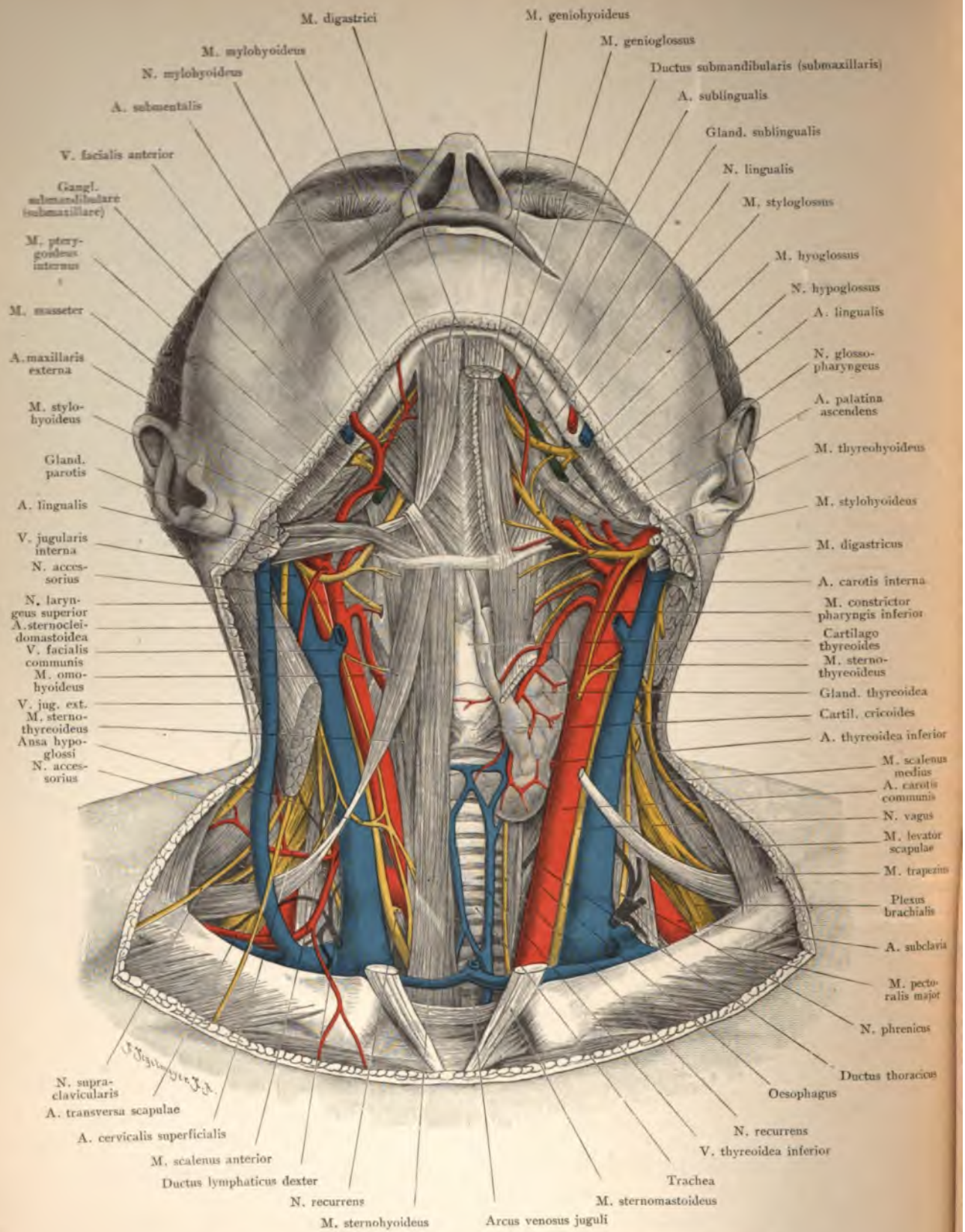

Fig. 61. Hals von vorn, tiefe Schicht, beim Erwachsenen.

$^{3}/_{4}$ der natürlichen Grösse.

Verlag von Gustav Fischer in Jena.

Fig. 61. Hals von vorn, tiefe Schicht, beim Erwachsenen.

Kopfhaltung wie in der vorigen Figur. Oberflächliche Venen meist kurz abgeschnitten. Beide M. sternocleidomastoidei bis auf kurze Stümpfe entfernt; links auch die M. sternohyoideus und sternothyreoideus und der obere Bauch des M. omohyoideus. Beide Glandulae submandibulares entfernt, rechts M. digastricus, stylohyoideus und mylohyoideus kurz abgetragen, um die Gebilde am Mundboden von unten her ausgiebig freizulegen.

Die A. carotis communis tritt lateral von Trachea und Oesophagus hinter dem Sternalende der Clavicula hervor in die Halsgegend ein, zieht anfangs leicht lateralwärts, dann senkrecht nach oben, ohne einen Ast abzugeben, und teilt sich meist in der Höhe des oberen Randes des Schildknorpels in die Carotis interna und externa. Dicht unterhalb der Teilung läßt sie sich am leichtesten unterbinden, da sie hier sehr oberflächlich liegt, nur von Haut, Platysma und oberflächlicher Halsfascie bedeckt ist; der M. sternocleidomastoideus weicht nach Durchtrennung der Fascie von selbst zurück.

Lateral von ihr liegt die V. jugularis interna, in gefülltem Zustande den lateralen Teil der A. carotis bedeckend. Sie nimmt die V. thyreoidea superior und oberhalb der Carotisteilung den kurzen Stamm der V. facialis communis auf, Carotis und Jugularis sind in eine Bindegewebsscheide eingehüllt; schräg über sie hin zieht der M. omohyoideus, vor ihnen steigt der N. cervicalis descendens (R. descendens hypoglossi) herab. Zwischen Arterie und Vene, oben mehr hinten, unten mehr vorn, liegt der N. vagus. Seitlich von der Vene der N. phrenicus auf dem M. scalenus anticus zur Brusthöhle herabsteigend.

Das Volumen der Schilddrüse ist außerordentlichen Schwankungen unterworfen, je nachdem in einer Gegend der Kropf endemisch ist oder nicht. Der die beiden Seitenlappen verbindende Isthmus liegt auf der Trachea, den zweiten bis vierten Trachealring bedeckend, reicht aber sehr oft höher oder tiefer hinab (vergl. auch Fig. 62). Sehr häufig geht ein Fortsatz, Lobus pyramidalis, von ihm nach oben ab; derselbe kann aber auch, wie in unserer Figur, von einem der Seitenlappen entspringen; er geht oft bis zum Zungenbein in die Höhe. Da der Isthmus an der Luftröhre durch Bindegewebe fixiert ist, muß er die Bewegungen derselben mitmachen, was für die Diagnose von Geschwülsten in dieser Gegend von Wichtigkeit ist. Die Seitenlappen sind von den M. sternohyoidei, sternothyreoidei und omohyoidei bedeckt und reichen sehr verschieden weit nach allen Seiten hin. Das Blut empfangen sie durch die A. thyreoidea superior aus der A. carotis externa und die A. thyreoidea inferior, welche hinter der A. carotis communis hervor aus der A. subclavia kommt.

Von den Luftwegen liegt der Kehlkopf dicht unter der Haut. Die Luftröhre aber entfernt sich in dem Maße, als sie abwärts geht und sich der oberen Thoraxapertur nähert, von der Oberfläche des Halses mehr und mehr. Vor sie lagert sich zuerst die Schilddrüse, weiter unten fetthaltiges Bindegewebe; hier pflegt bei Kindern die Thymus den Rand des Sternum etwas zu überragen.

Fig. 62. Hals von vorn, tiefe Schicht, vom Kind.

Kind aus den ersten Lebensmonaten. Kopf etwas nach hinten geneigt. Links oberflächliches Bild des Halses nach Entfernung des Platysma; rechts auch M. sternocleidomastoideus kurz abgeschnitten. Außerdem das Brustbein von der Mitte des Manubrium bis fast an die Basis des Proc. xiphoides quer abgetragen, gleichzeitig mit den angrenzenden Teilen der zweiten bis sechsten Rippe.

Als wesentlichsten Unterschied gegenüber den Verhältnissen beim Erwachsenen zeigt die Abbildung die Lageverhältnisse der Thymus. Diese Drüse wächst nur bis zum 2. Lebensjahr, nimmt dann langsam ab oder bleibt stationär bis zur Pubertätsentwickelung. Danach verschwindet sie rasch, ihre Läppchen degenerieren fettig, doch bleibt der „thymische Fettkörper" auch beim Erwachsenen noch stets darstellbar und enthält noch nachweisbare Reste des Thymusgewebes. Die Form der Drüse ist eine sehr wechselnde, meist aber zerfällt sie in zwei längsverlaufende Lappen, welche nach oben spitz endigen. Sie erstreckt sich von der Höhe der dritten Rippe durch die obere Thoraxapertur auf den Hals und kann bisweilen bis zum unteren Rande der Schilddrüse reichen. Sie liegt unten dem Herzbeutel auf, ist in ihrem medianen Teile vom Brustbein bedeckt, während zwischen die lateralen Abschnitte der Drüse und den Brustkorb sich die Pleurahöhle mit dem vorderen Rande der Lungen einschiebt. Oberhalb des Herzbeutels liegen hinter ihr der Arcus aortae, V. cava superior und V. anonymae; noch weiter nach oben liegt sie unmittelbar der Trachea auf, nach vorn zwischen ihr und der Haut finden sich nur die M. sternohyoideus und sternothyreoideus; seitlich berührt sie die A. anonyma, carotis und V. jugularis interna.

Die Abbildung zeigt ferner einen Teil der Lymphdrüsen von Hals und Brust.

Der Hauptstamm der Lymphwege, der Ductus thoracicus, beginnt in der Bauchhöhle meist auf der Vorderfläche des ersten Lendenwirbelkörpers durch die Vereinigung der Trunci lumbales und des Truncus intestinalis zur Cisterna chyli (s. Fig. 141). Von hier steigt der Ductus thoracicus rechts von der Aorta durch das Zwerchfell in die Brusthöhle, liegt in dieser zwischen Aorta und V. azygos. Am Körper des letzten Halswirbels geht er über die linke A. subclavia hinweg und senkt sich in die V. subclavia sinistra ein (s. a. Fig. 67). Auf der rechten Seite entspricht ihm der kürzere Truncus bronchiomediastinalis dexter. Die Lymphe von Kopf und Hals sammelt sich jederseits im Truncus jugularis, die Lymphgefäße der oberen Extremität und der vorderen Brustwand vereinigen sich zum Truncus subclavius. Rechts vereinigt sich Truncus bronchiomediastinalis, subclavius und jugularis zum Ductus lymphaticus dexter, welcher in die rechte V. subclavia dicht an ihrer Vereinigung mit der V. jugularis interna einmündet. Links nimmt der Ductus thoracicus den Truncus jugularis und subclavius auf (s. a. Fig. 67). Es können jedoch auch die Trunci lymphatici getrennt oder in verschiedener Kombination vereinigt in die Venen einmünden.

Man sieht auf der Abbildung vom Lymphgefäßsystem zwischen beiden Bäuchen des M. digastricus die Lgl. submentales, seitlich von ihnen auf der submandibularen Speicheldrüse Lgl. submandibulares, nach unten von diesen auf der V. jugularis interna die Lgl. cervicales superficiales (über diese Gruppe s. Näheres bei Fig. 63), auf der linken Seite der Abbildung auch einige Lgl. cervicales profundae inferiores (Näheres darüber s. bei Fig. 115); endlich Lgl. sternales. Dieselben liegen neben der von zwei Venen begleiteten A. mammaria interna in einigen, nicht jedoch in allen Intercostalräumen. Ihre Vasa afferentia kommen aus den von der A. mammaria interna versorgten Gebieten, ihre Vasa efferentia gehen zum Teil in die mediastinalen Lymphdrüsen und die großen Lymphstämme der Brust, zum Teil in die großen Lymphbahnen des Halses (s. a. Fig. 115).

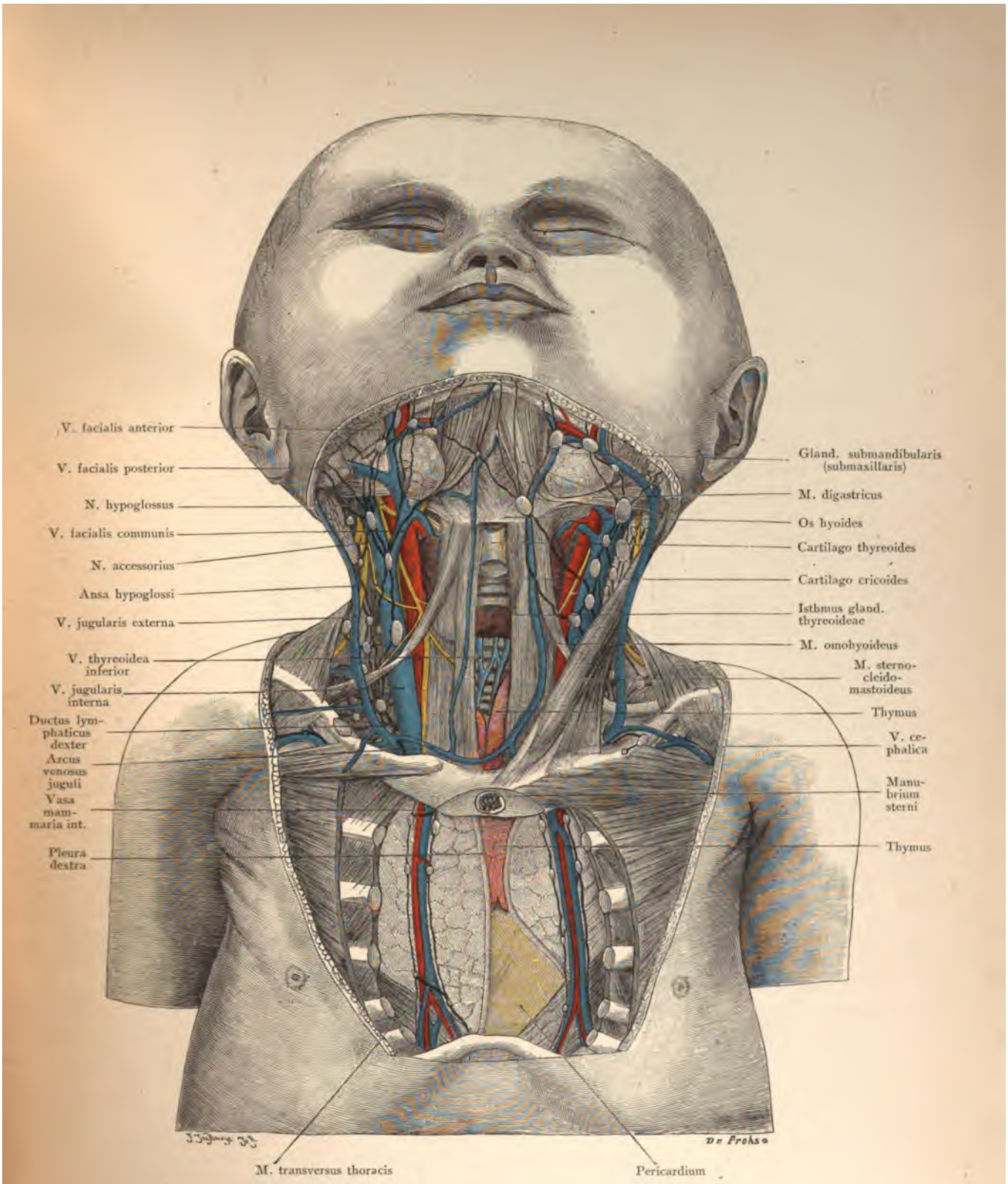

Fig. 62. Hals von vorn, tiefe Schicht, beim Kinde.

Natürliche Grösse.

Verlag von Gustav Fischer in Jena.

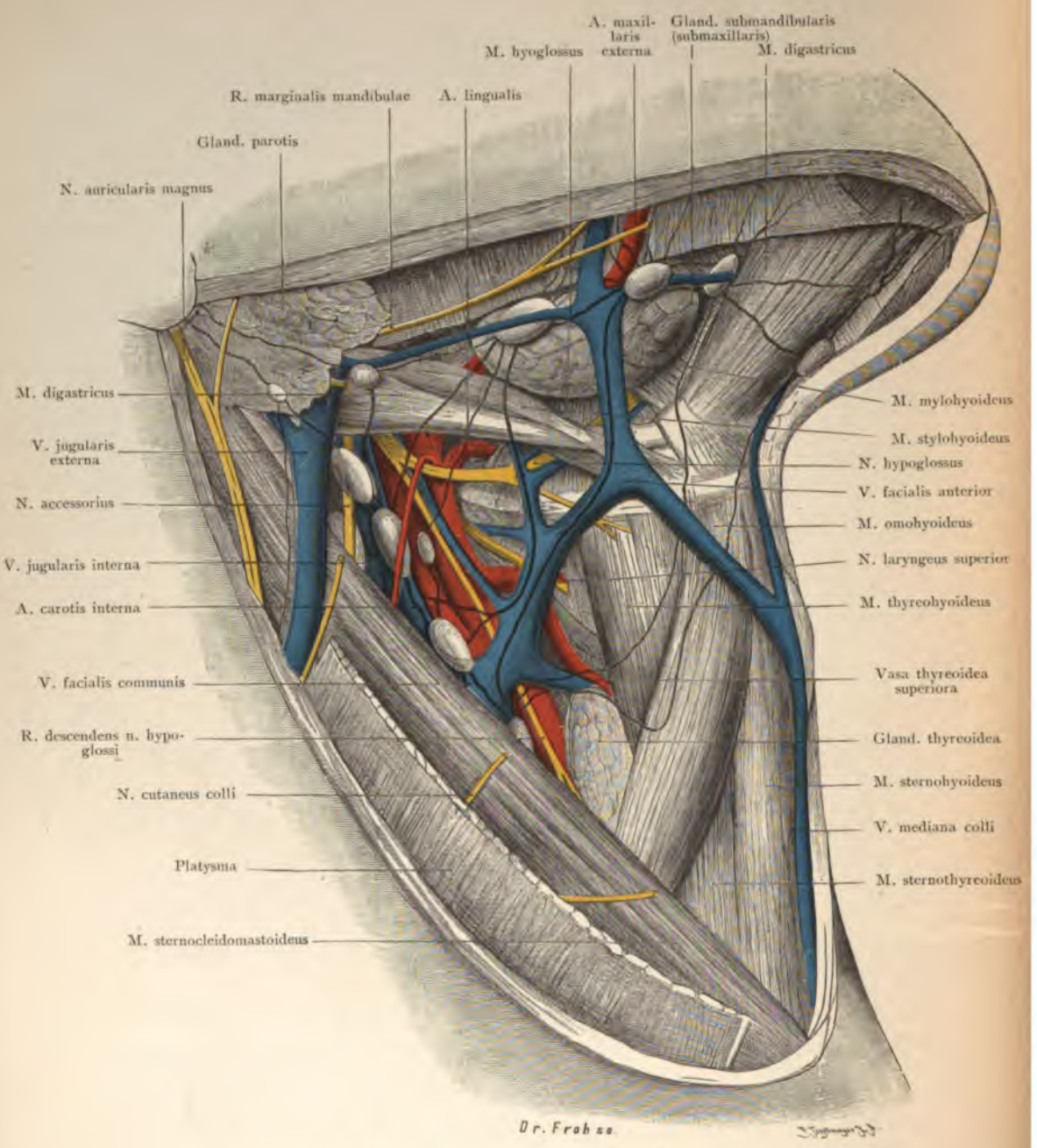

Fig. 63. Oberes Halsdreieck mit Lymphgefässen.

Natürliche Grösse.

Verlag von Gustav Fischer in Jena.

Fig. 63. Oberes Halsdreieck mit Lymphgefässen.

Platysma fast ganz entfernt. Die R. subcutanei colli des N. facialis und der N. cervicales kurz abgeschnitten. Die Lymphdrüsen genau nach dem Präparat (älterer Mann) gezeichnet, die Lymphbahnen unter Benutzung der STAHRschen *Arbeit.*

Die neueren Untersuchungen haben ergeben, daß die Zahl und Lage der in der Regio submandibularis vorkommenden Lymphdrüsen durchaus nicht den auffallenden Schwankungen unterworfen ist, welche an anderen Körperstellen, z. B. in Achselhöhle und Leistenbeuge, zu beobachten sind. Es finden sich nämlich hier meist nur drei Drüsen, welche am besten anterior, media und posterior genannt werden. Alle drei liegen oberhalb der gleichnamigen Speicheldrüse; die vordere ist gewöhnlich die kleinste und liegt neben der V. submentalis auf dem M. mylohyoideus, die zweite liegt näher am Kieferrande und lehnt sich mit ihrem hinteren Pol gewöhnlich an die A. maxillaris externa an; die dritte, hintere, liegt in der Nähe der V. facialis anterior, bald unmittelbar hinter ihr, bald näher an den Kieferwinkel herangerückt.

Eine andere Drüsengruppe befindet sich zwischen den beiden vorderen Bäuchen der Mm. digastrici. Obwohl ihre Zahl weniger konstant ist, so ist doch eine Einteilung in eine obere Gruppe, welche meist aus kleineren Drüsen besteht, Lgl. submentales superiores, und in eine untere Gruppe, welche oft nur eine größere Drüse enthält, gerechtfertigt (s. a. Fig. 62).

Die Vasa efferentia von den oberen Submentaldrüsen führen teils zur unteren submentalen, teils zur vorderen submandibularen, von der unteren submentalen mit ihrem Hauptzweig ebenfalls zu dieser, mit einem kleineren zu einer tiefen Cervicaldrüse. Von der Lgl. submandibularis anterior führt der typische Abfluß zur media und von dieser zur posterior, seltener direkt zu den tiefen Cervicaldrüsen. Von der Lgl. submandibularis posterior zeigt unsere Abbildung nur die oberflächlichen, hauptsächlich zu den Cervicaldrüsen ziehenden Gefäße, eines jedoch längs eines Verbindungszweiges zwischen V. facialis anterior und posterior zu einer Lgl. parotidea inferior ziehend.

Auf der V. jugularis interna und A. carotis zeigt unsere Abbildung einen Teil der Lgl. cervicales profundae superiores. Sie nehmen die Gefäße aus den submentalen, submandibularen, lingualen und parotidealen Lymphdrüsen auf, also indirekt aus dem ganzen Gesichtsteil des Kopfes, ferner aus der Schädelhöhle, dem Kehlkopf, Rachen und der Schilddrüse, daher sie außerordentlich häufig pathologisch vergrößert sind.

Die Lymphgefäße der Lippen (s. a. Fig. 115) sind wegen des so häufig vorkommenden Lippenkrebses von der größten Bedeutung. Man muß die Lymphgefäße der Haut und der Schleimhaut unterscheiden. Die 2—3 submukösen Lymphgefäße der Unterlippe führen gewöhnlich zu der mittleren submandibularen Lymphdrüse, und in dieselbe münden sehr häufig auch die 1—2 submukösen Lymphgefäße der Oberlippe, obwohl diese auch oft zur hinteren submandibularen Lymphdrüse ziehen. — Die subkutanen Lymphgefäße sind in ihrem Verlauf viel größeren Schwankungen unterworfen; sie greifen in viel weiterer Entfernung von der Mittellinie, als die submukösen, auf die andere Seite über. Von der Unterlippe führen die 2—4 subkutanen Lymphgefäße meist zu den submentalen Lymphdrüsen, von der Oberlippe meist zur mittleren submandibularen Lymphdrüse, seltener zu einer am unteren Pole der Gl. parotis, oder selbst zu einer oberflächlichen Cervikaldrüse auf dem M. sternocleidomastoideus. Da sich der Lippenkrebs meist an der Grenze von Haut und Schleimhaut entwickelt, und hier die beiden Lymphwurzelgebiete zusammenhängen, so müssen bei dieser Erkrankung sämtliche Drüsen beachtet und auch die der anderen Seite berücksichtigt werden.

Fig. 64. Unterbindungsstelle der A. lingualis.

Die Regio submandibularis und ihre Umgebung ist freigelegt unter Entfernung des Platysma, der Lymphdrüsen, feineren Nerven und Fascien. Die nach oben geklappte Gl. submandibularis erscheint doppellappig, da der tiefe Teil durch die A. maxillaris externa in seiner Lage gehalten wird. Aus der V. facialis anterior ist ein Stück herausgeschnitten, teils um die Speicheldrüsen besser nach oben schlagen zu können, teils um einen klareren Ueberblick über die tieferen Gebilde zu bekommen. Präparat von einem 40jährigen Mann.

Die A. lingualis verschwindet bald nach ihrem Abgang aus der A. carotis externa hinter dem M. hyoglossus und zieht, bedeckt von demselben, oberhalb und parallel dem Zungenbeinhorn nach vorn; sie ist begleitet von zwei Venen. Einen ähnlichen Weg nimmt der N. hypoglossus, nur liegt er etwas höher und vor dem M. hyoglossus. Die V. sublingualis begleitet ihn. Mit dem Rande des M. mylohyoideus und dem hinteren Bauche des M. digastricus schließt er ein kleines Dreieck ein, in welchem die A. lingualis nach Durchtrennung der Fasern des M. hyoglossus — wie in unserer Abbildung geschehen ist — unterbunden werden kann. Zur Unterbindung, welche sehr häufig zu blutleeren Operationen an der Zunge vorgenommen wird, ist noch eine zweite Stelle geeignet, nämlich die kurze Strecke der Arterie zwischen A. carotis externa und dem Rande des M. hyoglossus, unter dem hinteren Bauche des M. digastricus. Die erstere Stelle ist oberflächlicher und leichter zu erreichen; sie wäre daher der zweiten vorzuziehen, wenn hier die Arterie nicht schon bisweilen in ihre Collateraläste zerfiele.

Die A. maxillaris externa zieht, meist stark gewunden, hinter der Gl. submandibularis hin und tritt zwischen der Drüse und dem Kieferrande hervor (s. a. Fig. 63), um am vorderen Rande des M. masseter zum Gesicht aufzusteigen. Die Arterie bettet sich dabei oft tief in die Drüse ein und bekommt von ihrer Kapsel eine röhrenförmige Scheide, so daß es oft nicht möglich ist, sie bei der Exstirpation der Drüse zu schonen. Die V. facialis anterior zieht vor der Drüse hin.

Zu bemerken ist noch die A. carotis communis, welche sich in der Höhe des oberen Randes des Schildknorpels in die A. carotis externa und interna teilt. Auf ihr der R. descendens n. hypoglossi. Hinter der A. carotis externa kommt der N. laryngeus superior, ein Ast des N. vagus, hervor, der mit seinem Ramus externus den M. cricothyreoideus versorgt, mit dem Ramus internus in das Innere des Kehlkopfes zieht und dessen Schleimhaut mit sensiblen Aesten versieht.

Fig. 65. Kehlkopf, von vorn eröffnet.

Die Regio laryngea eines 38jährigen Mannes ist freigelegt und der Kehlkopf in der Mitte gespalten, von der Mitte des Lig. thyreohyoideum bis zum oberen Rande der Cartilago cricoides. Zwischen die beiden Platten des Schildknorpels war ein Hölzchen eingeklemmt, welches den Zugang zum Kehlkopf weit klaffend erhielt, bei der Ausführung der Zeichnung aber vernachlässigt wurde.

Die Abbildung zeigt den Anblick, welchen man bei der Laryngofissur oder Laryngotomie hat, einer Operation, welche zur Entfernung von Geschwülsten im Innern des Kehlkopfes vorgenommen wird, wenn die Neubildung auf endolaryngealem Wege von der Mundhöhle aus nicht exstirpiert werden kann.

Die Mitte der Regio laryngea ist von Muskeln freigelassen. Man trifft unter der Haut den Anfang der Halsaponeurose, welche mit dem Kehlkopf in fester Verbindung steht; dann kommt man sogleich auf den Schildknorpel. Bisweilen liegt auf ihm ein kleiner Schleimbeutel. Eine V. mediana colli ist manchmal von stärkerem Kaliber. Sonst fallen keine wichtigen Gebilde in das Operationsfeld. — Die Figur zeigt noch, daß beim hohen Hinaufreichen der Schilddrüse die Tracheotomia superior nur möglich ist, nachdem man den Isthmus der Drüse nach unten gedrängt oder durchtrennt hat.

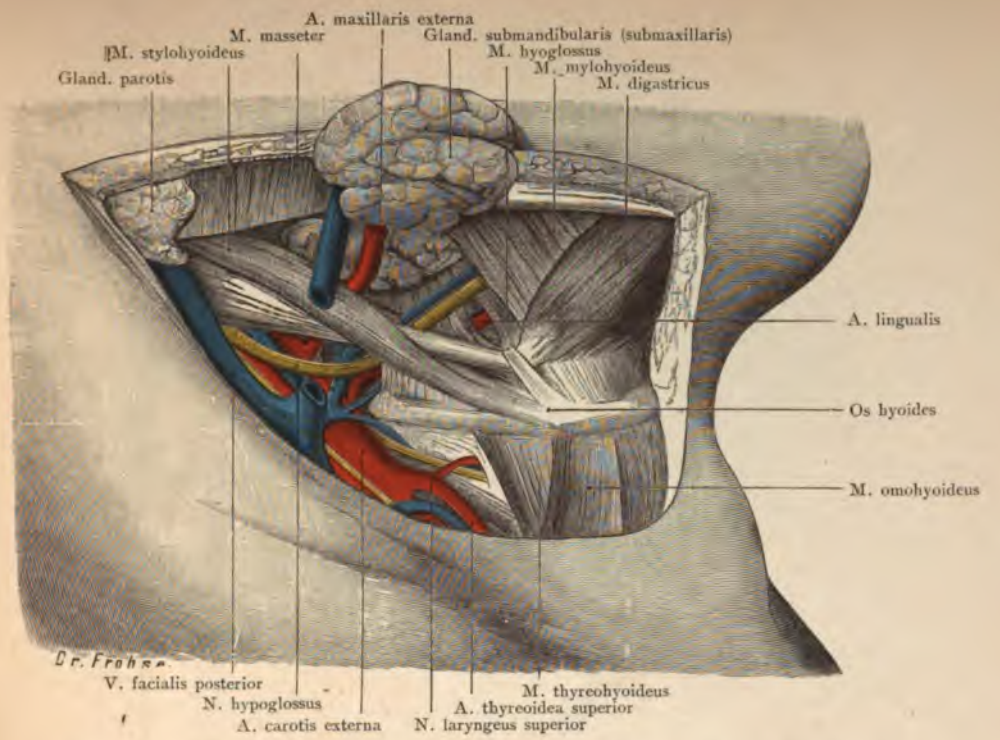

Fig. 64. Unterbindungsstelle der A. lingualis. Natürliche Grösse.

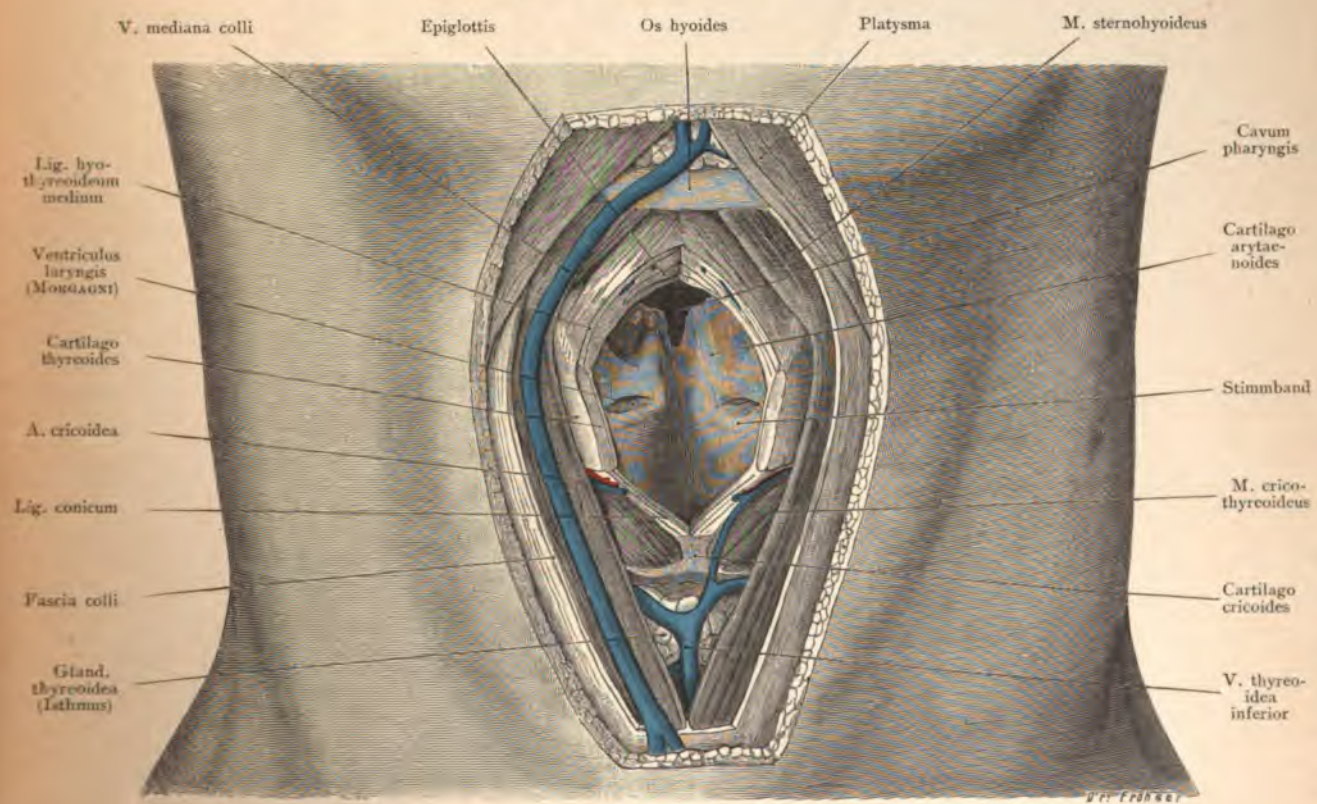

Fig. 65. Kehlkopf, von vorn eröffnet. Natürliche Grösse.

Verlag von Gustav Fischer in Jena.

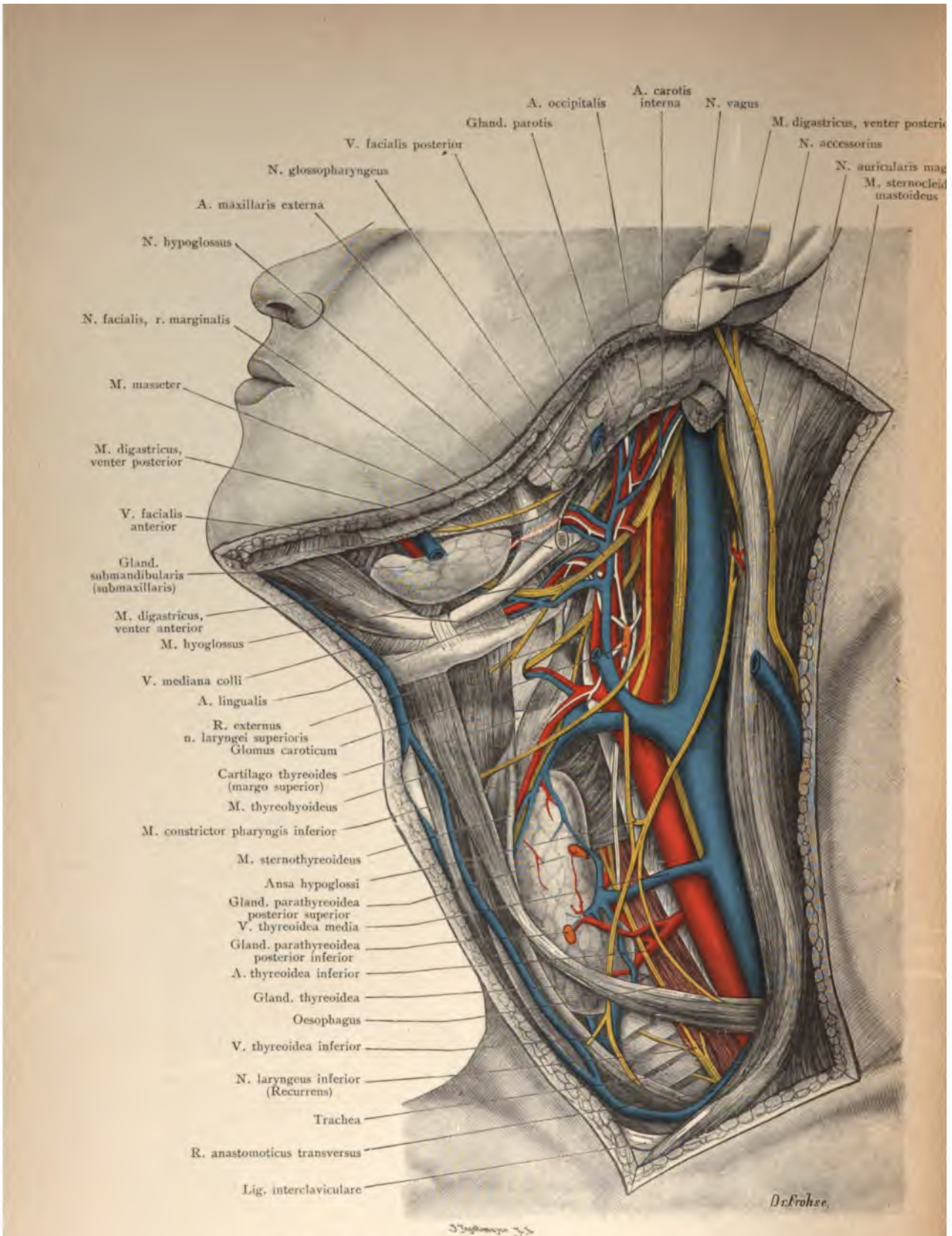

Fig. 66. Vordere Halsgegend von der Seite. Oesophagus.

4/5 der natürlichen Grösse.

Verlag von Gustav Fischer in Jena.

Fig. 66. Vordere Halsgegend von der Seite. Oesophagus.

Die seitliche Halsgegend wurde bei einem 30jährigen Manne durch einen großen Fensterschnitt freigelegt. Platysma, oberflächliche Nerven, V. facialis communis, Lymphdrüsen sind entfernt. Der M. sternocleidomastoideus ist nach hinten, die Schilddrüse mit der ihr benachbarten Muskulatur nach vorn verzogen, um den Oesophagus, der hellrot gekennzeichnet ist, freizulegen. N. sympathicus ist weiß gelassen. Der Kopf ist nach rechts gedreht und etwas nach hinten geneigt.

Der Oesophagus liegt zwischen Trachea und Wirbelsäule, von lockerem Bindegewebe umgeben, so daß er sich leicht erweitern und auch von oben nach unten verschieben kann. Er beginnt am unteren Rande des 5. Halswirbels (s. Fig. 1) und zieht hinter der Trachea nach unten, weicht aber sogleich etwas nach links hin von ihr ab. Deshalb wählt man für gewöhnlich zu operativen Eingriffen die linke Halsseite, um auf ihn einzugehen. Es wird dazu ein Schnitt am vorderen Rande des linken Sternocleidomastoideus von der Höhe des Ringknorpels bis zum Jugulum geführt; nach Spaltung des Platysma und der oberflächlichen Halsfascie zieht man den Kopfnicker nach außen, durchschneidet die Fascia media colli und, falls er sich nicht nach unten verziehen läßt, den M. omohyoideus. Stumpf präparierend geht man nun zwischen Carotis, die nach außen abgezogen wird, und Schilddrüse sowie dem sie bedeckenden M. sternohyoideus in die Tiefe; ist die letztere sehr groß, so daß bloßes Nachinnenziehen derselben nicht genug Platz schafft, so kann man genötigt sein, den linken Schilddrüsenlappen zu exstirpieren. In der Tiefe erkennt man dann als längsgefaserten, rötlichen, muskulösen Strang die Speiseröhre, hinter dem die vom Longissimus colli bedeckten Wirbelkörper sichtbar sind. Zwischen A. thyreoidea superior und inferior kann man den Oesophagus eröffnen; will man den Einschnitt weiter nach unten legen, so muß man die quer über das Operationsfeld hinziehende A. und V. thyreoidea inferior doppelt unterbinden und durchschneiden. Um eine Verletzung des N. recurrens, welcher in der Furche zwischen Trachea und Oesophagus hinzieht, zu vermeiden, wird man die Eröffnung von der seitlichen Wand vornehmen. Man kann so den ganzen Halsteil des Oesophagus freilegen, wegen Strictur oder Carcinom ein Stück von ihm resezieren, Divertikel exstirpieren oder zur Herstellung einer Oesophagusfistel die Ränder des Speiseröhrenschnittes an die äußere Haut nähen.

Ganz ähnlich ist die topographische Situation für Exstirpation der Schilddrüse (s. darüber zu Fig. 69).

An der Teilungsstelle der Carotis communis liegt das Glomus caroticum (Glandula intercarotica), ein kaum erbsengroßes, plattes, graurötliches Knötchen, aus feinen Blutgefäßplexus und sympathischen Nervenelementen bestehend, ein problematisches Organ.

Fig. 67. Seitliche Halsgegend, unteres Halsdreieck.

Kopf stark nach rechts gedreht. Platysma und ein Teil der N. supraclaviculares entfernt. Die Lymphdrüsen sind, um das Bild nicht zu sehr zu überladen, entfernt; dagegen ist die Verlaufsrichtung der Hauptlymphbahnen angegeben.

Unter der Haut unterscheidet man eine oberflächliche und, von ihr durch lockeres Bindegewebe getrennt, eine tiefe Halsfascie, welche in dem Raum zwischen M. sternocleidomastoideus und M. trapezius ausgespannt ist. Die N. supraclaviculares treten durch Oeffnungen der Fascie unter die Haut.

Da man bei Entfernung von Geschwülsten, besonders bei den sehr häufigen Lymphdrüsenexstirpationen dieser Gegend meist einen Schnitt am hinteren Rande des M. sternocleidomastoideus anlegt, so muß sehr oft die V. jugularis externa durchtrennt werden; sie zieht vom unteren Parotisende senkrecht nach unten, kreuzt den M. sternocleidomastoideus und omohyoideus, durchbohrt die Fascie, welche den Omohyoideus gegen die Clavicula heranzieht und senkt sich in die V. subclavia ein. Wichtiger noch ist in diesem oberen Teile der seitlichen Halsgegend der N. accessorius. Er kommt unter dem hinteren Rande des M. sternocleidomastoideus hervor und zieht schräg nach unten zum M. trapezius. Da er mitten durch das Operationsfeld zieht, so ist seine Verletzung oft nicht zu vermeiden; Lähmung des Kopfnickers und des Trapezius ist dann die Folge, jedoch nicht immer; denn die beiden Muskeln werden nicht bloß vom Accessorius innerviert, sondern beziehen motorische Aeste auch aus dem 2.—4. Cervicalnerven, welche sich entweder ersterem vor seinem Durchtritt durch den Kopfnicker anschließen, oder auch als selbständige Nervenäste den Muskeln zugehen.

Aus dem Spalt zwischen M. scalenus anterior und medius treten die Wurzeln des Plexus brachialis zu Tage. Von besonderer Wichtigkeit ist die Lage des N. phrenicus; aus dem vierten Cervicalnerven stammend, dazu vom dritten, bisweilen auch vom fünften Fasern erhaltend, verläuft er schräg medianwärts über den M. scalenus anterior hin und ist hier hinter dem hinteren Rande des M. sternocleidomastoideus am leichtesten für elektrische Reizung zu erreichen.

Reicht der cleidale Ursprung des M. sternocleidomastoideus nicht weit nach hinten, wie in unserer Abbildung, so kommt an seinem hinteren Rande die V. jugularis interna zu Gesicht.

Die A. transversa scapulae, welche meist aus der A. subclavia vor ihrem Durchtritt durch die M. scaleni entspringt, verläuft in unserem Falle auffallend hoch; meist liegt sie erheblich weiter nach unten, hinter der Clavicula (s. Fig. 68). Umgekehrt liegt die A. transversa colli in der Regel höher oben als im dargestellten Falle.

Dicht oberhalb der Clavicula ist die praktisch wichtigste Stelle der seitlichen Halsgegend durch das Hervortreten der A. und V. subclavia. Beide steigen aus der Thoraxapertur empor und begeben sich im Bogen über die erste Rippe hinweg zur Achselhöhle. Die Vene zieht vor, die Arterie hinter dem M. scalenus anterior über die erste Rippe hin. Die Vene ist gegen die Rippe wie gegen die Clavicula durch festes Bindegewebe angeheftet; sie kann also, wenn angeschnitten, nicht zusammenfallen, wodurch die Gefahr des Lufteintrittes gegeben ist. Dicht über der Clavicula mündet in die V. subclavia die V. transversa scapulae ein. Clavicula und erste Rippe bilden gewissermaßen das Tor, durch welches die großen Gefäß- und Nervenstämme vom Hals zum Arm ziehen: lateral und hinten der Plexus brachialis, dann die A. subclavia, am meisten medial und vorn die Vene.

Schwarz dargestellt sind die großen Lymphstämme: Ductus thoracicus, an der Vereinigung der V. jugularis interna mit der V. subclavia in das Venensystem einmündend; er nimmt den Truncus jugularis und subclavius auf. Bei der Exstirpation der hier liegenden Lgl. cervicales profundae inferiores (Näheres über diese Fig. 115), welche oft erkranken, wird daher die größte Lymphbahn des Körpers leicht verletzt werden können.

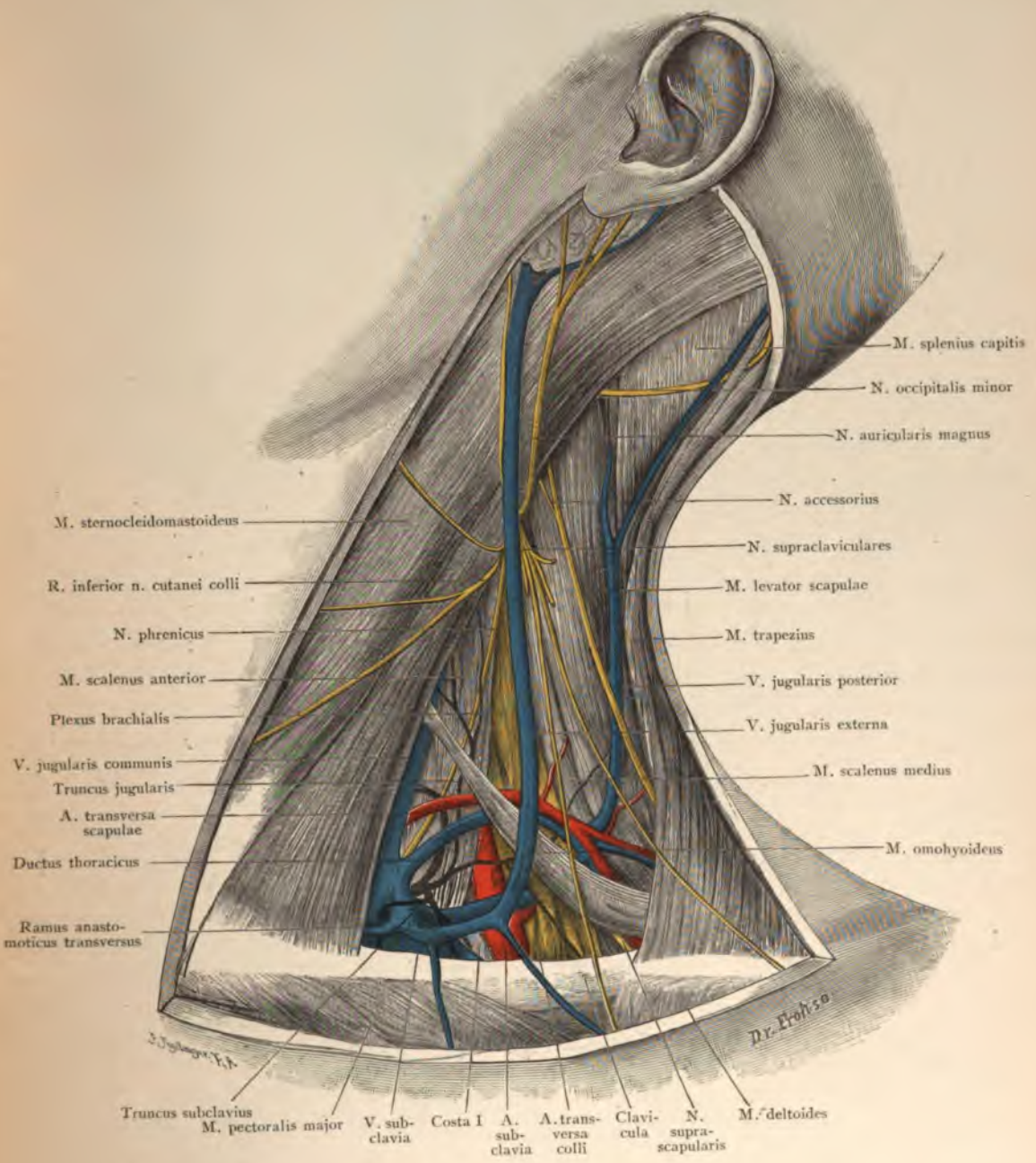

Fig. 67. Seitliche Halsgegend, unteres Halsdreieck.

$^2/_3$ der natürlichen Grösse.

Verlag von Gustav Fischer in Jena.

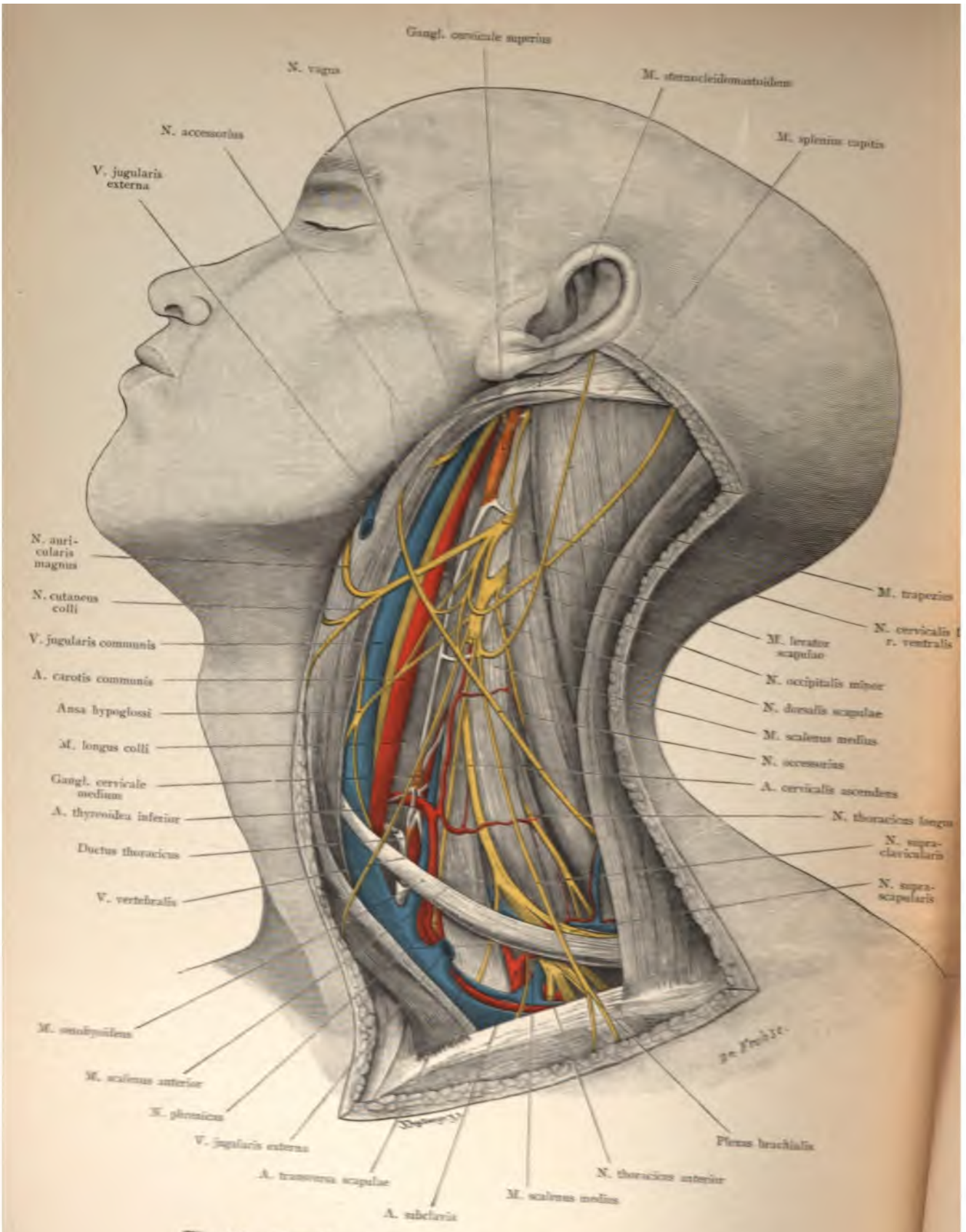

Fig. 68. Seitliche Halsgegend. Ganglion cervicale superius.

⅔ der natürlichen Grösse.

Verlag von Gustav Fischer in Jena.

Fig. 68. Seitliche Halsgegend, Ganglion cervicale superius.

An der Leiche eines 30jährigen Mannes wurde der Kopf etwas nach rechts gedreht und nach hinten geneigt. Aus der Haut ist ein großes Fenster geschnitten. Platysma, V. jugularis externa sind entfernt, M. sternocleidomastoideus und V. jugularis communis ist nach vorn, M. trapezius nach hinten verzogen. Ductus thoracius ist weiß, N. sympathicus gleichfalls weiß, seine Ganglien orange. (Versehentlich ist im Holzschnitt der N. accessorius über statt unter dem N. auricularis magnus verlaufend dargestellt.)

Während in Fig. 67 die Teile in ihrer natürlichen Lage belassen sind, wurden in Fig. 68 durch Auseinanderziehen der oberflächlich verlaufenden Muskeln die Gebilde der tieferen Region freigelegt; auch die V. jugularis, welche lateral von der Carotis liegen sollte, ist stark medialwärts verzogen. Der Grenzstrang des Sympathicus beginnt mit dem Ganglion cervicale superius, das, 20 mm lang und 6—8 mm breit, mit seinem oberen Ende vor dem Querfortsatz des 2. oder 3. Halswirbels liegt; aus seinem unteren Ende geht in der Gegend des 4. bis 6. Halswirbels der Grenzstrang hervor und zieht nach unten zum Ganglion cervicale inferius (s. Fig. 70); dieses ist von schwankender Größe, bisweilen mit dem ersten Dorsalganglion zu einer Masse verschmolzen und liegt auf dem Gelenk des Köpfchens der ersten Rippe mit dem Körper des ersten Brustwirbels. Der Grenzstrang ist oft in zwei Fäden geteilt, welche in Form einer Schlinge — Ansa VIEUSSENII — die A. subclavia oder auch die A. vertebralis umgreift. Zwischen beiden ist oft noch ein Ganglion cervicale medium eingeschaltet, vor der A. thryeoidea inferior, welche auch oft schlingenförmig von den Fäden des Grenzstranges umschlossen wird. Der Grenzstrang liegt hinter der A. carotis, steht jedoch nicht in fester Verbindung mit ihr, ist vielmehr gegen die Wirbelsäule und ihre Muskeln festgeheftet, so daß er bei Verschiebungen des Gefäßstranges diesem nicht folgt, während der Vagus das tut. Bei Unterbindungen der Carotis hat man also den Sympathicus nicht zu fürchten, wohingegen man Sorge tragen muß, den Vagus nicht in die Ligatur zu bekommen.

Wegen der sehr geschützten Lage in der Tiefe sind Verletzungen des Sympathicus sehr selten, auch bei Operationen, z. B. Geschwulstexstirpationen nicht oft vorgekommen. In neuerer Zeit sind öfters bei Epilepsie, Glaukom und Morbus BASEDOWI Durchschneidungen des Halssympathicus oder Exstirpationen des Grenzstranges mitsamt dem oberen und mittleren, ja auch dem unteren Cervikalganglion ausgeführt worden. Man kann zu diesem Zweck leicht und direkt auf den Sympathicus eindringen durch einen Schnitt am vorderen Rande des M. sternocleidomastoideus; Carotis, Jugularis und Vagus werden zur Seite geschoben, lästig ist dabei nur, daß man die dünnwandige, stark gefüllte Jugularis beständig auf dem Haken hat. Viel weniger wird man durch dieses Gefäß geniert, wenn man am hinteren Rande des Muskels eingeht und diesen mit der Vene medianwarts zieht; hat man den Schnitt dabei bis unten an das Schlüsselbein geführt und etwas von der Insertion des Sternocleidomastoideus an der Clavicula durchtrennt, so kann man von hier aus auch das untere Ganglion entfernen; doch ist das schwierig, da es vorn direkt von der A. und der oft sehr starken V. vertebralis berührt wird, während es hinten (s. Fig. 70) der Pleurakuppel aufliegt, deren Verletzung zu vermeiden ist. Dies ist auch der beste Weg, der für die Unterbindung der A. vertebralis vor ihrem Eintritt in den Canalis transversarius einzuschlagen ist; von vorn her ist ihr nur sehr schlecht beizukommen.

Fig. 69. Kehlkopf von hinten (Struma).

Aus der Leiche eines älteren, weiblichen Individuums wurde die zu einer großen Struma entartete Schilddrüse mit samt dem Kehlkopf und der Trachea entfernt, das Präparat in Formol gehärtet. Der Oesophagus ist bis auf ein kleines Stück fortgenommen, die hintere Wand des Kehlkopfes ist freipräpariert. Nebenschilddrüsen orange, Lymphdrüsen dunkelrot. Der stärker entwickelte linke Schilddrüsenlappen hat die Trachea um ihre Längsachse rotiert. Der Stamm des N. recurrens ist beiderseits etwas zur Seite gezogen, um seine Verästelung deutlicher zu zeigen.

Die topographische Lage der Schilddrüse ist in Fig. 61 dargestellt; aus Fig. 60 geht hervor, welche Gebilde zu durchtrennen sind, um sie freizulegen. Am wichtigsten sind die topographischen Beziehungen zur Nachbarschaft am Uebertritt der A. thyreoidea inferior auf die Drüse, was Fig. 66 zeigt; denn die Schonung des N. laryngeus inferior (N. recurrens) ist der schwierigste Punkt bei der Exstirpation der Schilddrüse, seine Verletzung bedingt Stimmbandlähmung. Der Nerv steigt in der Rinne zwischen Trachea und Oesophagus empor, gibt feine Aeste zur Trachea und stärkere auf dem Oesophagus sich netzförmig verzweigende ab und tritt nun in innige Beziehungen zur A. thyreoidea inferior. Entweder zieht er vor der noch nicht geteilten Arterie hinweg nach oben, oder — das häufigste — er geht durch die Gabel ihrer Aeste hindurch, seltener liegt er hinter ihr. Dabei liegt er der Schilddrüse dicht an. Man muß ihn von ihr losschieben und bei der Ligatur des Stammes der Arterie oder ihrer Aeste sorgfältig darauf achten, daß man ihn nicht mitfaßt. Er begibt sich dann unter den Constrictor pharyngis inferior und zerfällt hinter der Articulatio crico-thyreoidea in seine Endäste, deren Einer mit einem abwärts laufenden Zweig des N. laryngens superior anastomosiert — Ansa GALENI —, während die anderen sämtliche Kehlkopfmuskeln versorgen, mit Ausnahme des M. cricothyreoideus (rectus und obliquus). Diesen innerviert der Ramus externus des N. laryngeus superior (s. Fig. 66), während die Hauptmasse dieses Nerven als Ramus internus mit der A. und. V. thyreoidea superior die Membrana thyreohyoidea durchbohrt und die Schleimhaut des Kehlkopfes mit sensiblen Aesten versorgt.

Von großer praktischer Bedeutung sind die Nebenschilddrüsen (Gland. parathyreoideae), welche erhebliche diagnostische Schwierigkeiten bereiten können, wenn sie vergrößert sind und Geschwülste darstellen. Sie können vom Foramen caecum der Zunge abwärts bis zum Zungenbein, vom Unterkieferrand bis zur Clavicula und seitlich bis zum Rande des Trapezius vorkommen. Am häufigsten liegen sie nahe an der Schilddrüse selbst, wie es unsere Figur zeigt.

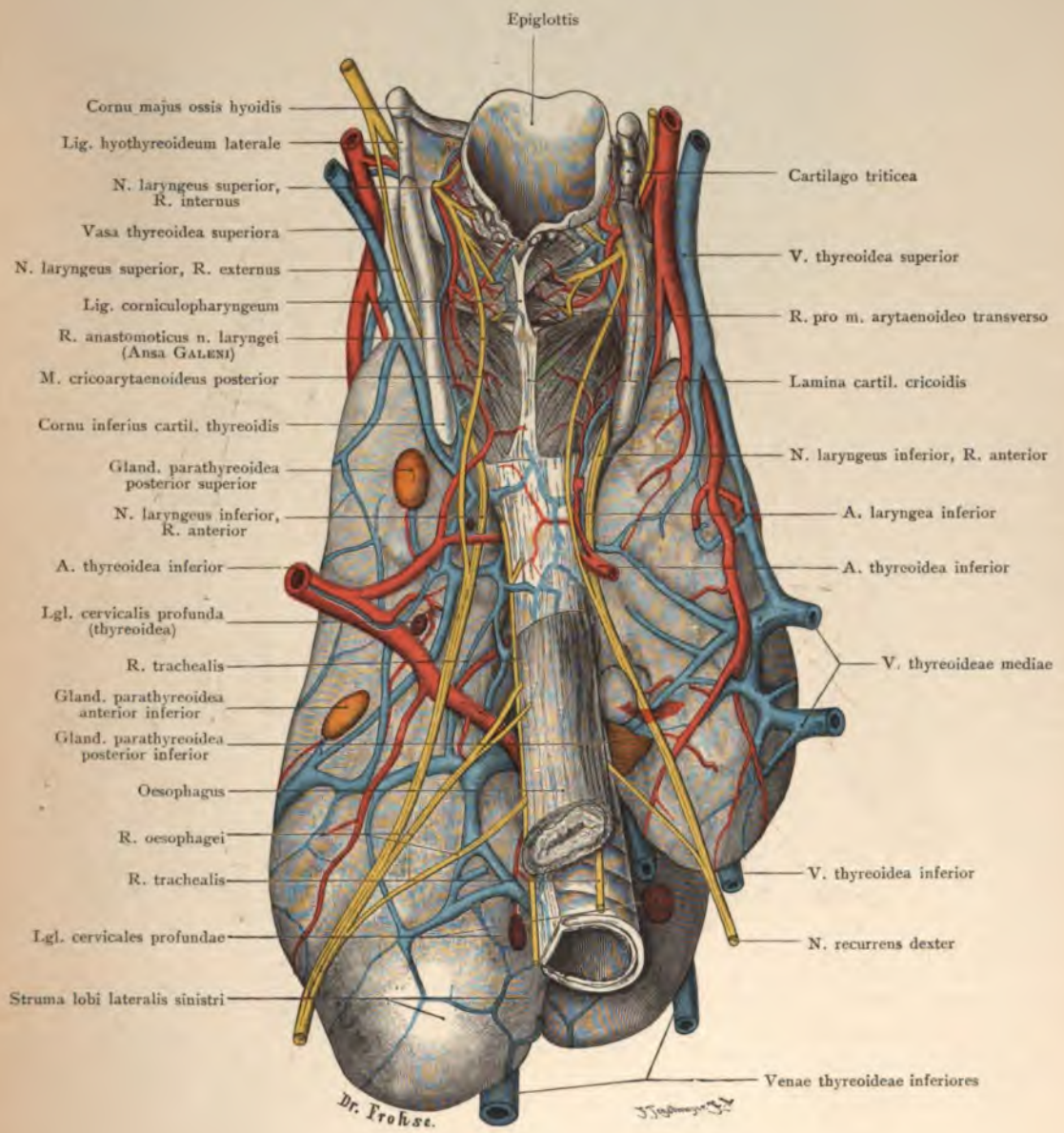

Fig. 69. Kehlkopf von hinten (Struma).

Verlag von Gustav Fischer in Jena.

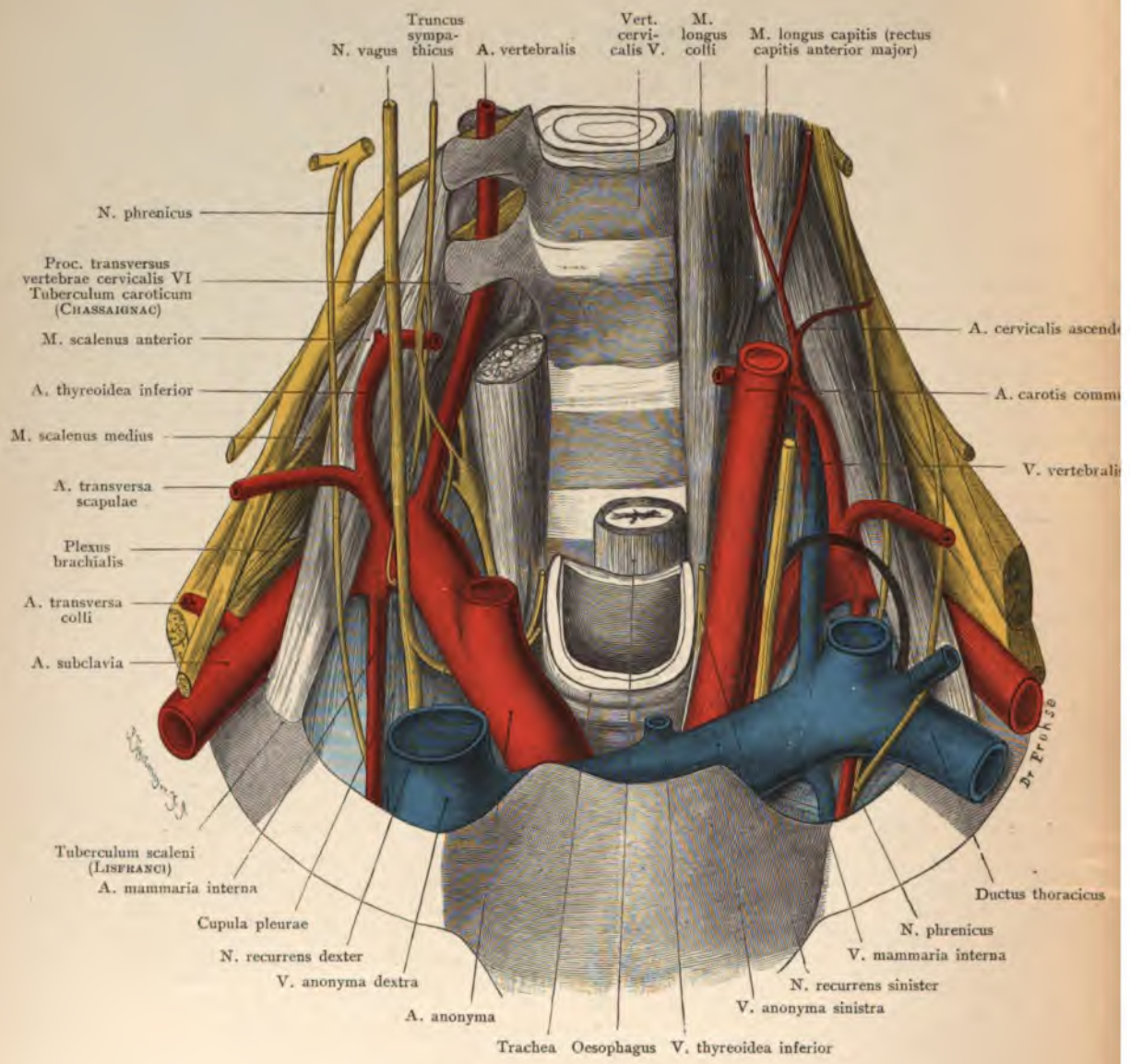

Fig. 70. Pleurakuppel.

Natürliche Grösse.

Verlag von Gustav Fischer in Jena.

Fig. 70. Pleurakuppel.

Am Halse eines 40jährigen Mannes sind beide Schlüsselbeine exartikuliert, Luft- und Speiseröhre kurz abgeschnitten und die wichtigen Gefäße und Nerven in ihren Lagebeziehungen zu den mit hellblauer Farbe gekennzeichneten Pleurakuppeln dargestellt, links noch mit Berücksichtigung der größeren Venenstämme und des Ductus thoracicus, rechts mit Rücksichtnahme auf die Arterien und Nerven, besonders den Truncus sympathicus.

Die Kuppel des Pleurasackes endet genau im Niveau der ersten Rippe. Da letztere aber, welche mit dem Sternum und dem ersten Brustwirbel zusammen die obere Thoraxapertur bildet, stark nach hinten schräg aufsteigt, so tut das auch die Pleurakuppe und die in ihr enthaltene Lungenspitze. Dringt man daher unmittelbar oberhalb der ersten Rippe horizontal in die Tiefe, so wird man die Pleura eröffnen. Auch kann man perkutorisch bis etwa 3 cm oberhalb der Clavicula Lungenschall nachweisen. Trotzdem ist es falsch, zu sagen, der Pleuraraum überrage überall die obere Thoraxapertur; denn er überschreitet normalerweise eine durch die letztere gelegte Ebene nur an einer Stelle, nämlich etwa an der Mitte der ersten Rippe, und zwar um 10—15 mm. Fixiert wird die Pleurakuppel durch Bindegewebsstränge, welche von den Halswirbeln und dem Halse der ersten Rippe — Lig. costopleurale — auf sie hinziehen.

Die mächtigen Gefäße und Nerven, welche die obere Thoraxapertur verlassen, um sich zum Kopf und Arm zu begeben, sowie die Nervengeflechte, welche vom Hals zum Arm ziehen, treten in innigste Beziehungen zur Kuppel der Pleura. Am meisten medial liegt auf der linken Seite die A. subclavia ihr an, auf der rechten Seite die A. anonyma. Die Teilungsstelle der letzteren in A. carotis communis und A. subclavia dextra befindet sich bald hinter dem Sternoclaviculargelenk, bald höher oben. Im Bogen zieht dann die A. subclavia über die Pleurakuppel, die sie erst am Rande der ersten Rippe hinter dem Ansatz des M. scalenus anterior verläßt. Die vor dem Durchtritt der Arterie durch die M. scaleni nach unten von ihr abgehende A. mammaria interna liegt gleichfalls der Pleurakuppel auf, desgleichen lateral von ihr der N. phrenicus. Auch das Ganglion cervicale inferius des Sympathicus, auf der rechten Seite der Figur freigelegt, zwischen dem Bogen der A. subclavia und M. longus colli, liegt der Pleurakuppel auf. Der N. vagus steigt vor dem Bogen der A. subclavia herab und legt sich auf die Pleurakuppel. Die V. anonyma jederseits mit ihrer Teilung in V. jugularis interna und V. subclavia berührt die Pleurakuppel. Lateral von der A. subclavia, zum Teil sich unter sie schiebend, liegen auf der Pleurakuppel die mächtigen Nervenstränge des Plexus brachialis. Endlich bekleidet noch die Pleura die Innenseite des M. scalenus anterior dicht an seinem Ansatz an der ersten Rippe. Krankhafte Veränderungen der Pleura vermögen, besonders auf der rechten Seite, den N. recurrens vagi zu schädigen.

Das außerordentlich dichte Zusammengedrängtsein wichtigster Gefäße und Nerven auf kleinstem Raum und ihre innigen Lagebeziehungen zur Spitze der Brusthöhle bedingen es, daß Exstirpationen von Geschwülsten in dieser Gegend und Gefäßunterbindungen sehr schwierig und gefährlich sind. Abgesehen von der Möglichkeit, Nerven und Gefäße der Nachbarschaft zu verletzen, die geschont werden sollen, besteht noch die Gefahr, die Brusthöhle zu eröffnen.

Fig. 71. Verlauf der grossen Nerven und Gefässe zum Oberarm.

Kopf nach links gedreht. Arm nach unten gezogen, ein wenig abduziert und nach außen rotiert. Platysma entfernt. Vom M. pectoralis major ist die Portio clavicularis vollständig fortgenommen, aus der Portio sternocostalis ein Stück herausgeschnitten, Ursprung und Ansatz umgelegt.

Zwischen dem M. pectoralis major, der mit seiner Clavicularportion gewöhnlich nur von der medialen Hälfte, und dem Deltoides, der von dem lateralen Drittel der Clavicula entspringt, bleibt ein dreieckiger Raum frei, in dem sich die V. cephalica (humeri), welche in der Furche zwischen M. deltoides und M. pectoralis, manchmal ziemlich tief, verläuft, zur V. subclavia begibt. Näheres über diese Gegend s. Text zu Fig. 76.

Die V. subclavia tritt mit der gleichnamigen Arterie und dem Plexus brachialis, unter der Clavicula wie unter einer Brücke hindurch vom Hals zur Achselhöhle. Die Vene, auf der ersten Rippe noch durch den M. scalenus anterior von der Arterie getrennt, legt sich weiter abwärts an die mediale Wand der Arterie an. Lateral von der Arterie und zum Teil auch hinter ihr, der Plexus brachialis, der die Arterie bald mit seinen Bestandteilen umfaßt. Das Gefäß- und Nervenbündel ist selbst bei schwach entwickelter Muskulatur fast vollständig verdeckt. Ohne Durchtrennung oder stärkere Verdrängung der Muskeln führt der direkte Weg nach hinten auf den Plexus brachialis; zur klaren Freilegung der Subclavia ist meist eine teilweise, selbst gänzliche Loslösung der Portio clavicularis des M. pectoralis major notwendig.

Zur Unterbindung der Arterie an dieser Stelle (vgl. Fig. 76 nebst Text) bestimmt man ihre Lage dadurch, daß man sich die Clavicula halbiert denkt; knapp einen Finger breit medial vom Halbierungspunkt trifft man auf die Arterie. Noch oberhalb des oberen Randes des M. pectoralis minor gehen von der Arterie zwei ziemlich starke Aeste — in unserer Figur der größeren Deutlichkeit wegen fortgelassen — ab, entweder getrennt oder auf kurze Strecke zu einem gemeinschaftlichen Stamm vereint: A. thoracicoacromialis und die viel schwächere A. thoracica suprema; mit der ersteren verlaufen, vom Plexus sich absondernd, die Nerven für die beiden M. pectorales. Diese Gefäße durchbohren die vom oberen Rande des M. pectoralis minor zur Clavicula ausgespannte Fascia coracoclavipectoralis s. pectoralis profunda.

Zu bemerken ist noch, daß in unserer Figur, wie es nicht selten vorkommt, die Sternal- und die Clavicularportion des M. sternocleidomastoideus durch eine ziemlich weite Lücke getrennt sind, in welcher die V. jugularis communis (interna) sichtbar ist.

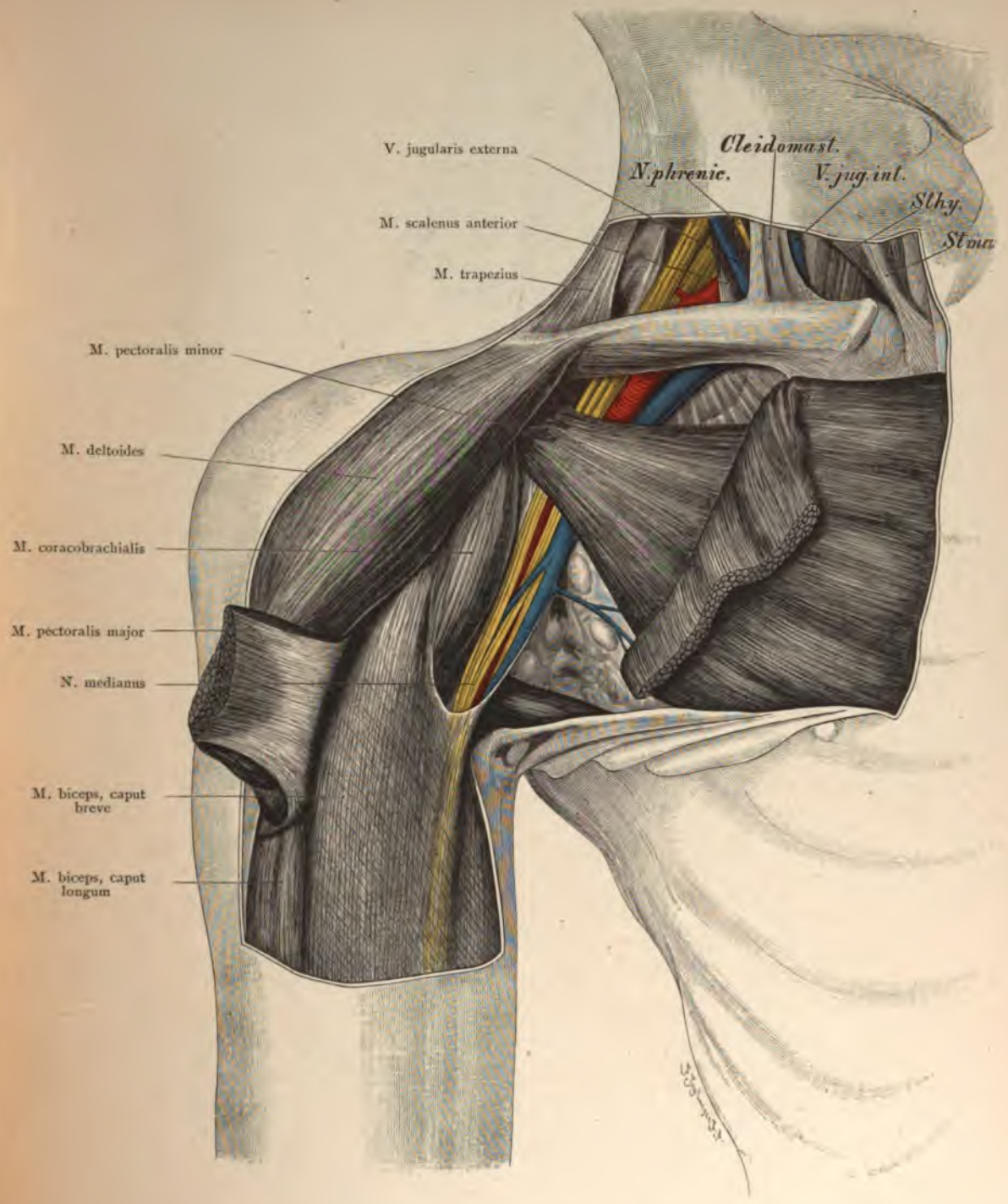

Fig. 71. Verlauf der grossen Gefässe und Nerven zum Oberarm.

$^2/_3$ der natürlichen Grösse.

Verlag von Gustav Fischer in Jena.

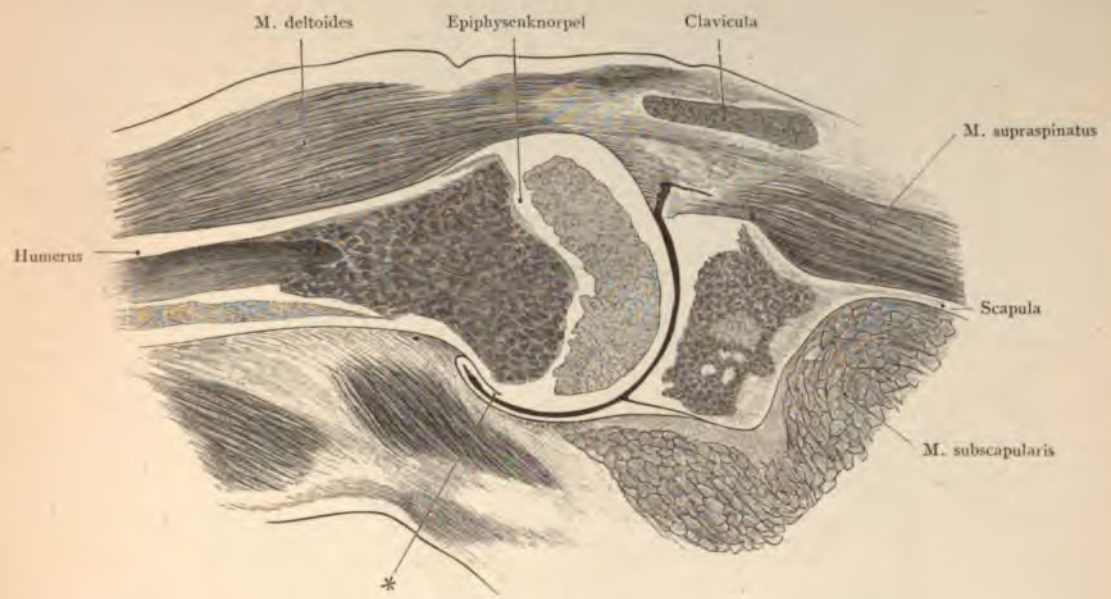

Fig. 73. Frontalschnitt des rechten Schultergelenkes eines 8-jähr. Knaben, bei horizontal erhobenem Arm.

Natürliche Grösse. — Nach VON BRUNN.

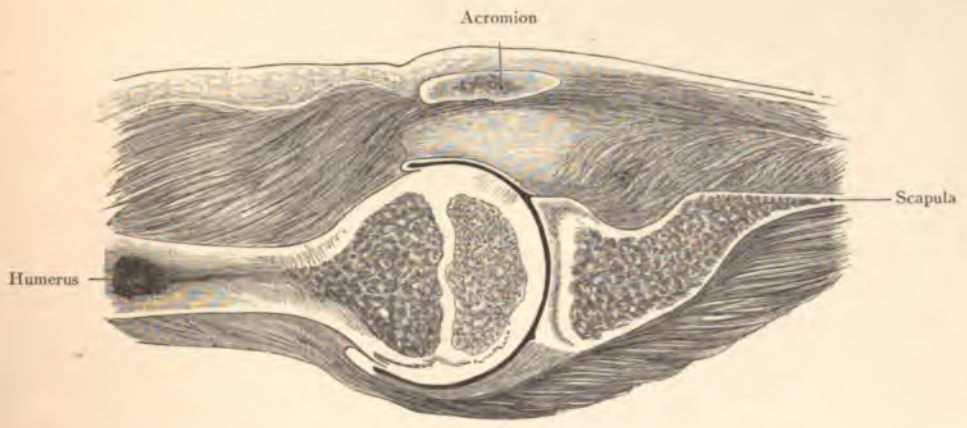

Fig. 74. Horizontalschnitt des linken Schultergelenkes eines 8-jähr. Knaben, bei horizontal erhobenem Arm.

Natürliche Grösse. — Nach VON BRUNN.

Verlag von Gustav Fischer in Jena.

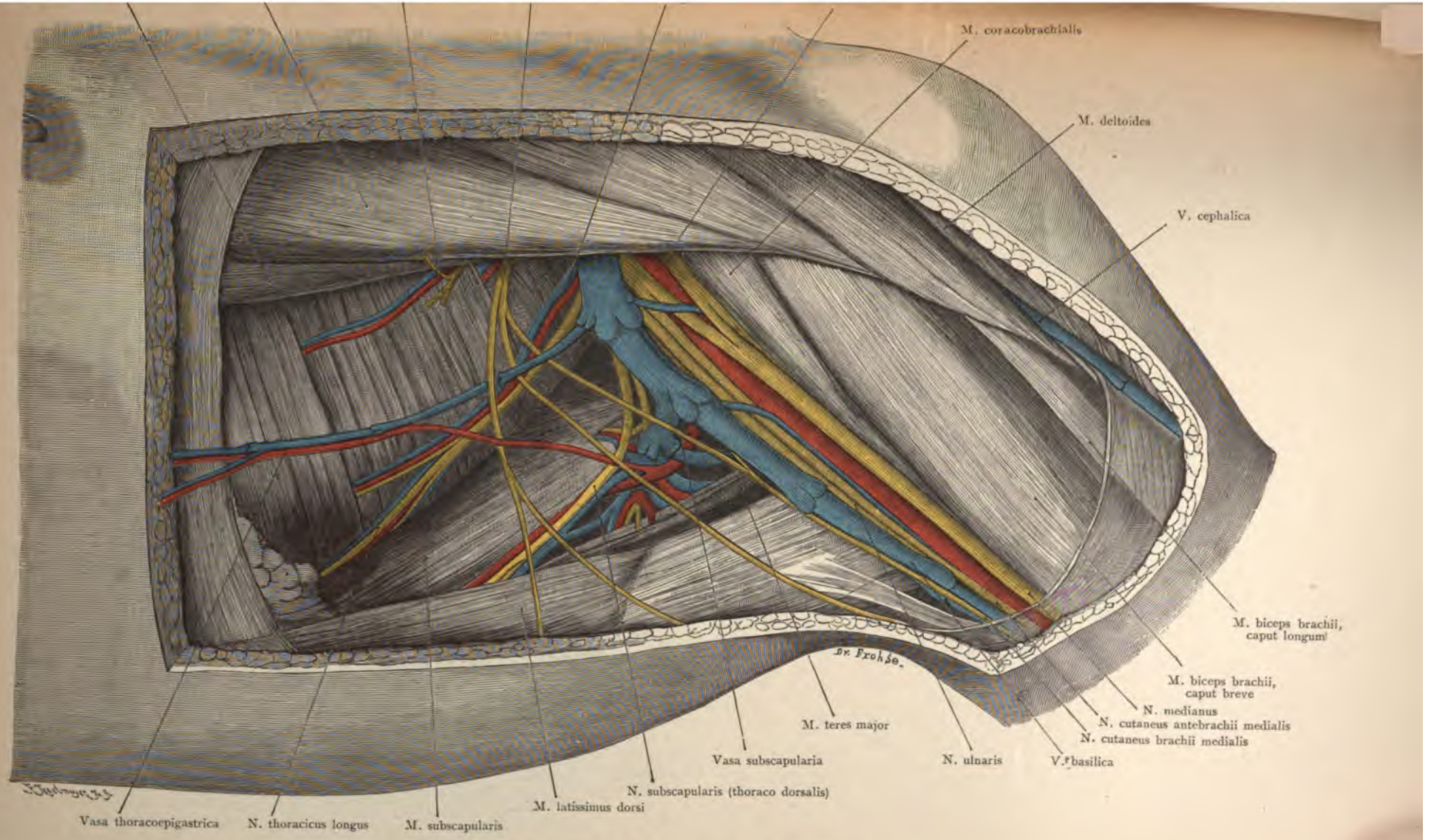

Fig. 72. Achselhöhle. — Natürliche Grösse.

Verlag von Gustav Fischer in Jena.

Fig. 72. Achselhöhle der linken Seite.

Der Arm ist sehr stark, um etwa $1^1/_2$ rechte Winkel erhoben; Haut, Fascien, Fett, lockeres Unterhautgewebe, Lymphdrüsen entfernt.

Die Achselhöhle (Axilla) wird nach innen durch den Thorax, nach außen und oben durch die Schulter und den Oberarm, nach vorn durch den unteren Rand des M. pectoralis major, nach hinten durch den äußeren Rand des M. latissimus dorsi und den M. teres major begrenzt. In dem kleineren dreieckigen Raume zwischen dem M. subscapularis, triceps, latissimus dorsi und teres major liegen die großen Gefäße und Nerven. Nach innen setzt sich die Axilla durch lockeres Bindegewebe (Lymphgefäße!) unter den M. pectorales minor und major bis nahe an das Brustbein fort; nach oben hängt sie hinter dem Schlüsselbein mit dem Bindegewebe des Halses zusammen.

Bei Erhebung des Armes verändern sich Lage, Form, Größe und Begrenzung der Achselhöhle, hauptsächlich in der Weise, daß die vordere durch den M. pectoralis major gebildete Wand (Pfeiler) nach innen zurücktritt, die hintere Wand (M. latissimus, M. teres, Scapula, M. subscapularis) nach außen hin vortritt. Die Grube wird so abgeflacht und ihr Eingang mehr von vorn her zugängig und sichtbar.

Man kann zwei Fascienblätter der Axilla unterscheiden. Das die Vorderfläche des M. pectoralis major überziehende Bindegewebe (Fascia pectoralis) geht an dessen äußerem (unterem) Rande in die fibröse Aponeurose über, welche vom M. pectoralis zum M. latissimus ausgespannt ist und oft deutlich bogenförmig an der lateralen Grenze der Axilla verläuft (Achselbogen, LANGER; gelegentlich muskulös). Das zweite, tiefe Fascienblatt hängt mit dem M. pectoralis minor innig zusammen, es fixiert ihn (Fascia coracopectoralis) nach oben-innen an das Schlüsselbein, nach unten außen an die vom Proc. coracoides entspringenden Muskeln, sowie an das oberflächliche Blatt. Eine fibröse, selbständige sehnige Fascienbildung findet im Bereiche der eigentlichen Axilla nicht statt; man kann nur von einer Art Fascia cribrosa sprechen, da hier, wie an der Fossa ovalis, die an und für sich dünne Fascie infolge des Durchtritts zahlreicher Gefäße stark durchlöchert ist. Die teils dicht unter dieser „Fascie", teils tiefer gelegenen Lymphdrüsen, zu denen die Lymphe des Armes, des größten Teiles der Brustwand und damit der Mamma gelangt, sind nebst der Fascie in dem Präparat entfernt.

Durch die Achselhöhle verlaufen folgende große Gefäße und Nerven:

1) A. axillaris.

2) V. axillaris, Fortsetzung der V. basilica (Ellenbeuge, Fig. 82), in welche die Begleitvenen der A. brachialis fließen. Sie liegt am oberflächlichsten von allen wichtigen Gebilden der Axilla und gewöhnlich am weitesten ulnarwärts. Je nach der früheren oder späteren Einmündung der Begleitvenen der A. brachialis trifft man drei, zwei oder eine Vene an. Die V. cephalica (humeri) mündet über dem M. pectoralis minor, in der Fossa deltoideopectoralis, zwischen Clavicula, M. pectoralis major und M. deltoides, in die V. axillaris.

3) Von den Aesten der Arterie und der Venen kommen in der Axilla in Betracht die Vasa thoracica longa und subscapularia.

4) Die Stämme des Plexus brachialis liegen anfangs (s. Fig. 69, 71) nach außen-oben von der Arterie, treten dann zum Teil vor dieselbe, so daß die Arterie mitten zwischen die Nerven zu liegen kommt. Insbesondere wird sie von den beiden Wurzeln des N. medianus umfaßt, welche nach oben gabelig auseinandergehen und hier einen Raum für die Aufsuchung des Gefäßes frei lassen. Aus der oberen Wurzel des N. medianus geht der N. musculo-cutaneus (zum M. coracobrachialis etc.), — aus der unteren Wurzel der N. ulnaris ab. Der N. medianus liegt dann meist vor und etwas radial von der Arterie, selten (ca. 15 Proz.) zwischen ihr und dem M. coracobrachialis. Zwischen N. medianus und N. ulnaris liegen noch die beiden Hautnerven: der starke N. cutaneus antebrachii medialis (N. cutaneus internus, kurz „Internus" der Chirurgen) und der schwächere N. cutaneus brachii medialis (int. minor). Ersterer kann mit einem der beiden genannten großen Nerven verwechselt werden. Weiter nach hinten liegt der N. radialis, der zwischen die Tricepsköpfe eindringt — noch weiter in der Tiefe der N. axillaris (s. circumflexus humeri; s. Fig. 79).

Nicht ganz selten und sehr wichtig ist die „hohe Teilung" der Armarterie, welche schon im Bereiche der A. axillaris eintreten kann.

Fig. 73 und 74. Verhalten der Schultergelenkkapsel zur oberen Epiphysengrenze. Nach VON BRUNN.

Fig. 73. Frontalschnitt des rechten Schultergelenkes eines 8jährigen Knaben, bei horizontal erhobenem Arm.

Arm wagerecht erhoben. Ansicht von vorn.

Die Gelenkkapsel reicht oben nicht bis an die Epiphysengrenze, während sie dieselbe an der unteren Fläche des Humerushalses bei * überschreitet. Die Kapsel entspringt indes, wie die feine schwarze Linie links oben von * zeigt, hoch oben direkt vom Gelenkknorpel, so daß bei einer Ablösung der Epiphyse eine Eröffnung des Gelenkraumes nicht notwendig zu erfolgen braucht.

Fig. 74. Horizontalschnitt des linken Schultergelenkes eines 8jährigen Knaben, bei horizontal erhobenem Arm.

Arm wagerecht erhoben. Ansicht von oben. Der Schnitt ist unmittelbar unter der Spina scapulae durchgegangen und hat den unteren Rand des Acromion gestreift.

Das Verhalten der Kapsel zur Epiphysengrenze ist vorn und hinten ebenso wie unten (s. die obere Figur): die Gelenkhöhle überschreitet zwar diese Grenze, aber nur, indem die Kapsel, vom Gelenkknorpel entspringend, noch eine Strecke weit an den Knorpel oder Knochen angeheftet ist.

Die Bedeutung der „Epiphysenlinien", Epiphysengrenzen oder Epiphysenknorpelscheiben ist nach mehreren Richtungen hin eine große. Das Längenwachstum der Knochen, besonders der Röhrenknochen der Extremitäten findet wesentlich oder ausschließlich an diesen Stellen, also in den zwischen Diaphyse und den Epiphysen gelegenen Resten der ursprünglichen knorpeligen Anlage des Skelettes statt und ist besonders in der Pubertätszeit ein starkes. Um diese Zeit erleidet aber auch der normale Wachstumsprozeß häufiger als sonst durch Entzündung schwere Störungen, welche zur schließlichen Trennung der Epiphysen von der Diaphyse (Epiphysenlösung) führen können.

Viel seltener als die entzündliche ist die traumatische Epiphysenlösung: Fracturen erfolgen meist in der Nähe der Epiphysenlinie, nicht in ihr selbst. Die Resektion von Gelenkenden der Knochen im kindlichen Alter hat auf das Verhalten der Epiphysengrenze Rücksicht zu nehmen.

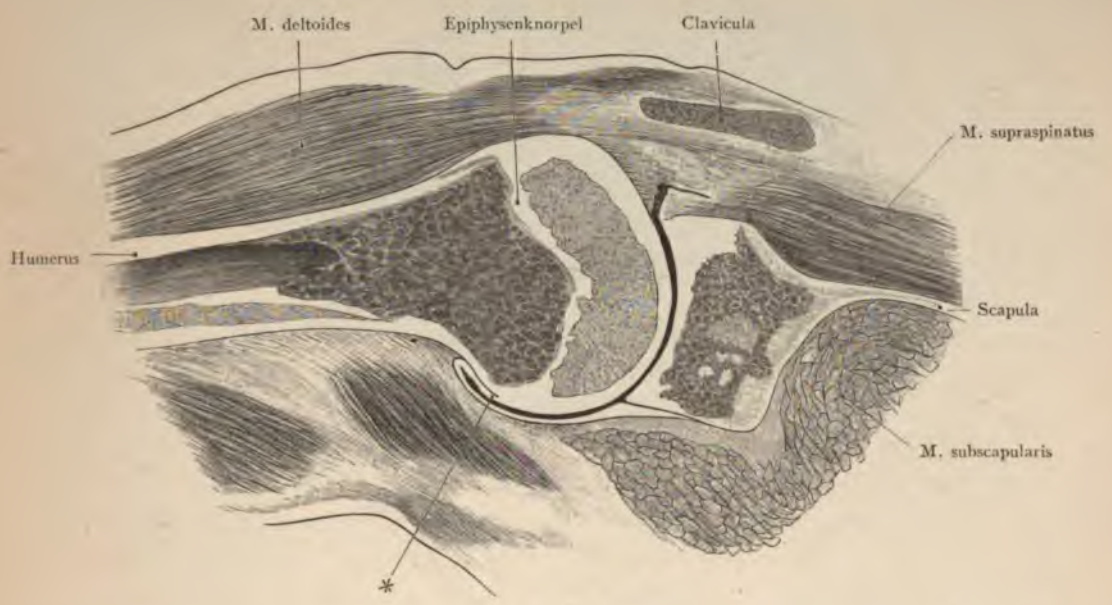

Fig. 73. Frontalschnitt des rechten Schultergelenkes eines 8-jähr. Knaben, bei horizontal erhobenem Arm.

Natürliche Grösse. — Nach VON BRUNN.

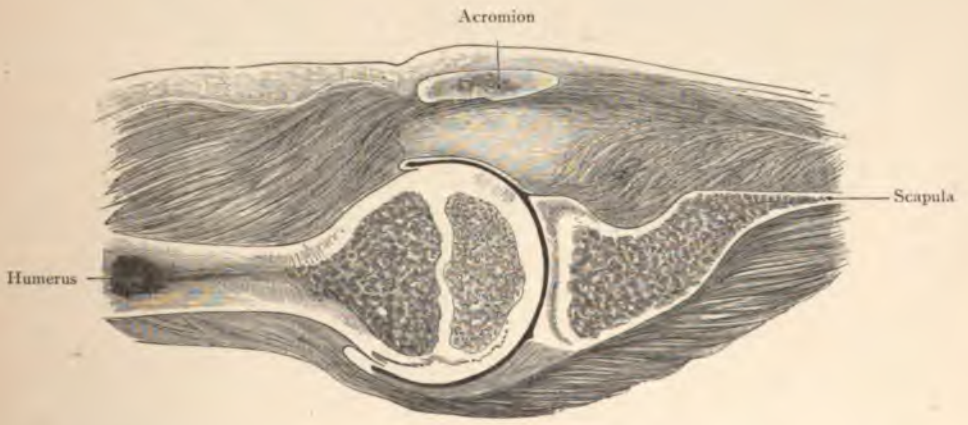

Fig. 74. Horizontalschnitt des linken Schultergelenkes eines 8-jähr. Knaben, bei horizontal erhobenem Arm.

Natürliche Grösse. — Nach VON BRUNN.

Verlag von Gustav Fischer in Jena.

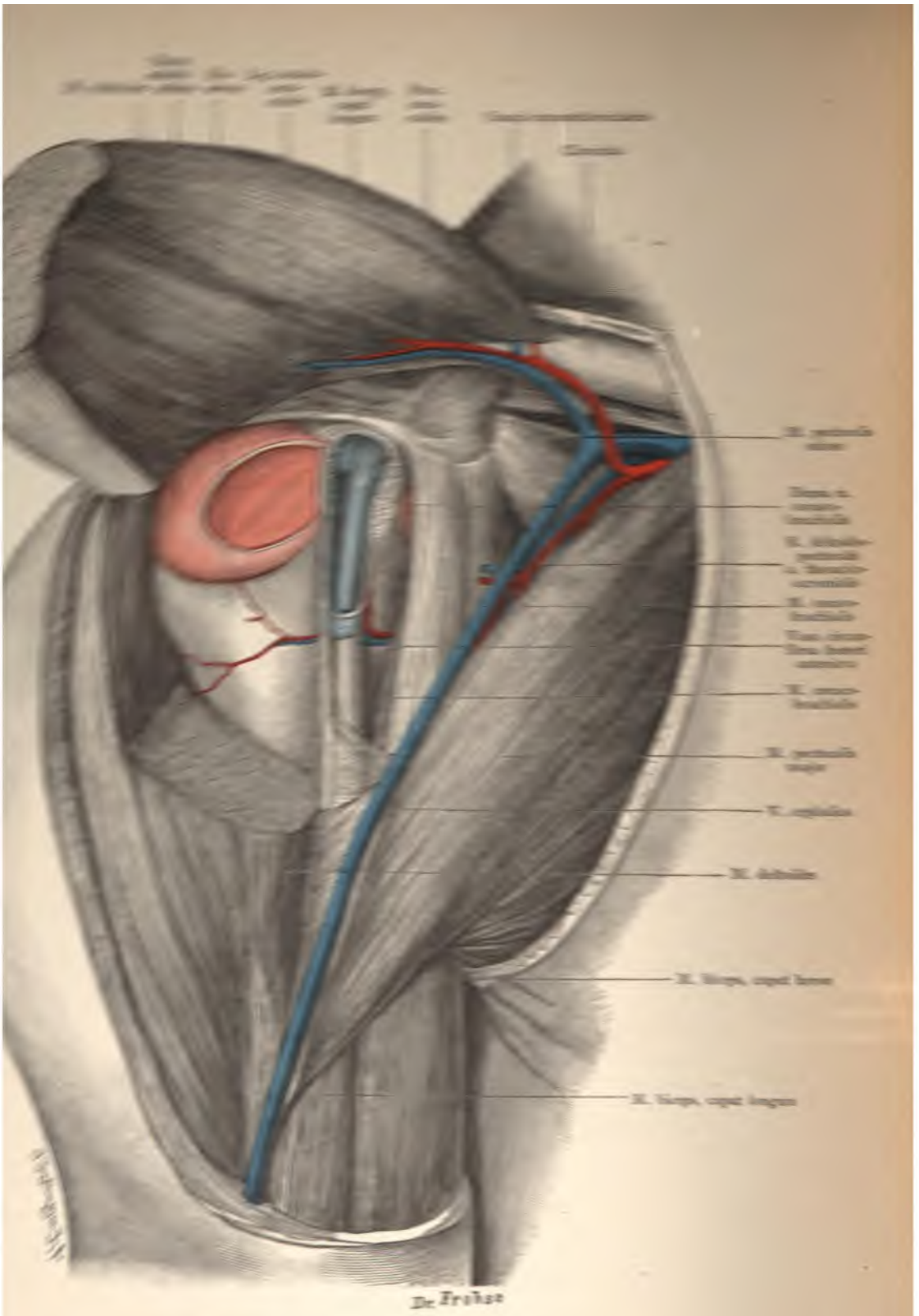

Fig. 75. Vordere Schultergelenkgegend.

Natürliche Grösse.

Verlag von Gustav Fischer in Jena.

Fig. 75. Vordere Schultergelenkgegend (rechte Seite).

Haut und Fascie sind im Bereiche der vorderen Hälfte des M. deltoides und des angrenzenden Teiles des M. pectoralis major entfernt, M. deltoides unter dem Schultergelenk eingeschnitten und der obere Teil nach oben und außen umgelegt. Der Deltaschleimbeutel (rosa) ist ebenso wie das Gelenk und die Scheide des M. biceps (hellblau) geöffnet.

Man sieht außer dem mittleren Teile des Schlüsselbeines und des M. subclavius den Proc. coracoides mit dem Ansatz des M. pectoralis minor, sowie den Ursprüngen des M. coracobrachialis und des kurzen Kopfes des M. biceps (M. coracoradialis). Der lange Bauch dieses Muskels verläuft durch das Gelenk über den Humeruskopf herüber, um dann im Sulcus intertubercularis, hinter dem Ansatze des M. pectoralis major, weiterzugehen. Die Bicepssehnenscheide kommuniziert stets mit dem Gelenk. Ergüsse, Eiter im Gelenk senken sich oft in sie hinab.

Auf der Gelenkkapsel, zwischen ihr und dem M. deltoides liegt der große Schleimbeutel, Bursa synovialis subdeltoidea, welcher mit dem Gelenke nicht zu kommunizieren pflegt. Schwellungen desselben können leicht einen Erguß im Schultergelenk vortäuschen. Die vom Proc. coracoides entspringenden, in die Wandung des Schleimbeutels, sowie in die Gelenkkapsel ausstrahlenden, schließlich am Humerus endenden straffen Bindegewebsbündel werden als Lig. coracohumerale bezeichnet. Sie sind in der Figur durch den stark ausgedehnt dargestellten Schleimbeutel verdeckt.

Zwischen der Gelenkkapsel und dem eine Art Schutzdach für das Gelenk bildenden Lig. coracoacromiale liegt noch ein großer wichtiger Schleimbeutel: Bursa synovialis subacromialis.

Ein dritter großer Schleimbeutel liegt zwischen der sehnigen Insertion des M. subscapularis und dem Schulterblatt: B. synov. subscapularis; er kommuniziert fast immer mit dem Gelenke (s. Fig. 121).

Die Gelenkkapsel ist weit und schlaff, so daß sie eine Entfernung des Gelenkkopfes von der Gelenkfläche der Scapula um mehr als 2 cm gestattet. Sie befestigt sich am Schulterblatt nach oben hin an dessen Halse, im übrigen entspringt sie von dem fibrösen Limbus, der den Rand der an und für sich sehr flachen Gelenkfläche erhöht. Von dem oberen Ende des Limbus entspringt die Sehne des langen Bicepskopfes.

Die Gelenkfläche des Schulterblattes sieht nicht gerade nach außen, sondern auch etwas nach vorn und nach oben. Hängt der Arm senkrecht am Rumpf herab, so berührt nach Versuchen an der Leiche nur der untere Teil des Gelenkkopfes die Gelenkfläche des Schulterblattes. Der höchste Punkt des Gelenkkopfes ist 4—6 mm vom obersten Teil der Gelenkhöhle entfernt.

Fig. 76. MOHRENHEIMsche Grube. Fossa infraclavicularis. (Rechte Seite.)

Das Schlüsselbein ist stark nach oben gezogen, Haut, Fascie und Platysma entfernt im Bereiche der Clavicular- und des oberen Teiles der Sternocostalportion des M. pectoralis major, sowie des vorderen Teiles des M. deltoides, ferner etwas oberhalb des Schlüsselbeines. Die Clavicularportion des Pectoralis major ist am Schlüsselbein kurz abgeschnitten und mit Ausnahme des letzten (distalen) Drittels fortgenommen. Die zwischen Schlüsselbein, Proc. coracoides, und innerem (oberen) Rande des M. pectoralis minor ausgespannte Fascia pectoralis profunda (F. coracopectoralis) ist zum Teil entfernt.

Als MOHRENHEIMsche Grube oder Fossa infraclavicularis im engeren oder engstem Sinne wird vielfach die zwischen dem M. deltoides und dem M. pectoralis major frei bleibende Grube oder Gegend bezeichnet, soweit sie oberhalb des oberen Randes des M. pectoralis minor gelegen ist (vgl. Fig. 53 nebst Text). Besser ist hierfür die Bezeichnung Fossa deltoideopectoralis s. Trigonum deltoideopectorale. Da die beiden genannten Muskeln in ihrer Entwickelung sehr variieren, embryonal eine einzige Masse darstellen, die auch später oft nur durch eine enge Spalte oder nur durch den Verlauf der V. cephalica humeri (ascendens) unvollständig getrennt wird, und da ferner die Aufsuchung der „A. subclavia unter dem Schlüsselbein" zwischen diesem Knochen (oder dem M. subclavius) und dem M. pectoralis minor geschieht, so ist es besser, die ganze, unter dem mittleren Drittel des Schlüsselbeines gelegene, von der Portio clavicularis des M. pectoralis major, bei dem nicht allzu seltenen Fehlen derselben nur von Haut und oberflächlicher Fascie bedeckte Gegend, also das Dreieck zwischen M. deltoides, Portio sternocostalis des M. pectoralis major und dem Schlüsselbein, als Fossa infraclavicularis oder MOHRENHEIMsche Grube im weiteren Sinne zu bezeichnen.

Von diesem Dreieck wird durch den oberen (inneren) Rand des M. pectoralis minor ein oberes Viereck abgetrennt, die MOHRENHEIMsche Grube im engeren Sinne, in welcher sämtliche wichtigeren Gebilde der Gegend hinter der (hier größtenteils entfernten) tiefen Fascie liegen. nämlich

1) am weitesten nach unten und vorn (oberflächlich) die große Vena subclavia;

2) am weitesten nach oben und hinten die großen Nervenstämme des Plexus brachialis, von denen feine Aeste nach vorn zum M. pectoralis major und minor ziehen.

Zwischen der Vene und den Nerven liegt 3) in der Tiefe die Arteria subclavia, welche hier den Namen A. axillaris annimmt und mehrere größere und kleinere Aeste nach oben, unten und außen abgibt.

4) In die V. subclavia oder axillaris mündet hier gewöhnlich die Vena cephalica humeri (ascendens). Sie kann auch über das Schlüsselbein hinwegziehen und sich mit der V. jugularis externa vereinigen — oder einen venösen Ring um das Schlüsselbein bilden.

5) Mit den Venen verlaufen größere, in der Abbildung grün angegebene Lymphgefäßstämme, und über dem Schlüsselbein sieht man die V. jugularis externa vom Halse herunterziehen.

Für die Unterbindung der A. subclavia unter dem Schlüsselbein s. Text zu Fig. 71.

Die Fascie oberhalb des M. pectoralis minor ist ziemlich häufig mit scharfem Rande bogenförmig abgesetzt, so daß hier eine Art tiefer Fossa ovalis für die einmündende V. cephalica und die austretende A. thoracicoacromialis und die dieselbe umfassenden N. thoracici anteriores entsteht.

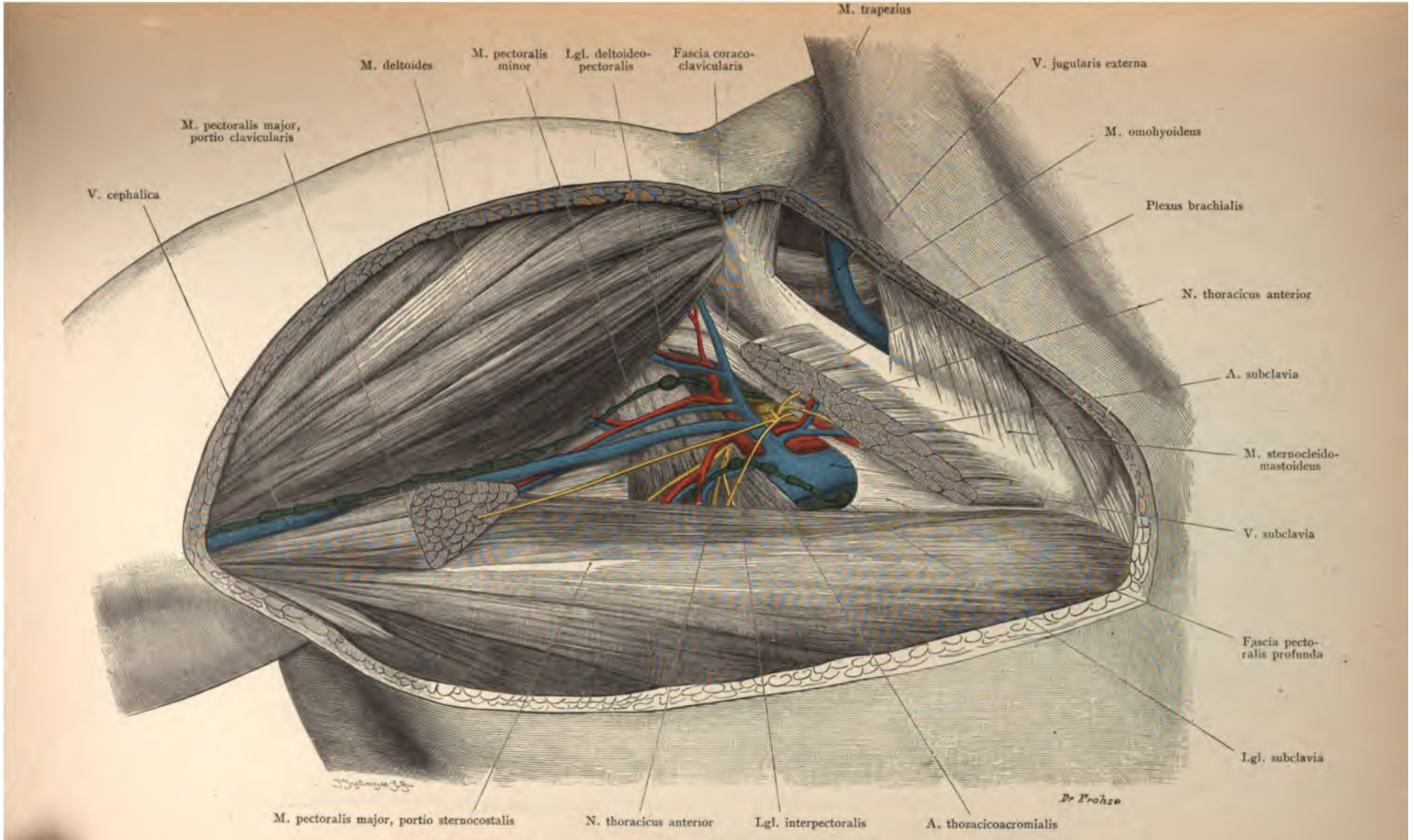

Fig. 76. Mohrenheimsche Grube. (Fossa infraclavicularis.)

Natürliche Grösse.

Verlag von Gustav Fischer in Jena.

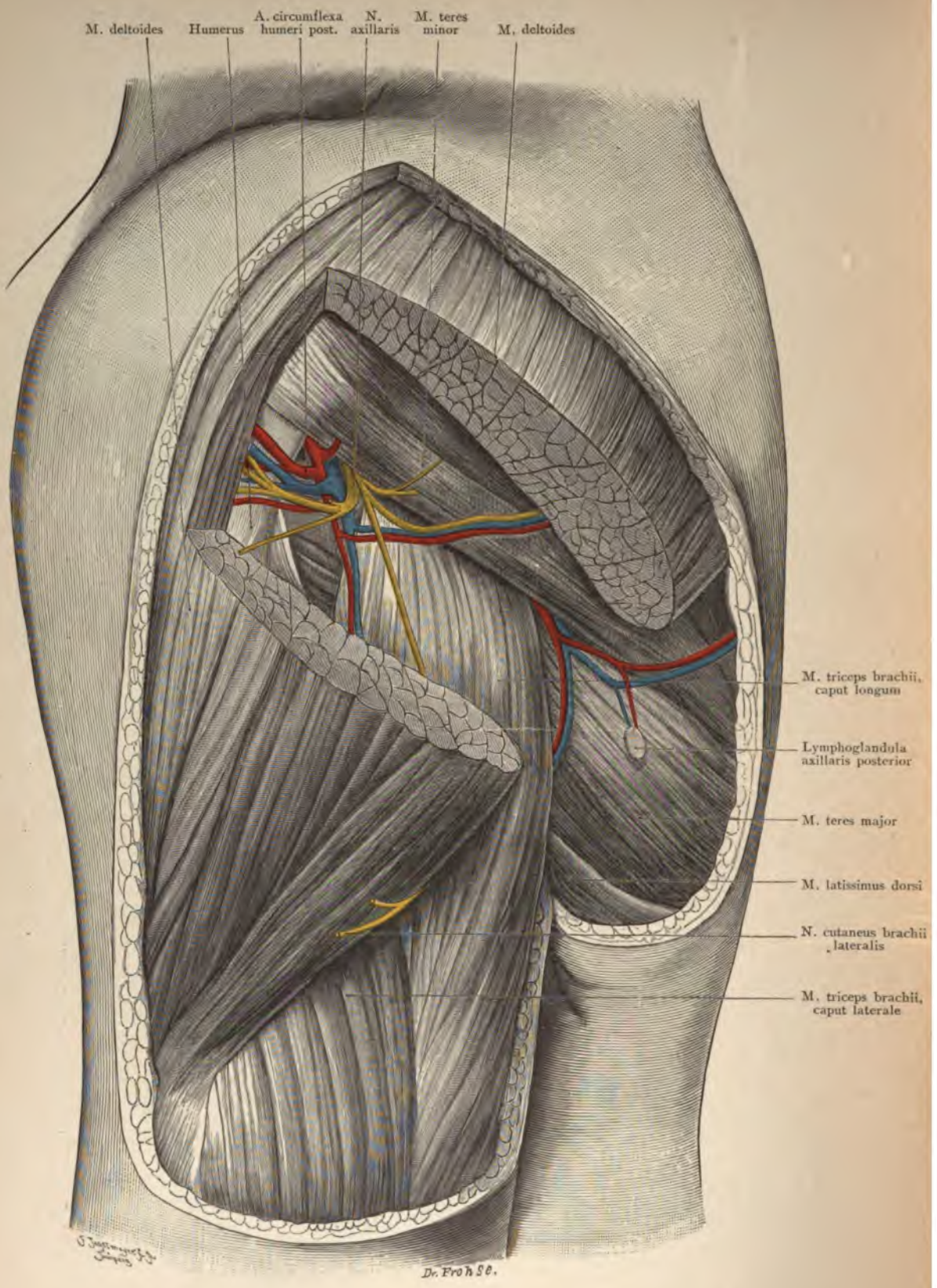

Fig. 77. Hintere Schultergelenksgegend.

Natürliche Grösse.

Verlag von Gustav Fischer in Jena.

Fig. 77. Hintere Schultergelenkgegend.

Haut und Fascie sind im Bereiche der hinteren Hälfte des M. deltoides und der Nachbarschaft entfernt. Aus diesem Muskel ist ferner das mittlere Drittel der hinteren Hälfte herausgeschnitten.

Die etwa 3 mm starke A. circumflexa humeri posterior, und in gleicher Höhe die vordere, viel schwächere Arterie ihres Namens, entspringen als letzte Aeste der A. axillaris am chirurgischen Halse des Humerus, den die erstere von vorn und hinten her umkreist. Die posterior tritt hierbei durch die Lücke zwischen M. teres minor (oben) und M. teres major (unten) einerseits, Humerus (vorn) und langem Kopf des M. triceps (hinten) anderseits, viereckige Muskellücke (WALDEYER). Sie gibt einige Aeste zum M. teres minor, M. deltoides etc., um schließlich mit der oben genannten A. circumflexa humeri anterior zu anastomosieren. Hinter, dann unter der Arterie liegt die stärkere Begleitvene — die schwächere ist auf der Figur nicht sichtbar. Noch weiter nach hinten liegt der N. axillaris (den man früher auch als N. circumflexus humeri bezeichnete). Dieser Nerv versorgt gewöhnlich den ganzen M. deltoides und den M. teres minor — außerdem gibt er einen Hautnerven ab (N. cutaneus brachii lateralis s. posterior superior), welcher um den hinteren Rand des M. deltoides verläuft und sich hier in zwei Aeste teilt, von denen der obere quer oder etwas aufsteigend zur Schulter, der andere absteigend zur Außenseite des Oberarmes geht.

Auf dem M. teres major, unterhalb des M. deltoides, ist eine Lymphdrüse gezeichnet, die sich dort recht häufig, vielleicht konstant findet, und als Lgl. axillaris posterior bezeichnet werden soll (FROHSE). In der Regel ist sie subkutan, in pathologischen Fällen haben wir aber auch tiefe beobachtet, die neben den Blutgefäßen liegen und deren Vasa efferentia durch die sogenannte dreieckige Muskellücke (WALDEYER) zwischen den M. teres major, minor und triceps, caput longum, nach vorn die Achselhöhle erreichen. — Es finden sich auch sonst noch auf der Rückseite des Rumpfes Lymphdrüsen, die aber, wie alle subkutane Drüsen, an Zahl und Lage nicht konstant sind. (Näheres hierüber s. Fig. 145 und Text.)

Die oberflächlichen (subkutanen) Lymphdrüsen der Brust und des Bauches kann man nach ihrer Lage in vordere, seitliche und hintere teilen.

Vorn und gleichzeitig medial sind beobachtet:

Lgl. claviculares, unmittelbar auf dem Schlüsselbein über der Fossa deltoideopectoralis; sie können sich auch auf den beiden Ursprüngen des M. sternocleidomastoideus befinden (s. Fig. 115).

Lgl. pectorales mediales; am häufigsten in der Höhe der zweiten Rippe, an der medialen Seite des Corpus mammae (die blaue Drüse in Fig. 114).

Lgl. xiphoidea an der Basis des Schwertfortsatzes (s. Fig. 114).

Lateral von einer durch die Mamilla gezogenen Senkrechten an gerechnet, sind zu beobachten:

Lgl. pectorales laterales s. paramammariae. Dicht neben der Brustwarze oder weiter von ihr entfernt bis an den lateralen Rand des Corpus mammae (s. Fig. 114 und 115). Es sind Schaltdrüsen für die Lymphgefäße der Brustwarze.

Lgl. thoracoepigastrica, bis vier, dicht neben den Vasa thoracoepigastrica. Eine Drüse findet sich wohl immer an der Außenseite und ist der Palpation sehr leicht zugängig, häufig schon durch die Haut zu sehen.

Von allen diesen Drüsen sind am häufigsten zu finden und deshalb am meisten zu beachten: die Lgl. thoracoepigastrica, paramammariae und axillares posteriores. Die kutane Natur der ersteren kommt besonders dann zur Geltung, wenn ein sogenannter LANGERscher Muskel, eine muskulöse Verbindung zwischen den M. latissimus dorsi und pectoralis major vorhanden ist, mit anderen Worten, wenn der Achselbogen der Fascia axillaris muskulös begrenzt ist. Dann verlaufen ihre Vasa efferentia um den freien Rand herum und senken sich dann erst in die eigentlichen Lgl. axillares ein.

Das Schultergelenk ist für operative Eingriffe von vorn wie von hinten zugängig; nur ist hinten auf den N. axillaris zu achten, dessen Durchschneidung die Gefahr einer Lähmung und Atrophie des M. deltoides in sich schließt.

Fig. 78. Rechter Oberarm von innen.

Die Haut ist vollständig, von der Axilla bis in die Ellenbeuge, die Fascie über dem M. biceps und dem oberen Teile des langen Kopfes des M. triceps entfernt.

Die großen Gefäße und Nerven der oberen Extremität verlaufen am Oberarm in der schon durch die Haut hindurch sichtbaren Vertiefung am inneren Rande des M. biceps, im Sulcus bicipitalis medialis. Diese Furche schließt sich oben unmittelbar an die Achselhöhle an uud setzt sich unten ebenfalls ohne scharfe Grenze in die Ellenbeuge fort.

An der Grenze gegen die Achselhöhle bilden die Nerven und Gefäße einen einheitlichen, dicken, sicht- und fühlbaren Strang. Im proximalen Drittel des Oberarms schlägt der N. radialis mit den Vasa profunda brachii seinen gesonderten Weg nach hinten ein; von ihnen sind nur kurze Zweige für den langen Tricepskopf in der Abbildung zu sehen. Im mittleren Drittel zweigt sich auch der N. ulnaris mit den Vasa collateralia ulnaria superiora ab und gewinnt, indem er das Septum intermusculare ulnare durchbohrt, allmählich die Rückseite. Im distalen Drittel, welches schon in die Ellenbeuge hineinreicht, finden sich die noch übrig bleibenden Gefäße und Nerven bereits in doppelter Schicht: oberflächlich gelegen die mächtigste Hautvene des Armes, die starkwandige V. basilica und der ansehnliche, hier meist schon geteilte N. cutaneus antebrachii medialis, und von ihnen durch eine Fascie getrennt (vgl. Fig. 81 u. 82), in tiefer Schicht die A. brachialis mit ihren Begleitvenen und der N. medianus, von kleinen Gefäßen die Vasa collateralia ulnaria inferiora.

Die A. brachialis schließt sich am Oberarm zunächst dem M. coracobrachialis und dann dem kurzen Bicepskopfe, oder kurzweg dem Biceps an und wird von diesem je nach seiner Mächtigkeit bald freigelassen, bald mehr oder weniger bedeckt. Sehr wichtig ist das Lageverhältnis zum N. medianus, da dieser sie ganz spitzwinklig kreuzt, eine lang gezogene Spirale um sie beschreibt, und zwar in der Weise, daß der N. medianus oben radial- oder lateralwärts die Arterie deckt, in der Mitte des Oberarms über sie hinwegzieht und über, sowie in der Ellenbeuge ulnar (medial) von ihr liegt. In der Abbildung liegt er im ganzen Bereich des mittleren Drittels des Oberarms etwas höher, dem Bicepsrande näher als gewöhnlich, so daß die Arterie hier in relativ großer Ausdehnung frei, vom N. medianus nicht bedeckt, erscheint.

An der gewöhnlichen Unterbindungsstelle, in der Mitte des Oberarms liegt der Nerv meistens vor der Arterie, d. h. oberflächlicher als diese, kann indessen auch hinter ihr verlaufen. Unterhalb, weiter nach innen oder hinten folgen dann der N. cutaneus antebrachii medialis (internus der Chirurgen) und die V. basilica (Verwechslungen mit dem N. medianus und der A. brachialis, wenn nicht auf den Bicepsrand geachtet wird, v. BERGMANN-ROCHS), schließlich den schräg nach hinten verschwindenden N. ulnaris, welcher sich hier von dem Caput longum des M. triceps entfernt und in dessen Caput mediale einbettet.

Die A. brachialis kann sich in dieser Gegend — meist tiefer, aber auch höher — in die A. ulnaris und radialis teilen (hohe Teilung). In solchen Fällen liegt dann meist die eine Arterie vor, die andere hinter dem N. medianus. Deshalb muß man, wenn man bei der Unterbindung eine Arterie vor dem N. medianus findet, immer daran denken, daß eine solche Teilung der A. brachialis vorliegen kann und nach einer zweiten Arterie hinter dem Nerven suchen, besonders wenn das erste Gefäß verhältnismäßig schwach ist. Dies ist um so mehr geboten, als dann auch häufig in der Ellenbeuge eine Anastomose beider Arterien (Inselbildung) vorhanden ist.

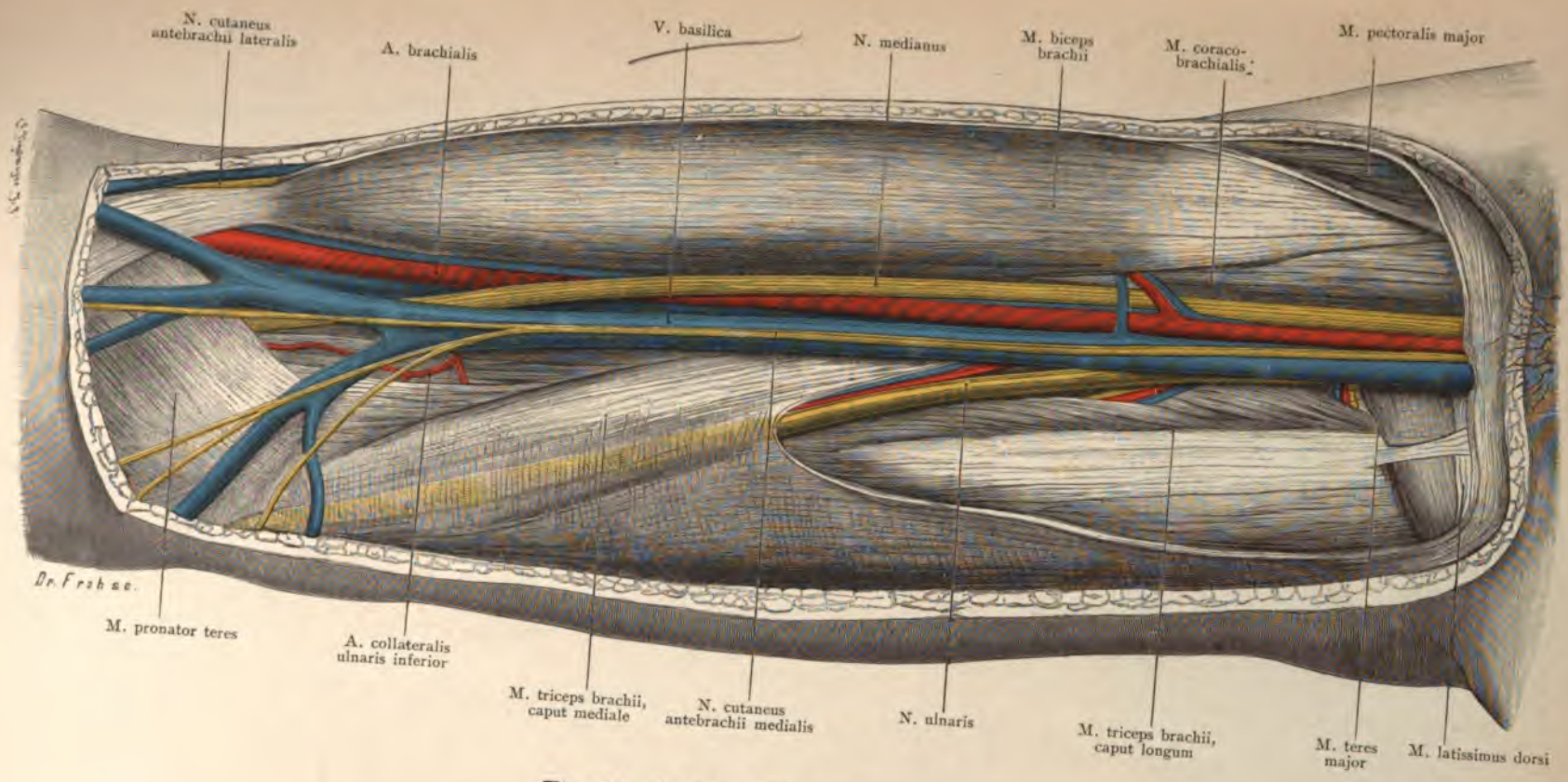

Fig. 78. Rechter Oberarm von innen.

Natürliche Grösse.

Verlag von Gustav Fischer in Jena.

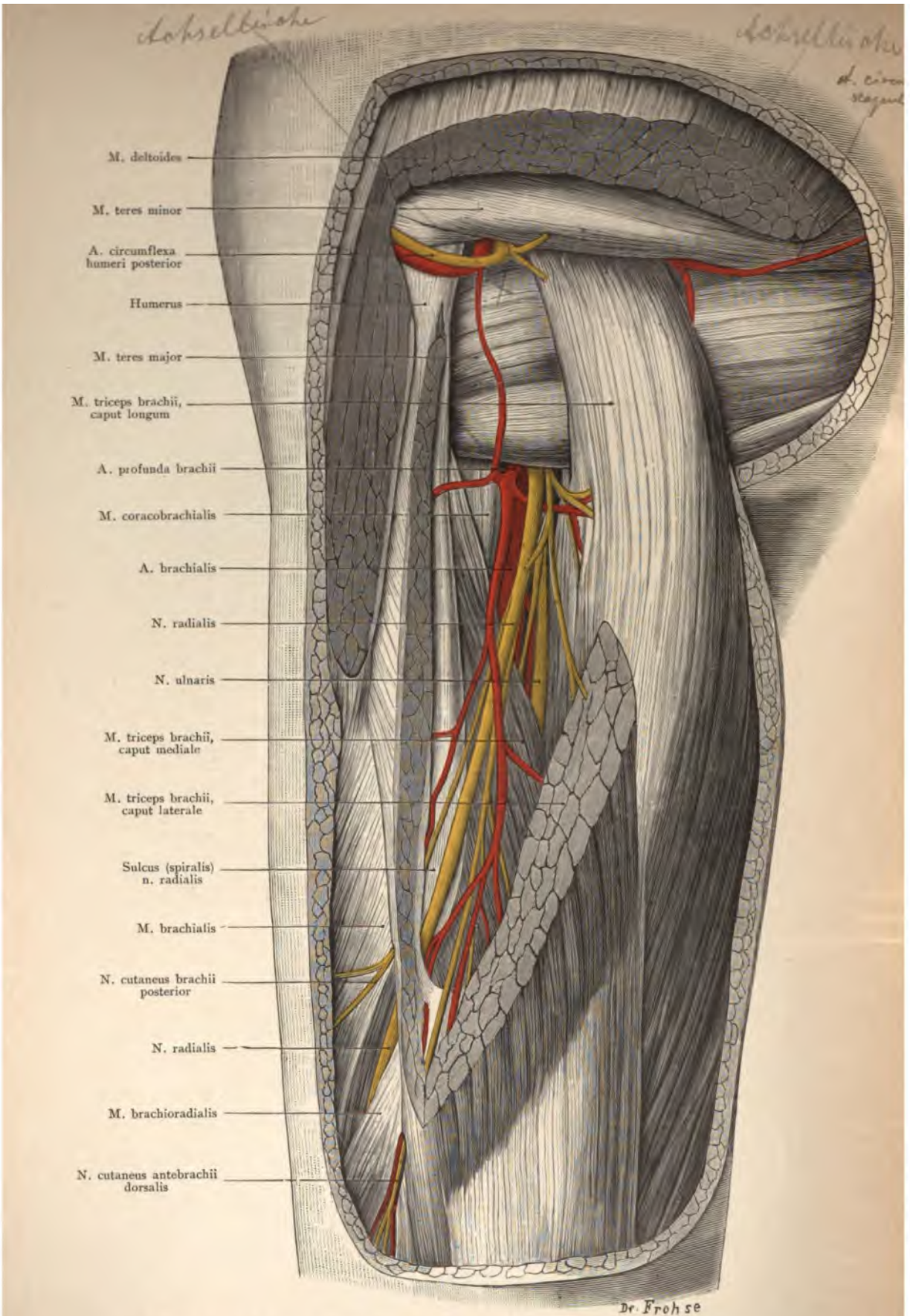

Fig. 79. Linker Oberarm von aussen und hinten. — Natürliche Grösse.

Verlag von Gustav Fischer in Jena.

Fig. 79. Linker Oberarm von aussen und hinten.

Haut und Fascie sind vollständig entfernt, aus dem radialen (kurzen, äußeren) Kopfe des M. triceps ist ein großes Stück, vom Ursprung bis in die Nähe der Sehne, entfernt, vom M. deltoides ist von seinem hinteren Rande aus die hintere Hälfte seiner unteren Partie, bis zum Ansatze, fortgenommen. Der lange Kopf des M. triceps ist etwas nach hinten (ulnarwärts) geschoben. Die Begleitvenen sind entfernt.

Unterhalb des Schultergelenks kommen von der Vorderseite und verlaufen am chirurgischen Halse des Humerus nach hinten, zwischen M. teres minor und major die Vasa circumflexa humeri posteriora (die Arterie aus der Axillaris; zwei Begleitvenen), mit denen der N. axillaris verläuft, welcher den M. deltoides und den M. teres minor versorgt. (Vgl. Fig. 77.)

Hinter dem äußeren Rande des Humerus hervor kommen, die Längsachse des Oberarms unter sehr spitzem Winkel schneidend, N. radialis mit der A. profunda brachii (humeri) und deren Venen. Der Radialis geht in einer Spirale (Sulcus radialis) um den Humerus herum, dem Knochen dicht anliegend (s. Fig. 80), durchbohrt dann das radiale Septum (Lig.) intermusculare und verläuft zwischen M. brachialis (internus) und M. brachioradialis (Fig. 81) zum Unterarme. Dieser spiralige Verlauf des N. radialis ist für Eingriffe am Oberarm (z. B. ausgedehnte Ausmeißelung des Humerus bei Osteomyelitis) sehr hinderlich, Während Vorder- und Innenseite für ausgedehnte Operationen wegen der großen Gefäße ungünstig sind, stört außen und hinten der N. radialis dadurch, daß er nicht einfach längs verläuft, wie etwa die Nerven am Oberschenkel. Seine nahe Lage am Knochen bedingt, daß er bei Frakturen leicht mit verletzt oder in den Callus mit eingebettet wird.

Nahe dem langen Tricepskopfe sieht man den N. ulnaris eine Strecke weit verlaufen.

Die A. profunda brachii anastomosiert durch einen rückläufigen Ast mit der A. circumflexa humeri posterior, gibt kleinere Aeste zum M. triceps nebst einer A. nutricia humeri ab und teilt sich dann in die A. collateralis media und A. collateralis radialis (inferior). Die erstere verläuft in der Muskelsubstanz des Triceps (Cap. mediale) bis zum Olecranon, zum Rete olecrani (cubitale), — die letztere begleitet den N. radialis (Stamm) und seinen Hautast. Der Zweig am Radialis-Stamm anastomosiert mit der A. recurrens radialis, — der andere Ast kommt dicht vor dem Septum intermusculare radiale, hinter dem M. brachioradialis, mit dem eben erwähnten Hautast, dem N. cutaneus antebrachii dorsalis an die Oberfläche. Ligaturstelle. — Anastomosen mit der A. interossea recurrens.

Fig. 80. Querschnitt des rechten Oberarms, Mitte.

Ein Sägeschnitt aus einer größeren Reihe, von einem gefrorenen Leichnam. Untere Fläche des oberen Stumpfes rechts — oder obere Fläche eines amputierten Armes links darstellend. Für die praktische Verwendung der Abbildung ist erstere Vorstellung vorzuziehen.

Besonders beachtenswert sind: Die Lage des N. medianus zur A. brachialis, ferner der N. ulnaris und der in der Wanderung um den Knochen begriffene N. radialis. Vom Humerus nach außen sieht man das Sept. intermusculare radiale (laterale) verlaufen, das ulnare (mediale) ist auf dem Querschnitt nicht deutlich sichtbar.

Die Beugemuskeln M. coracobrachialis, biceps, brachialis (internus) sind von der Streckmuskulatur — drei Köpfe des M. triceps — durch die Septa (Lig.) intermuscularia getrennt; das stärkere ulnare oder mediale geht von der ulnaren Kante des Humerus zur inneren Biceps-Furche, das radiale oder laterale von der radialen Kante des Knochens nach außen. Beide Septa werden nach unten hin stärker und enden an den betreffenden Epicondyli. Sie bilden Fortsetzungen und Verstärkungen der Fascie, gewissermaßen Strebepfeiler oder Stützen für dieselbe. Das ulnare ist im wesentlichen die sehnige Fortsetzung des M. coracobrachialis (der bei vielen Tieren bis zum Epicondylus reicht). Beide Bänder werden durch den stark anschwellenden M. triceps derart nach vorn (Beugeseite) gedrängt, daß sie beide auf dem Querschnitt einen nach vorn konvexen Bogen beschreiben. Die beiden Muskelgruppen liegen so in sehnigen Kapseln, welche von der eigentlichen Fascie, den beiden Septa intermuscularia und dem Periost des Knochens gebildet werden.

Fig. 81. Querschnitt des rechten Oberarms im unteren Drittel.

In Formol gehärteter Schnitt durch einen rechten Oberarm; die Fläche entspricht also, wie Fig. 80, einem Amputationsstumpf der rechten Seite, in den man von unten hineinsieht (oder einem linksseitigen amputierten Teile, in den man von oben blickt).

Zu beachten die Unterschiede in der Form, Größe und Lage verschiedener Teile gegenüber der Fig. 80: Form des Humerus, Form des M. biceps, brachialis, triceps, — Lageveränderung des N. radialis, der sich vom Humerus etwas entfernt hat, des N. ulnaris, der dicht an das Septum intermusculare ulnare (mediale) gerückt ist, u. a. Auf dieser Abbildung sind ferner vor allem die Fascien, Haut- wie Muskelfascien, mit bläulichen Linien dargestellt. Man sieht den Zusammenhang der Septa intermuscularia mit dem Periost des Humerus an den beiden Rändern oder Winkeln des Knochens, dem radialen oder äußeren, dem ulnaren oder inneren. Von den Septa aus sieht man die Muskelbinden nach der Beugeseite (oben) und der Streckseite (unten) verlaufen, dort den M. biceps und brachialis, hier den M. triceps umfassen, dort zwischen M. biceps und brachialis, hier zwischen die Bäuche des M. triceps dünnere Blätter senden. Um die Muskelbinde herum verläuft noch eine besonders an der Streckseite sehr kräftig entwickelte Hautfascie. Zwischen den beiden Fascien liegen an den beiden Seiten, radial und ulnar, Räume, in denen die Hautvenen (V. cephalica, basilica) und die Hautnerven verlaufen.

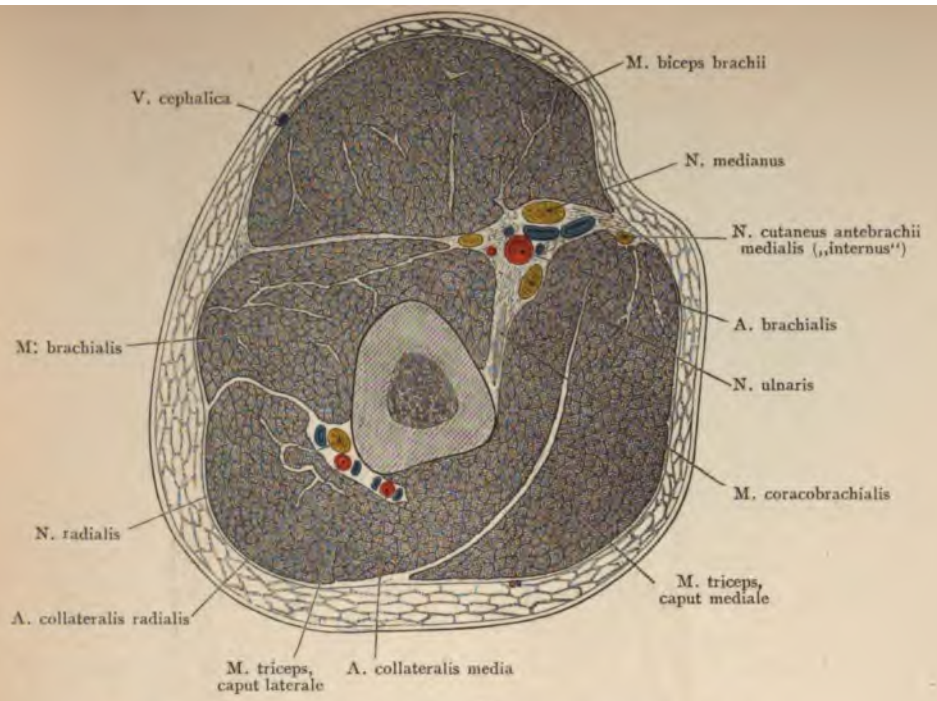

Fig. 80. Querschnitt des rechten Oberarmes, Mitte.
Von unten gesehen. — Natürliche Grösse.

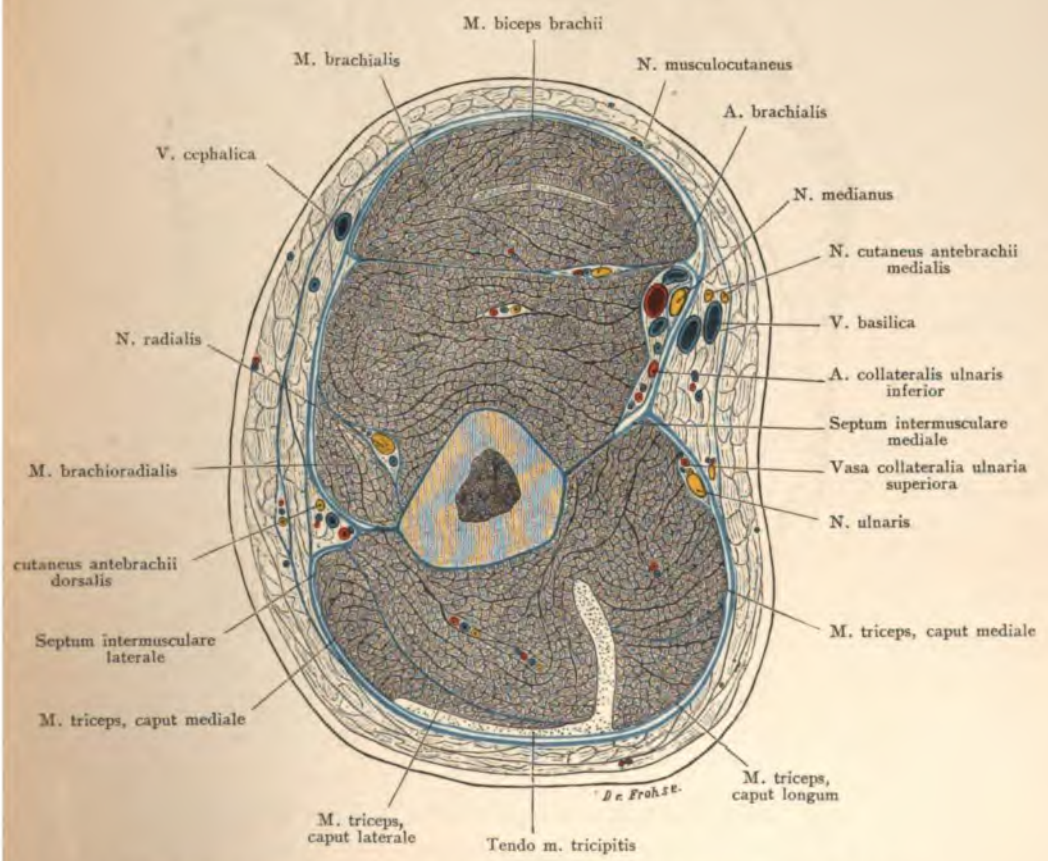

Fig. 81. Querschnitt des rechten Oberarmes, unteres Drittel.
Natürliche Grösse.

Verlag von Gustav Fischer in Jena.

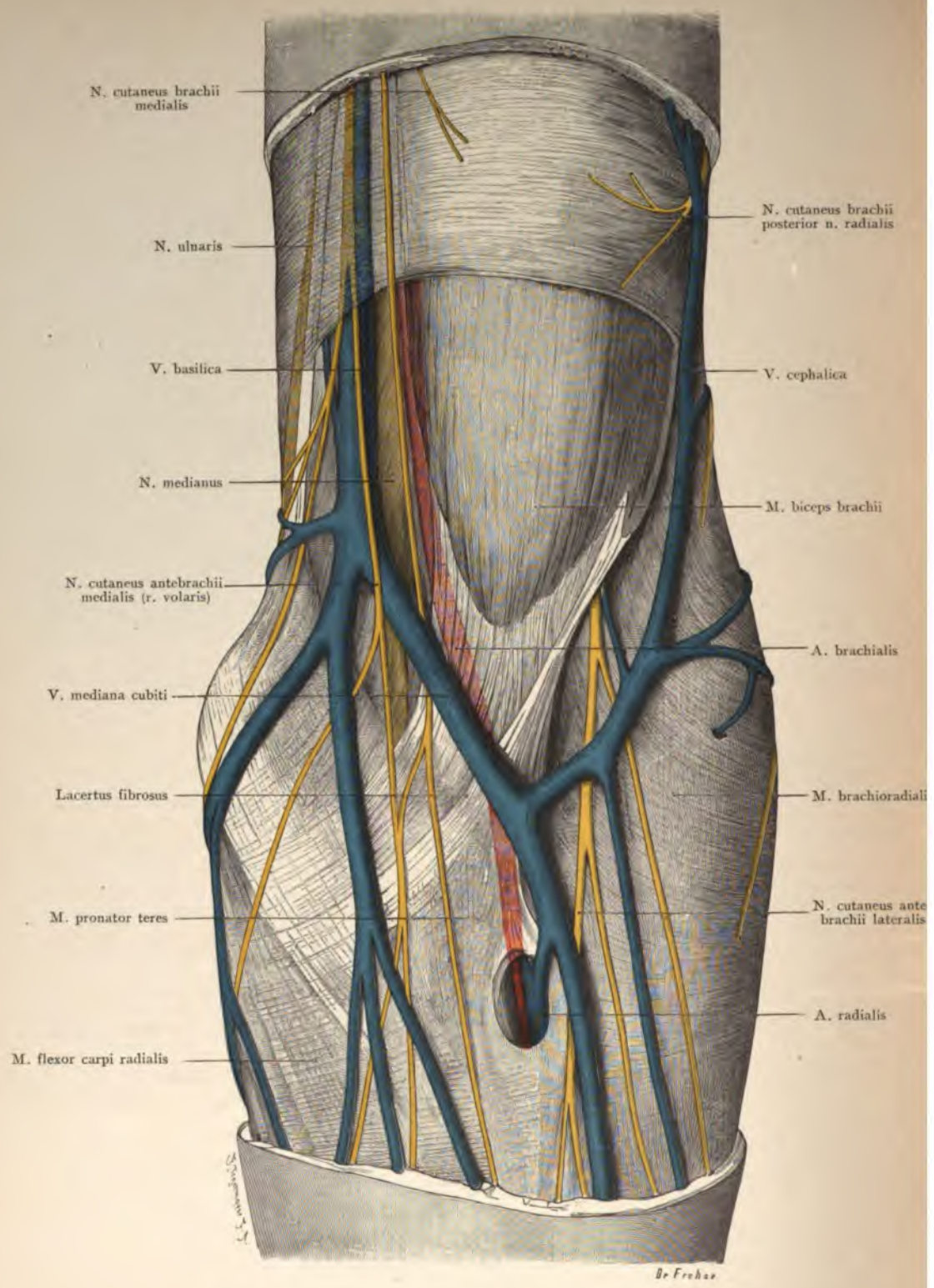

Fig. 82. Linke Ellenbeuge, oberflächliche Schicht.

Natürliche Grösse.

Verlag von Gustav Fischer in Jena.

Fig. 82. Linke Ellenbeuge, oberflächliche Schicht.

Die Haut ist im ganzen Bereiche der Ellenbeuge und den angrenzenden Teilen des Ober- und Unterarmes entfernt. Die oberflächliche Fascie des Oberarmes über dem M. biceps und den oberflächlichen Venen und Hautnerven ist gleichfalls entfernt, dagegen ist die dünne Muskelfascie, sowie die großenteils vom Lacertus des M. biceps gebildete starke Fascie am oberen Teile des Vorderames erhalten.

Die oberflächliche, breite und dünne ulnare Sehne des M. biceps strahlt zum Teil als „Lacertus fibrosus" in die Vorderarmfascie aus (deren Fasern sie rechtwinklig kreuzt), teils endet sie an der Ulna direkt, während die tiefe Hauptsehne des Biceps am Radius inseriert. Die oberflächlichen, vom Epicondylus ulnaris (medialis) humeri entspringenden Muskeln hängen mit der Fascie und mit dem Lacertus im obersten Teile des Unterarmes zusammen.

Hautvenen. Am oberen Ende des Vorderarmes verlaufen nach oben zwei konstante und eine inkonstante Hautvene; jene sind V. basilica (ulnar) und V. cephalica (radial), diese die V. „mediana". Letztere sollte sich nach der früher üblichen Darstellung nach Aufnahme einer starken V. interossea in zwei Stämme, die sogen. V. mediana cephalica und V. mediana basilica teilen, jene in die V. cephalica, diese in die V. basilica münden. Alle diese Verhältnisse sind sehr variabel. Das ursprüngliche, beim Erwachsenen oft verwischte Verhalten ist folgendes: V. cephalica des Vorderarmes geht zur Ellenbeuge, bildet öfter eine den Muskelbauch des M. brachioradialis umziehende Insel (Schlinge) und geht, schräg über die Ellenbeuge verlaufend, ganz oder teilweise in die Basilica über. Die schräg von außen-unten nach oben-innen gehende Strecke der großen embryonalen Hautvene des Armes (V. capitalis brachii, BARDELEBEN) bleibt fast immer die stärkste Vene der Ellenbeuge und die für den Aderlaß günstigste. Nach dem Vorschlage von WALDEYER wird sie jetzt V. mediana cubiti genannt. Die ursprünglich am Oberarm absteigende V. cephalica humeri kann dieses Verhalten beibehalten oder aber — gewöhnlich — sie anastomosiert mit der zwischen M. deltoides und M. pectoralis major aufsteigenden, in die Axillaris mündenden Vene (V. cephalica humeri ascendens, s. Fig. 75 u. 76) und stellt so eine radiale venöse Collateralbahn her, während dle Hauptmasse des Blutes durch die Basilica ulnar am Oberarm weitergeht. Nach Einmündung der V. brachiales comitantes und sonstiger kleiner Venen wird die V. basilica dann zur V. axillaris und subclavia (s. Achselhöhle). Die V. mediana cubiti verläuft über den Lacertus fibrosus des M. biceps, nur durch ihn von der A. brachialis getrennt. (Verletzung der Arterie beim Aderlaß und Entstehung des Aneurysma arteriosovenosum.)

Die beiden großen Hautnerven für den Unterarm, die Nervi cutanei antebrachii lateralis (Hautast des N. musculocutaneus) und medialis („Internus" der Chirurgen), kommen über der Ellenbeuge zum Vorschein. Der „Internus" verläuft mit der Basilica und tritt neben ihr, an derselben Stelle, durch die Fascie des Oberarmes, häufig von Anfang an in zwei starke Aeste geteilt. Der Internus sowie seine Aeste liegen meistens (etwa $^7/_8$ der Fälle) hinter (tiefer) der V. basilica und V. mediana cubiti.

Fig. 83. Rechte Ellenbeuge, tiefe Schicht.

Entfernt sind die Haut, die oberflächliche oder Hautfascie und die Muskelfascie. Von Muskeln liegen frei: M. biceps mit seiner tiefen radialen und der oberflächlichen ulnaren Sehne (Lacertus fibrosus); M. brachialis, soweit er nicht durch Gefäße und Nerven verdeckt ist, der obere Teil der am Epicondylus ulnaris etc. entspringenden Masse der oberflächlichen Beuger, besonders der den radialen Rand derselben bildende M. pronator teres; schließlich M. brachioradialis, oben ein wenig radialwärts geschoben.

Wegen der im Präparat stehen gebliebenen Hautvenen und Hautnerven s. Erklärung zu Fig. 82.

Die A. brachialis läuft mit ihren beiden Begleitvenen, dem inneren Rande des M. biceps angeschmiegt, auf den spitzen Winkel zu, in dem sich M. pronator teres und brachioradialis (supinator longus) treffen. Ehe sie bis dahin kommt, hat sie sich — gerade vor der Spalte des Gelenks — in die oberflächliche schwächere A. radialis (Durchmesser: 3 mm) und die tiefe, anfangs direkt hinter ihr gelegene, deshalb von vorn nicht sichtbare stärkere A. ulnaris (5 mm) geteilt. Erst später geht die A. ulnaris ulnarwärts. Ulnar von der A. brachialis, oder richtiger ihrer ulnaren Begleitvene, liegt der N. medianus. Er kann sich über 1 cm ulnarwärts von den Gefäßen entfernen. Der Nerv durchbohrt den M. pronator teres und versorgt die oberflächlichen und tiefen Beugemuskeln des Vorderarms (abgesehen vom M. flexor carpi ulnaris und dem ulnaren Teile des M. flexor digitorum profundus) mit Aesten (s. Fig. 89).

Am radialen Rande des M. biceps sieht man den N. radialis in der Tiefe verlaufen. Derselbe liegt zwischen M. brachioradialis und M. brachialis (internus) (vgl. Fig. 89).

Die am ulnaren oder inneren Epicondylus, sowie etwas darüber vom Oberarm und auch von der Fascie (des Oberarms und Lacertus fibrosus bicipitis) entspringende Muskelmasse teilt sich nach unten hin in den am radialen Rande des Radius etwas über dessen Mitte inserierenden M. pronator teres, den zum zweiten Metacarpalknochen verlaufenden M. flexor carpi radialis, den nicht konstanten M. palmaris longus und den auch noch von der Ulna entspringenden M. flexor carpi ulnaris.

Wegen der Lymphdrüsen s. Erläuterung zu Fig. 89 und 115.

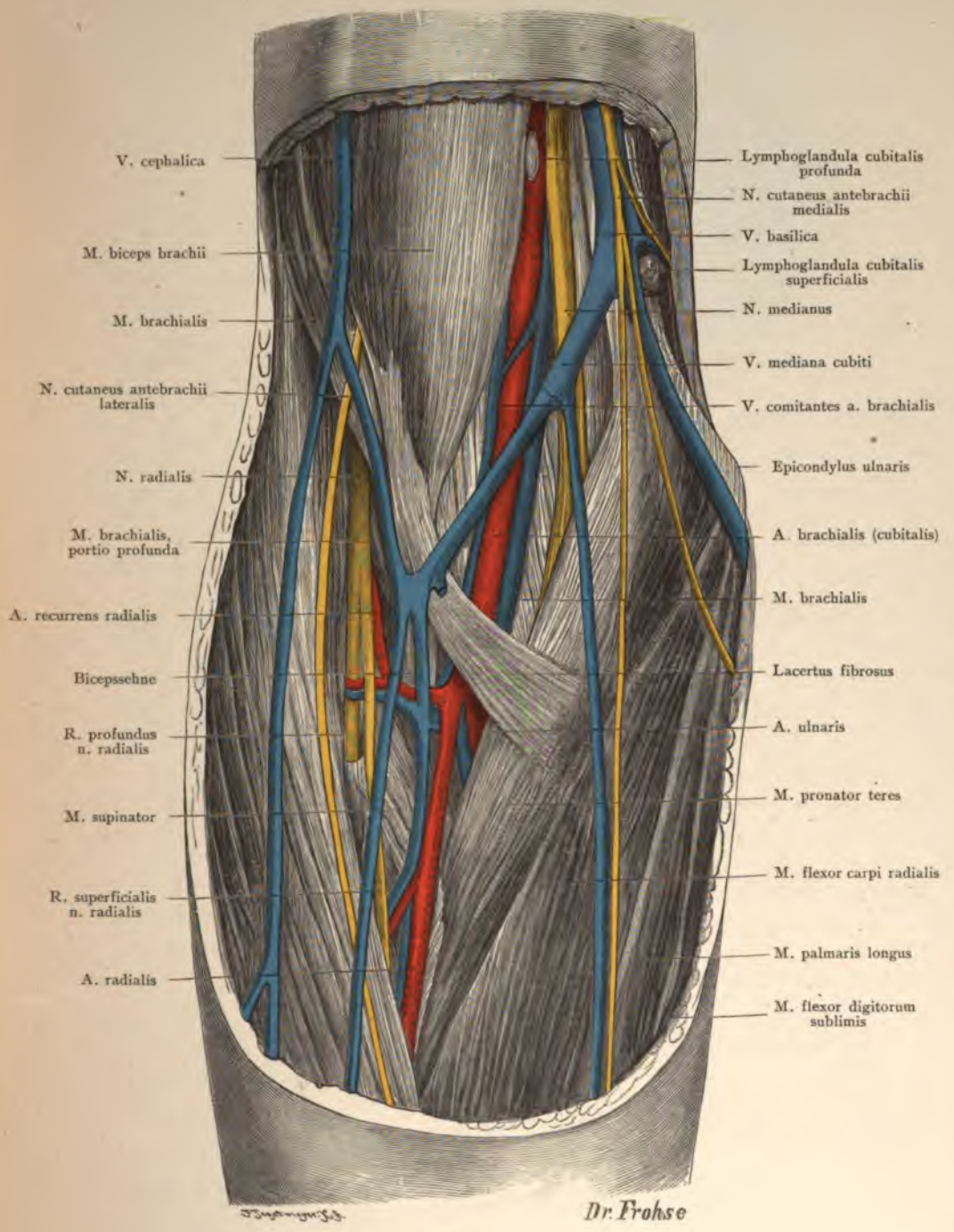

Fig. 83. Rechte Ellenbeuge, tiefe Schicht.

Natürliche Grösse.

Verlag von Gustav Fischer in Jena.

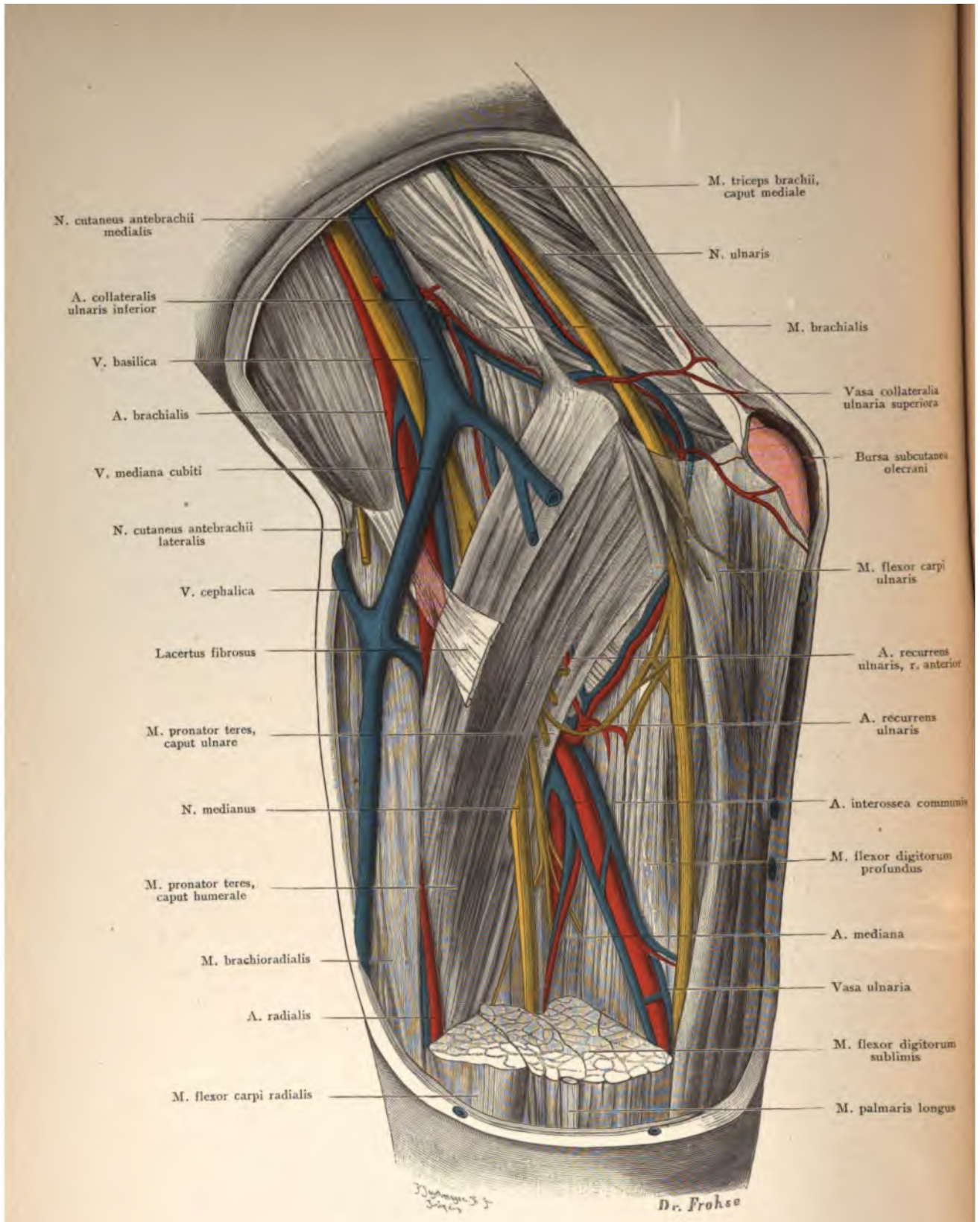

Fig. 84. Rechte Ellenbogengegend.

Natürliche Grösse.

Verlag von Gustav Fischer in Jena.

Fig. 84. Rechte Ellenbogengegend.

Haut, Fascie (außer dem Lacertus fibrosus) und die oberen Teile der oberflächlichen, vom ulnaren Epicondylus entspringenden Muskeln, außer dem M. pronator teres, sind entfernt.

Die Abbildung zeigt außer der Ellenbogengegend, d. h. der Gegend des Olecranon und des Epicondylus ulnaris, auch die tiefe Schicht der Ellenbeuge und der unterhalb der Ellenbeuge und des Ellenbogens gelegenen Gegend, also des oberen Drittels des Unterarms, von der ulnaren Seite aus gesehen.

Vor allem ist der Verlauf des N. ulnaris über, an (hinter) und unter dem ulnaren Epicondylus humeri zu sehen. Der Nerv durchbohrt das mit der Fascie des Oberarms zusammenhängende Septum (Lig.) intermusculare ulnare (mediale). Er liegt nach dem Durchtritte also hinter diesem sehnigen Septum, vielfach in die Muskelsubstanz des M. triceps eingebettet, dann hinter und dicht an dem Epicondylus ulnaris, schließlich zwischen den beiden (dem humeralen und dem ulnaren) Köpfen des M. flexor carpi ulnaris. Er beteiligt sich an der Innervierung des M. triceps (Caput mediale), dann gibt er je einen Ast an die beiden Köpfe des M. flexor carpi ulnaris, später einen oder mehrere Aeste zur Anastomose mit dem N. medianus. Beim Menschen innerviert der N. ulnaris am Unterarm außer dem M. flexor carpi ulnaris gewöhnlich nur einen Teil, nämlich den 3. und 4. Kopf des M. flexor digitorum profundus.

Hinter dem Olecranon liegt der oberflächliche (subkutane) Schleimbeutel, welcher nächst den Präpatellarschleimbeuteln am häufigsten erkrankt (miners elbow). Vergl. auch Fig. 86.

Die A. recurrens ulnaris entspringt aus der A. ulnaris gewöhnlich einfach, manchmal von Anfang an geteilt, sie teilt sich jedenfalls bald in zwei konstante Aeste, R. anterior s. superficialis und den R. posterior s. profundus. (Andere bezeichnen diese Aeste als Arterien: A. recurrens ulnaris anterior, posterior.) Der oberflächliche Ast anastomosiert mit der A. collateralis ulnaris inferior (A. brachialis), der tiefe — am N. ulnaris entlang — mit der A. collateralis ulnaris superior.

Wir haben also an der ulnaren Seite des Ellenbogengelenkes zwei Collateralbahnen.

Bemerkungen zur Mechanik des Ellenbogengelenks.

Die Gelenkflächen stellen zwar annähernd den Typus der Rotationsflächen dar, jedoch ist derselbe nicht genau verwirklicht. Man hat versucht, dies Gelenk dem Typus der Schraubenflächen zuzuweisen. Dies ist aber nur ein Notbehelf, denn die Abweichung von der reinen Form der Schraubenfläche ist ebenso groß, wenn nicht größer, als die Abweichung von der reinen Form einer Rotationsfläche. Wenn auch die Form der Rolle des Humerus nahezu die einer Schraubenfläche von 3—4 mm Steigung auf den Umgang ist, so findet doch eine der Gelenkachse parallele Verschiebung (Seitwärtsbewegung) der Ulna bei der Beugung und Streckung nicht statt.

Es zeigt sich vielmehr bei eingehender Untersuchung, daß die Rotationsachse durchaus nicht absolut fest ist, daß dieselbe während der ganzen Bewegung fortwährend ihre Richtung ändert und daß diese Richtungsänderung viel größere Abweichungen von der Rotationsebene für die vom Gelenk entfernten Stellen des Unterarms verursacht, als sie die Annahme einer reinen Schraubenbewegung bedingen könnte. — Während ferner bei einem reinen Rotationsgelenk die beiden Relativbewegungen, d. h. die der Ulna am feststehenden Humerus und die des Humerus am fixierten Unterarm, gleich sein müßten, ist dies hier nicht der Fall (Otto Fischer).

Man hat deshalb das Ellenbogengelenk nach der Form der Gelenkenden in der Leiche als eine Art „normalen Schlottergelenkes“ aufgefaßt; die neuen Untersuchungen (O. Fischer) haben indes ergeben, daß während des Lebens die durch die Muskelwirkung mit großer Kraft aufeinander gepreßten Knorpelüberzüge ihre Höhe und damit die Gestalt der Gelenkenden fortdauernd verändern, so daß weder ein Klaffen der Gelenkspalte noch ein Schlottern zu stande kommt.

Fig. 85. Querschnitt des rechten Ellenbogengelenks.

Der Sägeschnitt (gefrorene Leiche) ist quer zur Humerusachse durch Trochlea und Capitulum humeri, ferner durch die Basis des Olecranon und die Spitze des Proc. coronoides gegangen.

Man sieht von oben in einen rechten Unterarm hinein. Der Radiuskopf liegt mit seinem erhöhten Rande frei, die tiefere Mitte wird von dem Reste des Capitulum humeri (Eminentia capitata s. radialis) ausgefüllt. Bemerkenswert ist die Dicke der inneren und äußeren Verstärkungsbänder des Gelenks, der Schleimbeutel am Olecranon, die Lage des N. ulnaris am Epicondylus ulnaris, des N. medianus und des N. radialis auf der Beugeseite, sowie der A. brachialis. Diese teilt sich normal in der Höhe der Gelenkspalte, d. h. also innerhalb des hier von oben abgebildeten Schnittes in die A. ulnaris und die A. radialis, so daß auf der anderen (unteren) Schnittfläche beide Lumina, ein oberflächliches (A. radialis) und ein tiefes Lumen (A. ulnaris) erscheinen.

Bei gestrecktem Arme liegt die Spitze des Olecranon (vgl. Fig. 86) ein wenig, bei der Beugung erheblich unter einer, durch die Spitzen der Epicondyli gezogenen geraden Linie. Befindet sich das Olecranon bei Beugung über dieser Linie, so liegt Luxatio ulnae oder Fractura olecrani vor.

Fig. 86. Längsschnitt des linken Ellenbogengelenks.

Das Gelenk befindet sich fast in äußerster Streckung. Der Schnitt hat die Trochlea des Humerus, die Fossa sigmoides major der Ulna und ein Stück Radius getroffen, steht somit zwischen der frontalen und der sagittalen Richtung.

Zu beachten:

1) der dicht unter der Haut gelegene Schleimbeutel hinter dem Olecranon, Bursa subcutanea olecrani;
2) der Schleimbeutel über dem Olecranon: Bursa m. tricipitis supraanconaea (HEINEKE) vor der Triceps-Sehne oder innerhalb derselben gelegen, einige Millimeter vom oberen Recessus der Gelenkkapsel entfernt;
3) der Schleimbeutel am Biceps-Ansatz, Bursa m. bicipitis.

Die Gelenkkapsel-Insertion am Humerus verläuft an den oberen (proximalen) Rändern der drei Gruben für das Olecranon (hintere), Proc. coronoides ulnae (vordere größere) und Capitulum radii (vordere kleinere), so daß also diese drei Gruben innerhalb des Gelenks liegen. — An der Ulna befestigt sich die Kapsel am Rande des Knorpels der Fossa sigmoides oder dicht neben diesem Rande. — Am Radius sitzt die Kapsel am Halse etwa in der Mitte zwischen dem unteren Rande des Capitulum und der Tuberositas, an der radialen Seite etwas weiter distal als an der ulnaren.

Die an und für sich dünne Kapsel des Gelenks wird durch vordere und hintere longitudinale und schräge, besonders aber durch seitliche Verstärkungsbänder, ein inneres oder ulnares und ein äußeres oder radiales, verdickt (Fig. 85). Letzteres geht in das früher als gesondertes Band aufgefaßte „Lig. anulare radii" über, welches, das Radiusköpfchen umfassend, schließlich ebenso zur Ulna gelangt, wie das ulnare Seitenband.

(Forts. s. umstehend.)

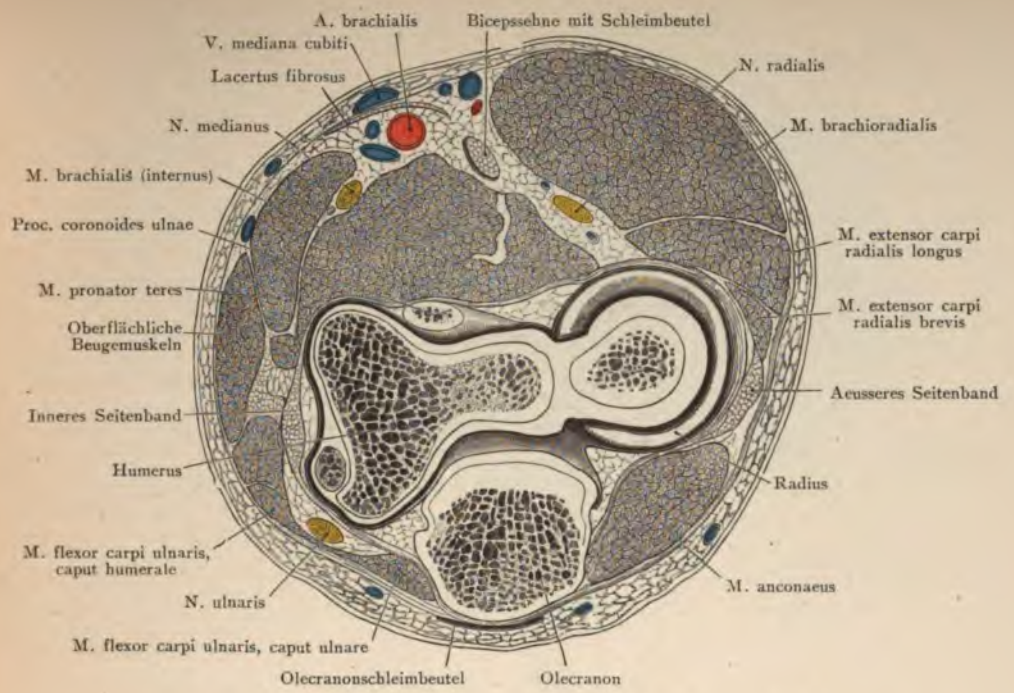

Fig. 85. Querschnitt des rechten Ellenbogengelenkes.
Von oben gesehen. — Natürliche Grösse.

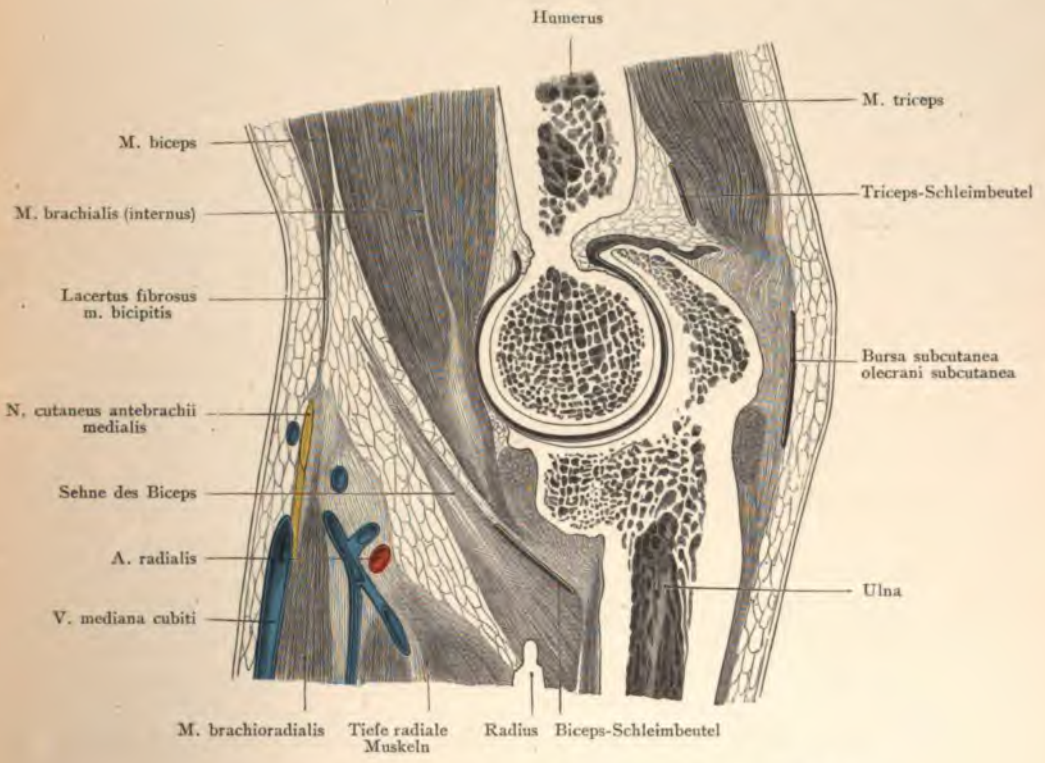

Fig. 86. Längsschnitt des linken Ellenbogengelenks.
Von aussen gesehen. — Natürliche Grösse.

Verlag von Gustav Fischer in Jena.

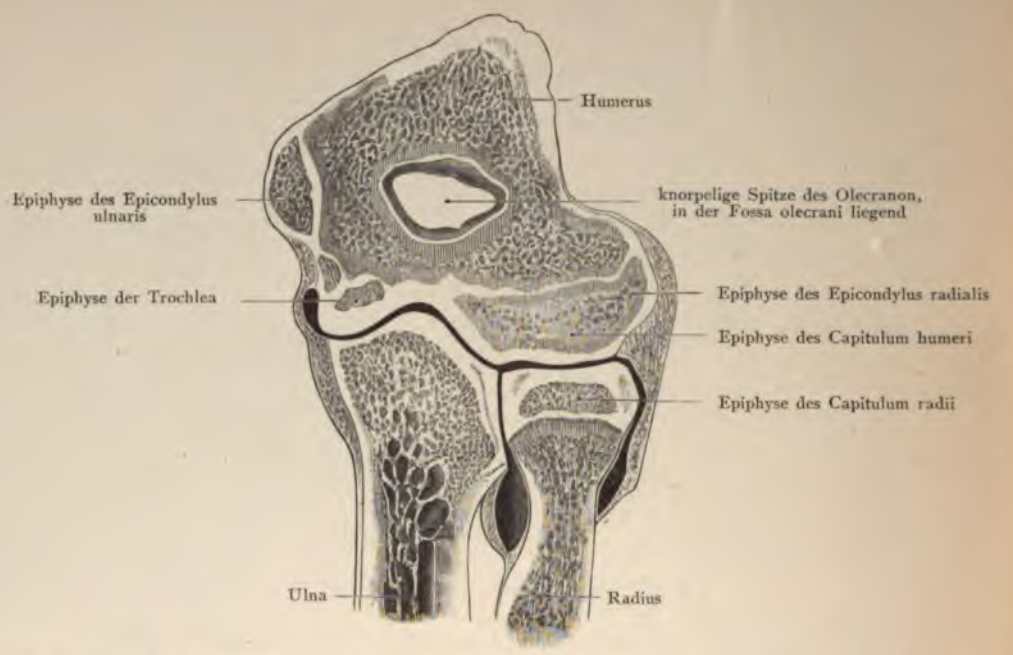

Fig. 87. Frontalschnitt des rechten Ellenbogengelenkes aus dem 19. Lebensjahre.

Natürliche Grösse. — Nach VON BRUNN.

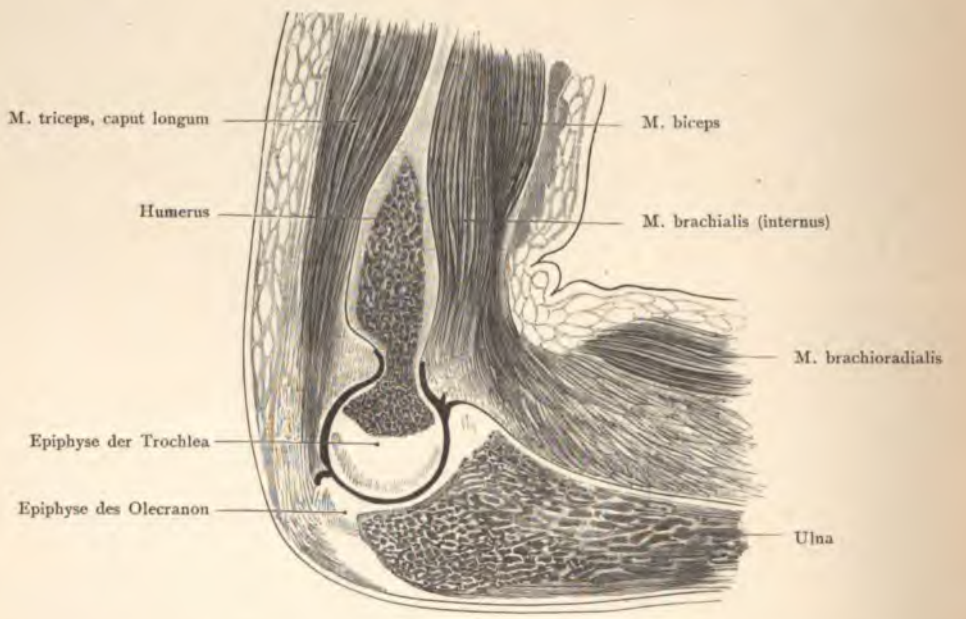

Fig. 88. Sagittalschnitt des linken Ellenbogengelenkes aus dem 8. Lebensjahre.

Natürliche Grösse. — Nach VON BRUNN.

Verlag von Gustav Fischer in Jena.

(Zu Fig. 86, s. umstehend.)

Die Seitenbänder spielen bei den Bewegungen im Gelenke, besonders durch Anspannung bei starker Beugung und Streckung, eine große Rolle.

Von der Kapselwand entspringen fetthaltige Fortsätze (Synovialfortsätze), den drei Gruben (s. o.) entsprechend: ein größerer hinterer und zwei kleinere vordere. Jener wird bei der Streckung nach oben und hinten gezogen und liegt dann über dem Olecranon, zwischen ihm und dem M. triceps (s. Figur); bei der Beugung füllt er die Fossa olecrani aus. — Die vorderen verhalten sich umgekehrt, so liegt der vordere ulnare (s. Figur) bei der Streckung in der Fossa anterior major, vor der Trochlea des Humerus.

Bei der Streckung entsteht, ähnlich wie am Kniegelenk über der Patella: über und hinter dem Olecranon ein Recessus der Gelenkkapsel, welcher am Lebenden sich mehr in die Höhe erstreckt, als es die von der Leiche herrührende Abbildung zeigt.

Das Gelenk ist am besten von hinten zugängig: vorn sind starke Muskeln, Gefäße und Nerven, hinten nur der N. ulnaris zu vermeiden. Gelenkergüsse treten am deutlichsten zu beiden Seiten des Olecranon hervor.

Fig. 87 und 88. Verhalten der Ellenbogengelenk-Kapsel zu den Epiphysengrenzen. Nach VON BRUNN.

Fig. 87. Frontalschnitt durch das gestreckte rechte Ellenbogengelenk aus dem 19. Lebensjahre.

Ansicht von hinten.

Die Gelenkhöhle erstreckt sich weit unter die Epiphysengrenze des Radiusköpfchens. Aber auch hier entspringt (vgl. Schultergelenk) die Kapsel vom Gelenkknorpel und haftet dem Radius bis zum unteren Ende der Höhle ziemlich lose an.

Eine Ablösung des vereinigten Kernes von Epicondylus radialis (lateralis) und Capitulum humeri wird ebenso wie eine solche des Trochleakernes an der Stelle zwischen beiden Kernen in die Gelenkhöhle dringen müssen.

Fig. 88. Sagittalschnitt durch das linke Ellenbogengelenk eines 8jährigen Knaben.

Ansicht von der ulnaren Seite.

Die Grenze zwischen Ulna-Diaphyse und Olecranon-Epiphyse geht in den Gelenkknorpel hinein. Auch über die Grenze der Humerus-Diaphyse geht die Kapsel weit nach oben. Während sie sich an der vorderen Seite leicht bis an den Gelenkknorpel ablösen läßt und ziemlich dick ist, ist dies Abpräparieren an der hinteren Seite — wo die Kapsel äußerst fest an die Oberfläche der Fossa olecrani angewachsen ist — nicht gut ausführbar.

Eine Epiphysentrennung wird also sowohl am Humerus wie an der Ulna in die Gelenkhöhle eindringen.

Fig. 89. Rechter Vorderarm, tiefe Schicht, von vorn.

Die Fascien der Ellenbeuge und der Volarseite des Unterarms sind, mit Einschluß des kurz abgeschnittenen Lacertus fibrosus des M. biceps, entfernt, ebenso die oberflächlichen Beuger, mit Ausnahme von Ursprung und Ansatz. Der tiefe Kopf des M. pronator teres ist stehen geblieben. M. brachioradialis ist ein wenig radialwärts gezogen.

Gewöhnlich gerade vor der Gelenkspalte findet die Teilung der A. brachialis in die A. ulnaris und A. radialis statt. Die A. ulnaris geht in der Tiefe, hinter den vom Epicondylus ulnaris entspringenden starken Muskeln ulnarwärts, um etwas über der Mitte des Vorderarms den N. ulnaris zu erreichen, an dessen radialer Seite sie zur Hand läuft.

Der N. medianus hat sich meist schon in der Ellenbeuge von den Gefäßen etwas entfernt, er durchbohrt den M. pronator teres, liegt dann zwischen dem tiefen und dem oberflächlichen Fingerbeuger, um dann einige Finger breit über dem Handgelenk an dem radialen Rande des M. flexor digitorum sublimis oder des M. palmaris longus (der bekanntlich fehlen kann), an die Oberfläche, d. h. dicht unter die Fascie, zu gelangen.

Der N. radialis liegt am ulnaren Rande des M. brachioradialis frei, er teilt sich dann in zwei Aeste, den hinteren oder tiefen, der die Streckmuskeln des Unterarms versorgt (Fig. 90), und den oberflächlichen oder volaren, welcher in den oberen zwei Dritteln des Unterarms mit der A. radialis verläuft, um sodann gleichfalls auf die Rückseite des Unterarms und der Hand zu gelangen (Fig. 93).

Der N. ulnaris hat den M. flexor carpi ulnaris durchbohrt und zieht nun, diesem Muskel angeschmiegt, nach der Hand hin. An der oberen Grenze des letzten Drittels oder Viertels des Vorderarms gibt der Nerv den dorsalen Ast zum Handrücken (Fig. 93) ab. Ein gemeinsamer Verlauf des Nerven mit der gleichnamigen Arterie ist nur in der unteren Hälfte des Unterarms vorhanden.

Die A. brachialis verläßt den N. medianus in der Ellenbeuge und strebt mit ihren beiden Endästen nach den Seiten zu bis in die Nähe des N. radialis und des N. ulnaris, welche stets peripher von den Gefäßen bleiben. Abgebildet ist die A. interossea volaris, ferner die rückläufigen Aeste der A. ulnaris und radialis, welche den Collateralkreislauf an den entsprechenden Seiten bewerkstelligen.

Besonders hingewiesen sei auf die zum Teil wenig oder gar nicht bekannten Lymphdrüsen; in der Ellenbeuge: Lgl. cubitalis superficialis, profunda, posterior; am Vorderarm: Lgl. ulnaris, Lgl. radialis. Es sei hier noch eines eigentümlichen Verhaltens gedacht, welches sich besonders bei Fehlen des M. palmaris longus bisweilen ganz klar beobachten läßt: beugt man bei volar flektierter Hand, so wird durch das Zurückweichen der Sehnen der N. medianus frei und liegt sicht-, fühl- und rollbar unter der Fascie, während die A. ulnaris durch die Entspannung des M. flexor carpi ulnaris in die Tiefe rückt. Bei Dorsalflexion der Hand gleitet der N. medianns wieder um den radialen Rand der Mittelfingersehne zwischen oberflächliche und tiefe Beuger zurück; umgekehrt preßt der gespannte M. flexor carpi ulnaris die A. ulnaris hervor, so daß radial von seiner Sehne auch der Ulnaris-Puls gefühlt werden kann.

Für Stich und Schnitt ist also die Haltung der Hand und der Finger im Augenblick der Verletzung von Bedeutung. Volarflexion und Fingerbeugung gefährdet den N. medianus, Dorsalflexion und mäßige Fingerstreckung mehr die A. und selbst den N. ulnaris, ohne daß dabei ein Muskel oder eine Sehne verletzt zu sein braucht.

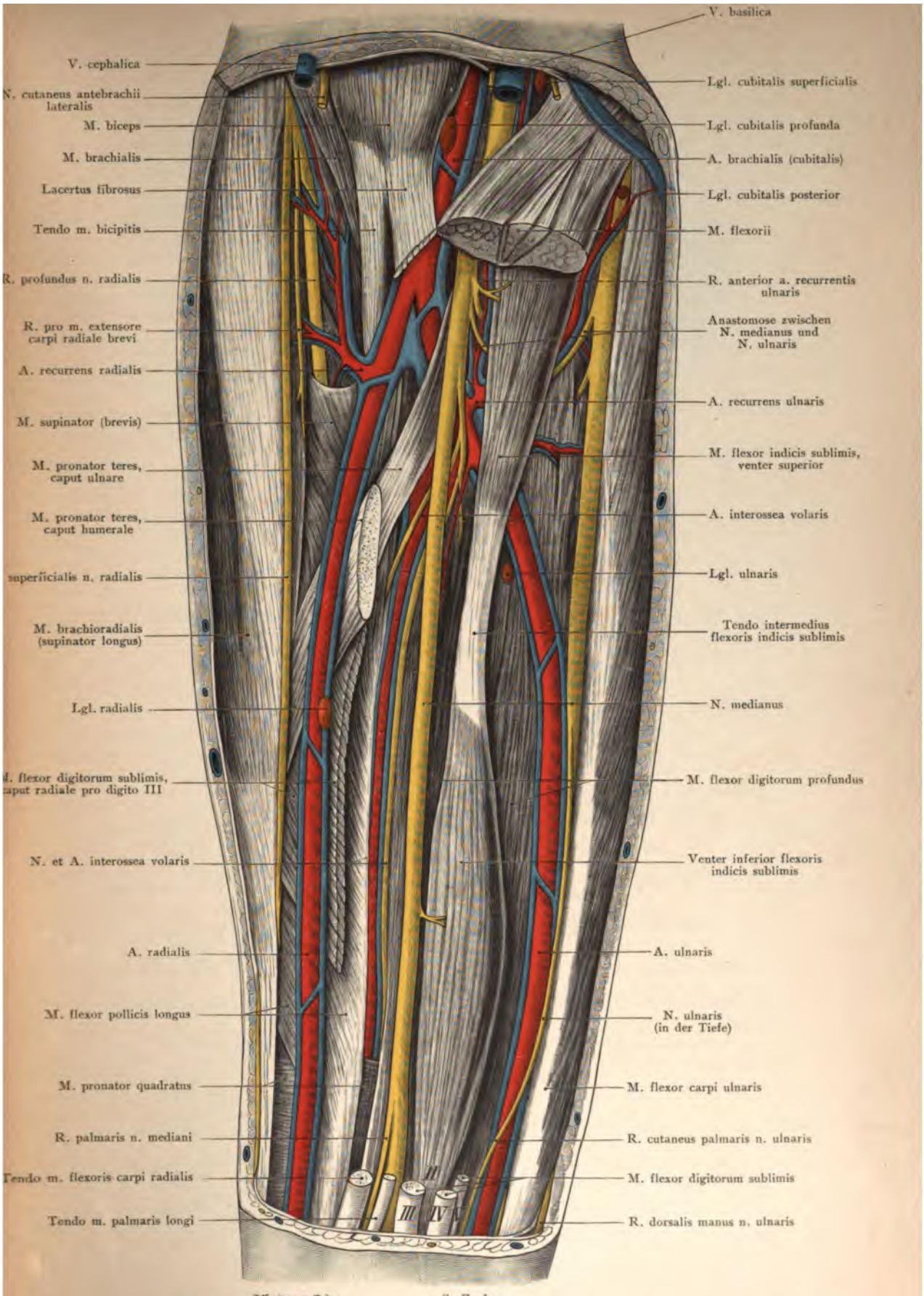

Fig. 89. Rechter Vorderarm, tiefe Schicht, von vorn.
Natürliche Grösse.

Verlag von Gustav Fischer in Jena.

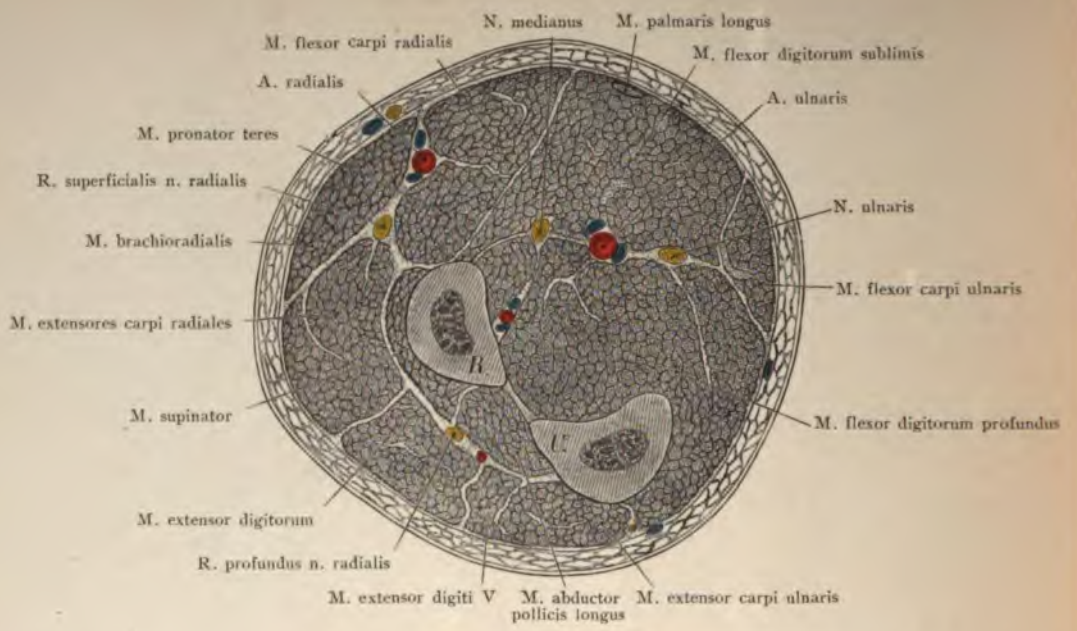

Fig. 90. Querschnitt des rechten Unterarmes am Ende des oberen Drittels.

Natürliche Grösse.

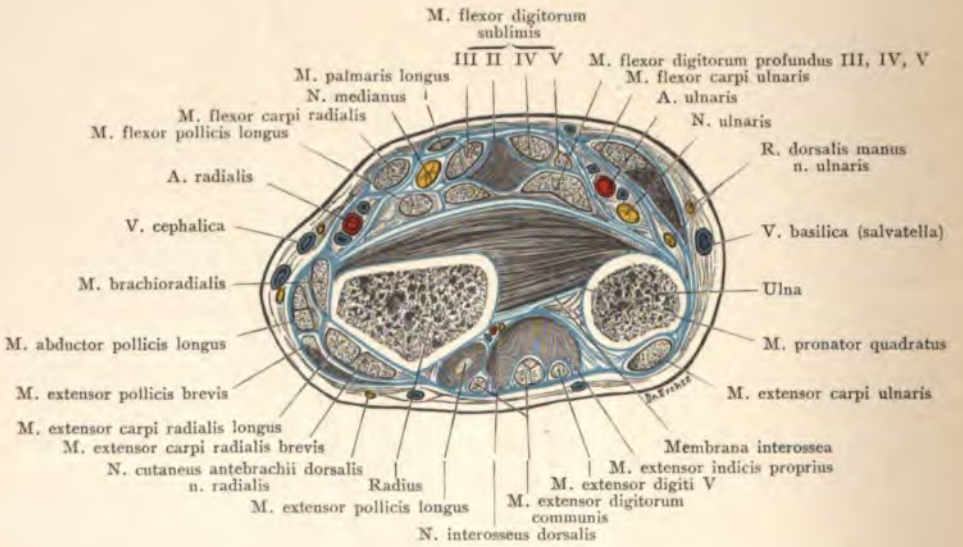

Fig. 91. Querschnitt des rechten Unterarmes, nahe dem unteren Ende.

Natürliche Grösse.

Verlag von Gustav Fischer in Jena.

Fig. 90. Querschnitt des rechten Unterarms am (distalen) Ende des oberen Drittels.

Gefrierschnitt. Man sieht von unten in einen rechten — oder von oben in einen linken — Unterarm hinein.

Bemerkenswert auf der Beugeseite: Lage des volaren oberflächlichen Astes des N. radialis, der in der Abbildung zu dick ausgefallen ist, neben dem M. brachioradialis, der A. radialis zwischen diesem Muskel und dem M. pronator teres, etwa 1 cm von der Fascie entfernt, — N. medianus in der Mitte zwischen N. radialis und N. ulnaris, beide tief in der Muskulatur. Zwischen N. medianus und N. ulnaris die A. ulnaris, die A. interossea (der volare Stamm) nahe dem Radius. Spalträume zwischen der oberflächlichen und der tiefen Muskelgruppe, sowie den volaren und den radialen Muskeln.

Streckseite: der dorsale Ast des N. radialis, daneben die A. interossea dorsalis, beide Gebilde in einem Spaltraume zwischen M. supinator (brevis) und den Streckmuskeln, der sich volarwärts zwischen M. supinator und den radialen Muskeln bis zum Septum intermusculare erstreckt.

In der Nähe der Epicondylen hängen die Spezialfascien untrennbar mit der Gliedfascie (Fascia antebrachii) zusammen, die sich nicht nur an der Oberfläche an bestimmten Stellen aponeurotisch verdichtet, sondern auch zwischen den einzelnen Muskeln derbe sehnige Blätter entwickelt. Im Beginn des mittleren Drittels hat sich aber Glied- und Spezialfascie getrennt, und gerade in den zwischen beiden befindlichen Spalten, sogen. Lymphräumen, pflegen entzündliche und eitrige Prozesse sich schnell auszubreiten.

Fig. 91. Querschnitt des rechten Unterarms, nahe dem unteren Ende.

Gefrierschnitt. Man sieht von unten in einen rechten — oder von oben in einen linken — Unterarm hinein.

Zu beachten: Lage der A. radialis an der Stelle, wo man den Puls zu fühlen und die Arterie zu unterbinden pflegt, nahe der Haut und nahe dem Knochen, von letzterem durch Fasern des M. pronator quadratus getrennt; A. ulnaris, meist vom Rande der Sehne des M. flexor carpi ulnaris bedeckt, tiefer und weiter ulnarwärts der gleichnamige Nerv. N. medianus zwischen M. flexor carpi radialis und M. flexor digitorum sublimis, gewöhnlich etwas vom M. palmaris longus bedeckt (vgl. Fig. 95), falls dieser vorhanden ist und normal liegt.

Auf dieser Abbildung sind die Fascien und Septa der Sehnen mit blauer Farbe eingetragen. Dieser Querschnitt dient somit unter anderem zur Ergänzung der Figuren 94, 97 und 98, auf denen die Sehnenscheiden am Handgelenk von der Fläche aus dargestellt sind.

Die bei der vorigen Figur beschriebene Sonderung der Muskel- und Sehnenbinden hat hier auch ohne die Gegenwart von Synovialscheiden eine deutliche Ausbildung erfahren. Der Fascienhalbring der Beugeseite liefert nämlich durch Spaltung besondere Fächer für die M. flexor carpi radialis, palmaris longus und flexor carpi ulnaris. Das ist der Grund, weshalb man vor der A. ulnaris zwei Fascien findet, während die A. radialis unmittelbar unter der Gliedfascie liegt. Geht man, wie bei der Unterbindung, auf den Rand des M. flexor carpi ulnaris ein, so durchtrennt man zuerst die Gliedfascie und dann als zweites das Fascienblatt, welches gegen das Handgelenk mächtiger wird, als das oberflächliche, die hintere Wand des Fascienkanals, in dem der Muskel eingebettet ist.

Den M. pronator quadratus deckt noch eine starke eigene Fascie. Die Beugesehnen samt dem N. medianus haben zwar auch Spezialfascien, die jedoch praktisch ohne Bedeutung sind, müssen vielmehr als in einem gemeinschaftlichen „Lymphraume“ liegend aufgefaßt werden, der nach unten an das proximale Ende der Synovialscheiden grenzt, vorn und seitlich durch die Gliedfascie mit ihren besonderen Fächern für die M. pronator teres, flexor carpi radialis, ulnaris (und palmaris longus) straff eingeschlossen ist und sich nach oben längs der Gefäße und Nerven bis zum Oberarm fortsetzt. Daraus erklärt sich die Gefährlichkeit der — (und die Notwendigkeit tiefer Einschnitte bei den) tiefen Eiterungen des Vorderarms.

Fig. 92. Handgelenk-Gegend, radiale Seite („Tabatière"). Rechts.

Haut und Fascie sind entfernt, das Lig. carpi dorsale ist nebst seinem Uebergang in das oberflächliche volare Band stehen geblieben. Die A. radialis ist freigelegt.

Vom Rücken des Vorderarms kommen und zum Daumen gehen unter dem dorsalen Bande die Sehnen der Musculi abductor longus, extensor brevis, extensor longus (deren Sehnenscheiden s. Fig. 94). Die A. radialis nimmt ihren Verlauf über den radialen Rand des Carpus (Os naviculare, Os multangulum majus) zum ersten Interstitium interosseum. Hier tritt sie zur Vola durch, um dort mit dem tiefen Aste der A. ulnaris den tiefen Hohlhandbogen zu bilden. Auf der radialen und dorsalen Fläche wird sie von den Sehnen der Daumenmuskeln, ferner von der V. cephalica pollicis und den Hautnerven gekreuzt. Alle genannten Gebilde liegen oberflächlicher als die Arterie. Die V. cephalica pollicis sammelt das Blut vom Daumen, dem Zeigefinger und meist noch der radialen Seite des Mittelfingers. Die Gegend zwischen M. extensor pollicis longus und den anderen Daumenmuskeln bildet bei Abduktion des Daumens (durch den Luftdruck) eine dreieckige Grube mit der Spitze nach dem Daumen hin. In dieser, zur Unterbindung der Arterie benutzten Grube (Tabatière der Franzosen) pflegt die vorhin genannte Hautvene gerade über der Arterie zu liegen. Neben den Hautvenen — oder auch selbständig — verlaufen die sensiblen Handrückenäste des N. radialis, die Endäste von dessen volarem oder oberflächlichem Hauptaste (s. Fig. 93). Sie anastomosieren mit dem N. cutaneus lateralis und werden öfters von diesem, wenigstens zum Teil, ersetzt.

In der Fortsetzung des Stammes der A. radialis verläuft in der Vola der Ramus volaris superficialis, der mit dem entsprechenden Aste der A. ulnaris eine nicht konstante Anastomose eingeht: Arcus volaris sublimis. Dieser oberflächliche Hohlhandbogen (vgl. Fig. 95) wird in der Mehrzahl der Fälle von der A. ulnaris allein gebildet. Die Bezeichnung „Bogen" ist aber auch in jenen Fällen gerechtfertigt, wo er nicht „geschlossen" ist; vgl. „Aortenbogen".

Die Anordnung der wichtigen Gebilde am Handrücken, die beim Fußrücken in gleicher Weise wiederkehrt, ist regelmäßig die, daß am oberflächlichsten die Lymphstämme und Venen liegen und dicht darunter die stärkeren Aeste der Hautnerven. Dann kommt die Gliedfascie mit ihren Verstärkungseinrichtungen, „Bändern", darunter die Sehnen mit ihren Synovialscheiden und am tiefsten, fast unmittelbar auf den Knochen und Gelenkkapseln, die größeren Arterien mit ihren Begleitvenen. Am Metacarpus (Metatarsus) entwickelt sich noch eine besondere Fascia interossea dorsalis als Decke für die Zwischenknochenmuskeln und die kleinen Arterien, aber durchbohrt von dem starken Aste zum tiefen Hohlhandbogen (Arcus plantaris).

Wie breit man das Lig. carpi dorsale ausschneiden will, bleibt einigermaßen der Willkür überlassen, weil es sich distal und proximal kontinuierlich in die Gliedfascie fortsetzt, die Verstärkungsfasern nicht überall in gleicher Breite angeordnet sind und sich außerdem starke tiefe Ansätze zu den Vorderarmknochen hin finden (Fig. 94).

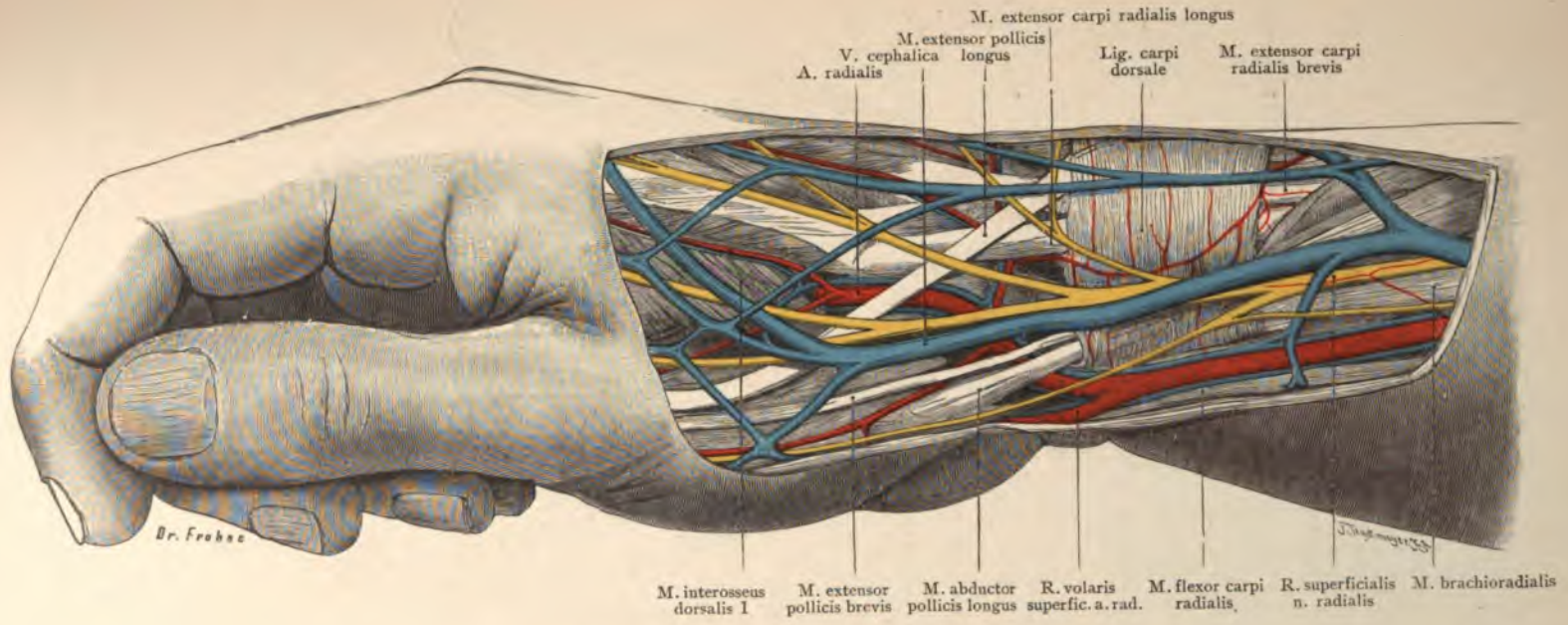

Fig. 92. Rechte Handgelenk-Gegend, radiale Seite („Tabatière“).

Natürliche Grösse.

Verlag von Gustav Fischer in Jena.

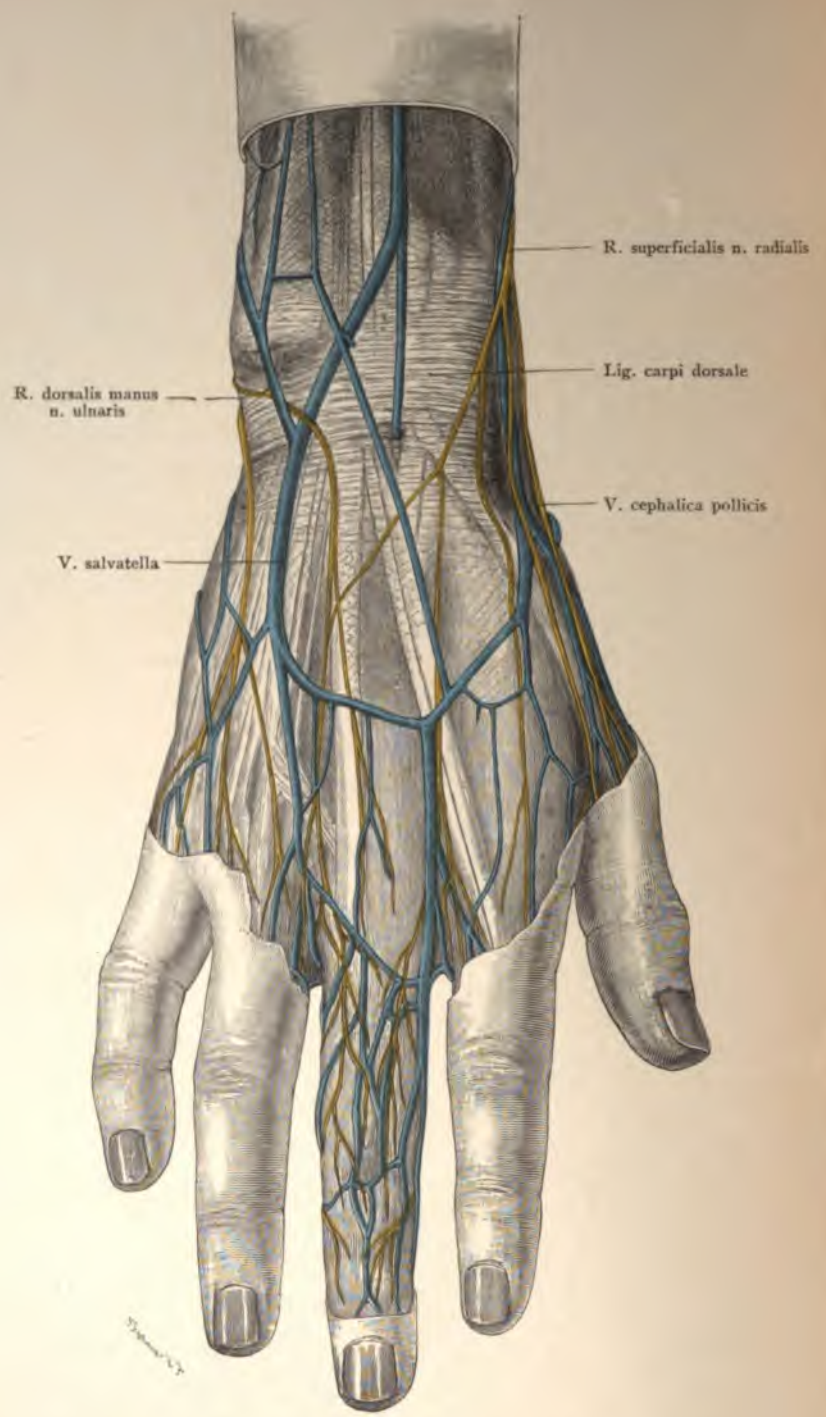

Fig. 93. Nerven und Venen des Handrückens, rechts.

$^2/_3$ der natürlichen Grösse.

Verlag von Gustav Fischer in Jena.

Fig. 93. Nerven und Venen des Handrückens, rechts.

Frisch präpariert. Nur die Haut ist entfernt. (Die Venen und Nerven des Mittelfingers sind nach dem RÜDINGERschen Nerven-Atlas gezeichnet.)

Nerven. Der Handrücken wird von sensiblen Aesten des N. radialis und des N. ulnaris versorgt. Die Verbreitungsbezirke dieser beiden sind nicht konstant; auch kommt fast immer wenigstens eine Anastomose und damit Faseraustausch zwischen beiden Nerven zu stande, so daß bei Verletzungen, Lähmungen etc. des einen die Sensibilität vermittelst des anderen zu einem großen Teil aufrecht erhalten bleiben kann. Gewöhnlich teilen sich N. radialis und N. ulnaris gleichmäßig in den Handrücken, so daß ihre Grenze in der Achse des dritten Fingers liegt.

Die dorsale Fläche der beiden distalen Phalangen (2. und 3.) der Finger 2—5 und des Endgliedes des Daumens werden von der Volarseite her innerviert, so daß also diese Phalangen am zweiten und dritten Finger, sowie die radiale Hälfte derselben am vierten Finger vom N. medianus ihre sensiblen Aeste erhalten.

Die dorsale Fläche des Nagelgliedes des Daumens kann indessen auch ganz vom R. superficialis n. radialis versorgt werden, und es können sich daselbst auch einige VATERsche Körperchen finden, während dieselben sonst ausschließlich in der Vola an den Zweigen des N. medianus und ulnaris sitzen (vgl. Fig. 95, Mittelfinger).

Motorische Nerven gibt es am Handrücken nicht, da die M. interossei dorsales ebenso wie die volaren vom tiefen Hohlhandaste des N. ulnaris versorgt werden.

Venen. Das Blut der Finger wird durch mehrere (bis 4) auf dem Handrücken verlaufende oberflächliche Venen, die an den ersten Fingergliedern entstehen, in größere Stämme geleitet, welche schließlich in die V. basilica und V. cephalica antebrachii übergehen. Die am meisten ulnar und radial gelegenen V. intermetacarpeae dorsales werden als V. salvatella und V. cephalica pollicis bezeichnet. Die letztere geht über die Sehnen der M. extensores pollicis (longus, brevis) und des M. abductor pollicis longus (s. Fig. 92) hinweg sehr bald auf die Volarseite des Unterarms.

Venen und Nerven liegen ganz oberflächlich unter der Haut, über den Sehnen der Streckmuskeln. Das in der Figur dargestellte Lig. carpi dorsale wird durch eine aus queren und schrägen sehnigen Streifen bestehende Verstärkung der Unterarmfascie gebildet, welche sich in sehr verdünntem Zustande in die dorsale Handfascie fortsetzt. (Vgl. Fig. 92 nebst Text.)

Fig. 94. Sehnenscheiden an der Dorsalseite der Hand, rechts.

Haut, Fascie, Gefäße, mit Ausnahme der A. radialis, und Nerven sind entfernt. Das Lig. carpi dorsale ist stehen geblieben, jedoch durchscheinend gezeichnet.

Die Sehnen- oder Synovialscheiden der Extensorensehnen liegen in besonderen „Fächern" zwischen dem Periost der Unterarmknochen und den Carpalgelenkkapseln einerseits, dem Lig. carpi dorsale anderseits; sie reichen proximalwärts meist gerade bis zu dem Rande des eigentlichen „Bandes", d. h. so weit, wie starke quere fibröse Züge der Fascie aufliegen, — distalwärts gehen sie stets sehr erheblich, 2, 3, 4 cm weit, über den Bereich des Bandes hinaus. Die Sehnenscheiden können aber auch etwa 1 cm oder noch höher hinaufreichen (s. u.).

Vom radialen zum ulnaren Rande liegen sechs Fächer und Scheiden für die Sehnen folgender Muskeln:

1) M. abductor pollicis longus und extensor pollicis brevis. Die Scheide des letzteren ist 1 cm (oder mehr) länger als die andere.

2) Beide M. extensores carpi radiales (longus und brevis) und:

3) M. extensor pollicis longus. Der letztere kreuzt die beiden ersteren spitzwinklig, indem er ihrer dorsalen Fläche dicht aufliegt. — Gewöhnlich kommunizieren deshalb alle drei Sehnenscheiden miteinander, so daß man sie praktisch als eine auffassen muß.

4) M. extensor digitorum communis und extensor indicis proprius. Die beiden Sehnen für den Zeigefinger liegen in einer Scheide, welche mit der gemeinsamen für die Finger 3—5 kommuniziert, sich jedoch nicht so weit nach den Fingern hin erstreckt wie diese.

5) M. extensor digiti V proprius. Die Sehnenscheide dieses öfters mit zwei Sehnen ausgestatteten Muskels (wie in dem hier abgebildeten Fall) erstreckt sich gewöhnlich noch etwas länger hinaus als die vorigen.

6) M. extensor carpi ulnaris. Diese Scheide ist ganz kurz, da der Muskel ja schon an der Basis des Os metacarpale V endet.

Bemerkenswert sind die breiten sehnigen Verbindungen zwischen den Strecksehnen des zweiten, dritten und vierten Fingers. Es handelt sich hier wohl um den Beginn einer Verschmelzung der Sehnen, der Bildung einer großen Aponeurose, ein Vorgang, der auf der Volarfläche schon sein Ende erreicht hat.

Am zweiten und dritten Finger sind oberflächliche (subkutane) Schleimbeutel angegeben (Berufsschleimbeutel, durch langen Druck entstanden).

Die Enden der Sehnenscheiden verschieben sich mit den Bewegungen der Sehne. Die Insertionsstellen der Extensoren an den Metacarpalknochen geben für das distale Ende einen festen Anhaltspunkt, dagegen müssen die Finger in einer ziemlich extremen Stellung fixiert werden (Formolinjektion bei Beugung); so wurde das distale Ende bestimmt. Das proximale Ende wurde an einem Vergleichspräparat bei Dorsalflexion und Fingerstreckung gewonnen; vgl. die roten und schwarzen Striche oberhalb des Lig. carpi dorsale.

Die Länge der Sehnenscheiden schwankt nach der Größe der Hand. Die der M. extensores carpi sind am kleinsten und ungefähr gleich lang (3,2—4,5 cm). Am meisten schwankt die oft mehrkammerige Sehnenscheide des M. extensor digitorum communis (4—6,5), sie kann bei kleinen Händen absolut größer sein, als bei großen. Die längsten Scheiden kommen an den schwächsten Sehnen vor; vgl. M. extensor pollicis longus, brevis und M. extensor digiti V proprius; ihre Länge beträgt 5,5—6,3, 6—7 und 6,5—8 cm.

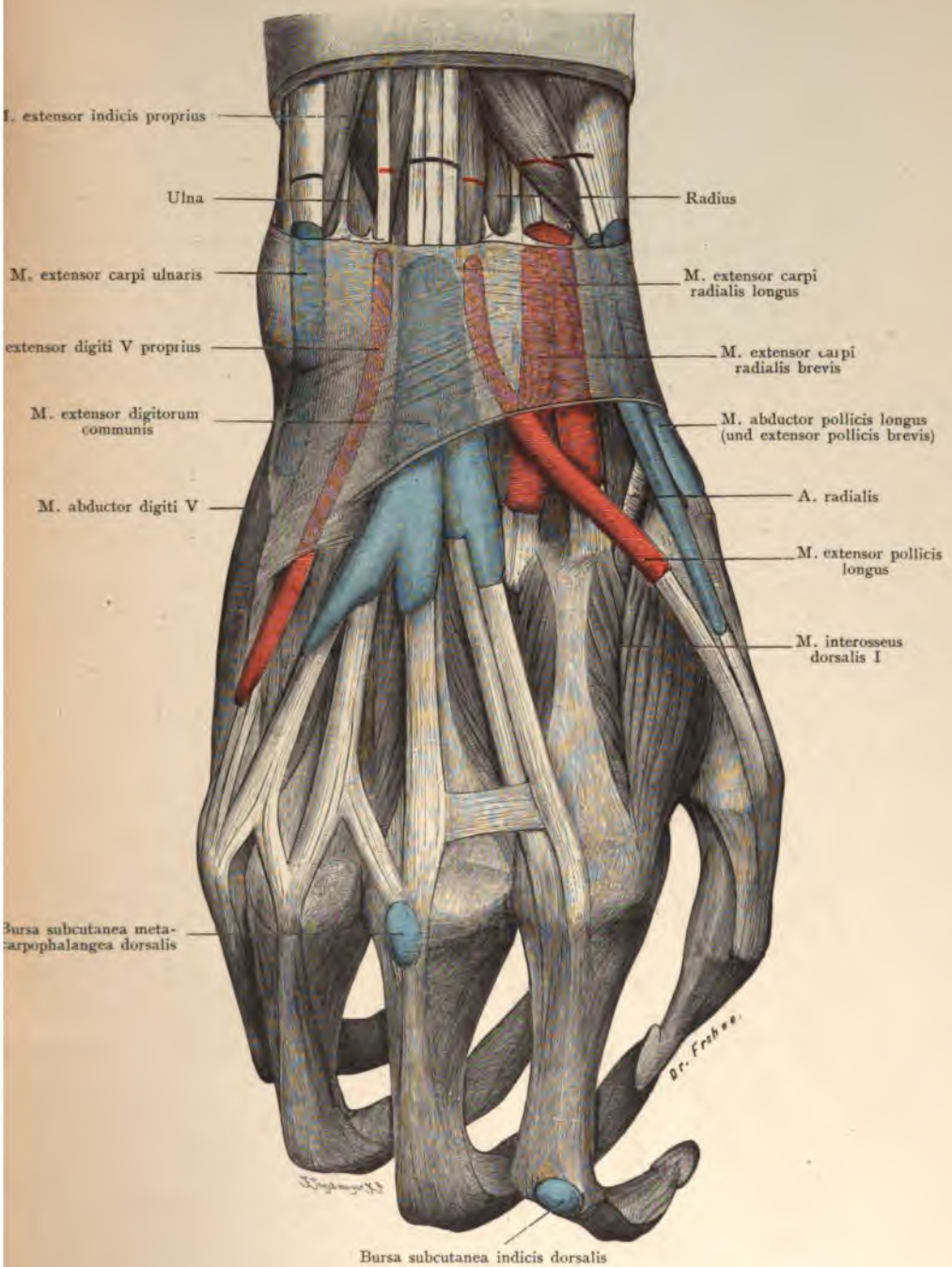

Fig. 94. Sehnenscheiden an der Dorsalseite der Hand, rechts.

Natürliche Grösse.

Verlag von Gustav Fischer in Jena.

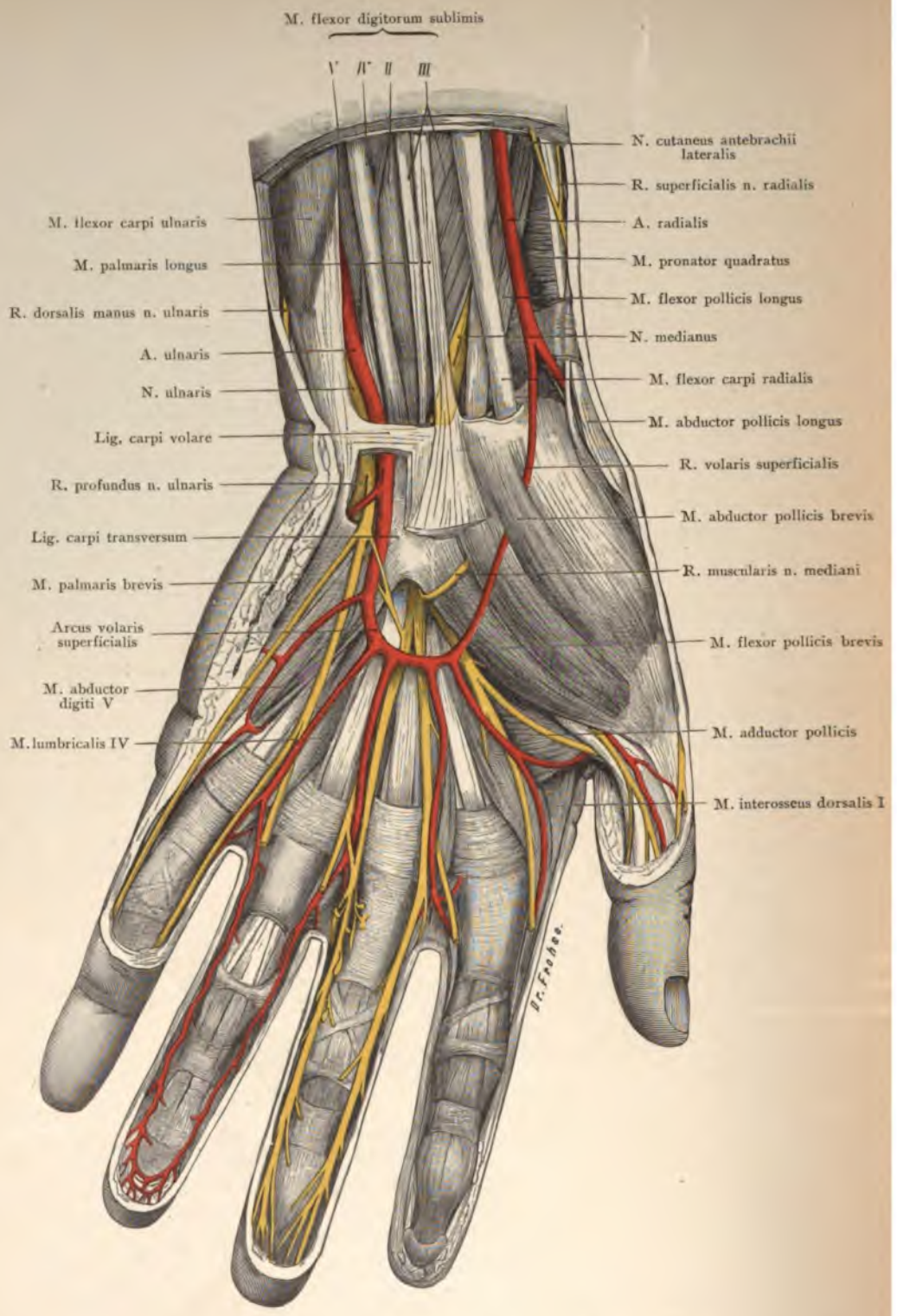

Fig. 95. Linke Hohlhand; oberflächliche Schicht.

Natürliche Grösse.

Verlag von Gustav Fischer in Jena.

Fig. 95. Linke Hohlhand; oberflächliche Schicht.

Die Fascia palmaris ist fast vollständig, das Lig. carpi volare zum Teil, die Venen sämtlich entfernt.

Arterien. Am Handgelenk liegt die A. ulnaris zwischen dem oberflächlichen Lig. carpi volare und dem tiefen Querbande, Lig. carpi transversum; sie kann schon hier — dicht unter dem Os pisiforme — den tiefen Ast (zum tiefen Bogen) abgeben, der mit dem gleichnamigen Nerv in die Tiefe geht (vgl. Fig. 96).

In der Hohlhand verläuft — dicht unter der Fascia palmaris — die Fortsetzung des Stammes der A. ulnaris, der sogen. Arcus volaris sublimis (Hohlhandbogen), welcher durch einen Ast der A. radialis vollständig geschlossen sein kann (s. Erläuterung zu Fig. 92).

Die distale Konvexität des oberflächlichen Bogens liegt der Handgelenkfalte (Grenze von Unterarm und Hand) etwas näher als der queren Falte zwischen dem Handteller und dem dritten Finger. Der Bogen reicht somit nicht bis an die zweite Linie (Furche) des lateinischen *M* oder *W* (von der radialen Seite gesehen) hinaus, welches die meisten Menschen mehr oder weniger deutlich in der Hohlhand besitzen, sondern liegt in der Verlängerung der Achse des Mittelfingers etwa 1 cm proximal von dieser Furche (Fig. 97).

Nerven. Der N. medianus liegt am untersten Teile des Unterarms radialwärts vom M. palmaris longus, oder, wenn dieser fehlt, vom M. flexor digitorum sublimis. Im Bereiche des Bandes und in der Hohlhand liegt der Nerv oberflächlicher als die Sehnen (vgl. Fig. 103 und 104). Der N. medianus versorgt die Haut an der Beugeseite der ersten drei und den radialen Rand des vierten Fingers, der N. ulnaris den Rest. — Muskeln innerviert der N. medianus: die des Daumens, außer dem M. adductor pollicis, die ersten beiden M. lumbricales, den dritten gemeinsam mit dem N. ulnaris (BARDELEBEN und FROHSE). Der N. ulnaris versorgt den dritten (halb) und den vierten M. lumbricalis, alle Muskeln des kleinen Fingers, sämtliche M. interossei (interni und externi) und den M. adductor pollicis.

Da die Hand etwas dorsal flektiert ist (s. Text zu Fig. 89), ist neben dem M. flexor carpi ulnaris die A. ulnaris und noch ein Stück des N. ulnaris oberhalb des Lig. carpi volare sichtbar. Die Sehnen des oberflächlichen Fingerbeugers sind in doppelter Schicht angeordnet, oben liegen III und IV (vgl. Fig. 91), in der Tiefe II und V; der N. medianus legt sich unter der Palmarissehne noch etwas auf die Mittelfingersehne. Die Sehnenscheide des M. flexor carpi radialis ist gerade an ihrem proximalen Ende eröffnet, der M. abductor pollicis longus schickt einen Zipfel zum M. abductor pollicis brevis. Der Thenar wird hauptsächlich von Muskeln gebildet, dagegen ist dem Hypothenar eine dicke Fettschicht aufgelagert, die außerdem einen Hautmuskel, den M. palmaris brevis, enthält.

Eine praktisch wichtige Rolle spielt die Fascia palmaris, welche mit ihren straffen Zügen den Raum zwischen beiden Handballen ausfüllt. Sie ist, besonders an den Falten des Handtellers, fest mit der Haut verbunden, so daß es unmöglich ist, letztere in erheblichen Falten hochzuheben. Darum sind auch die Phlegmonen unterhalb der Fascie sehr gefährlich, weil sie in der Tiefe zurückgehalten werden, während die Sehnenscheiden und das lockere Gewebe um die Sehnen ihre Ausdehnung erleichtern. — Die starken Blutungen bei Verletzungen sind bekannt und durch den Anastomosenreichtum mitbedingt (s. die Arkadenbildung an der Beere des Ringfingers). Auch die Nerven sind sehr zahlreich und mit VATERschen Körperchen versehen (s. Mittelfinger, sowie Text zu Fig. 93).

Fig. 96. Linke Hohlhand; tiefe Schicht.

Außer den in Fig. 95 entfernten Teilen sind hier fortgenommen: die distalen Stücke der M. flexores digitorum sublimis und profundus (außer am kleinen Finger) sowie des M. palmaris longus, jedoch so, daß die Ansätze an den Phalangen stehen blieben. Die tiefe Handfascie ist abpräpariert; aus dem M. abductor pollicis ist ein Stück herausgeschnitten. Von der A. ulnaris ist der den oberflächlichen Bogen bildende Abschnitt entfernt. Am Unterarm liegt der M. pronator quadratus frei.

Der aus der Vereinigung zwischen den tiefen Hohlhandästen der A. radialis und ulnaris gebildete konstante tiefe Hohlhandbogen liegt, unter den Beugesehnen und der tiefen Fascie, etwa in der Mitte zwischen dem oberflächlichen Bogen und dem distalen Rande des Carpus, vor den Basen der Metacarpalia, der dorsalen Oberfläche der Hand näher als der volaren (vgl. Fig. 97 und 104).

Mit dem tiefen Arterienbogen verläuft der tiefe Ast des N. ulnaris bis zum M. adductor pollicis und M. interosseus dorsalis I. Dieser Nerv versieht überhaupt sämtliche M. interossei (volares s. interni und dorsales s. externi) mit motorischen Fasern. Vorher hat er schon die Muskeln des Kleinfingerballens (M. abductor, flexor, opponens), sowie den vierten und dritten M. lumbricalis (halb) versorgt.

Zwischen dem eigentlichen Lig. carpi volare und den tiefen, die Carpalgelenkkapseln verstärkenden Bändern liegt ein von Sehnen und Sehnenscheiden ausgefüllter Tunnel (vgl. Fig. 98—101).

Von großer praktischer Bedeutung ist die Lage der Beugesehnen zu den Phalangen. Eine Durchtrennung im Bereich der Basis der Nagelphalanx bedarf kaum einer Sehnennaht, es genügt Fixation in Beugung, über der Mittelphalanx ist dagegen die Naht der tiefen Beugesehne angezeigt. Gerade über dem ersten Interphalangealgelenk liegt das Chiasma tendinum, etwas distal davon finden sich drei Sehnen, indem die durch die Bifurcatio entstandenen zwei oberflächlichen Sehnen zu beiden Seiten der tiefen Sehne liegen. In der Nähe der Basis der Grundphalanx hat man eventuell nur zwei Sehnennähte nötig, wenn eben die oberflächliche Sehne vor ihrer Teilung durchtrennt ist. Zu beachten ist, dass die Beugesehnen in einem engen Halbkanal eingeschlossen sind und sich oft sehr erheblich zurückziehen, das proximale Ende durch den Muskelzug, das distale meist nur wenig und erheblicher nur, wenn die Verletzung im Zustande der Fingerbeugung (in der Hand zerspringende Flasche) sich ereignet. Daher ist oft eine längere Spaltung der Sehnenscheide notwendig, die über den Gelenken verhältnismäßig dünn und nur durch quere oder schräge Züge verstärkt ist, dagegen über der Mitte der Mittelphalanx und namentlich der Grundphalanx eine ziemliche Dicke, bandartigen Charakter besitzt (vgl. auch Fig. 95).

Außer der sensiblen Anastomose, die in Fig. 95 als Schlinge um die A. ulnaris abgebildet ist und der motorischen Anastomose durch den M. lumbricalis III hindurch, finden sich noch andere. Die eine, inkonstante, verbindet hier den R. dorsalis manus mit dem ulnaren Fingerzweige des N. ulnaris. Die andere, vielleicht konstante, motorische geht durch den M. adductor pollicis hindurch und ist hier in der am häufigsten vorkommenden, auch am Präparat vorhandenen Form abgebildet. Sie verläuft, nachdem sie auf dem M. adductor pollicis oberflächlich geworden ist, unter der Sehne des M. flexor pollicis longus herum, am M. flexor pollicis brevis entlang zum R. muscularis n. mediani oder umgekehrt.

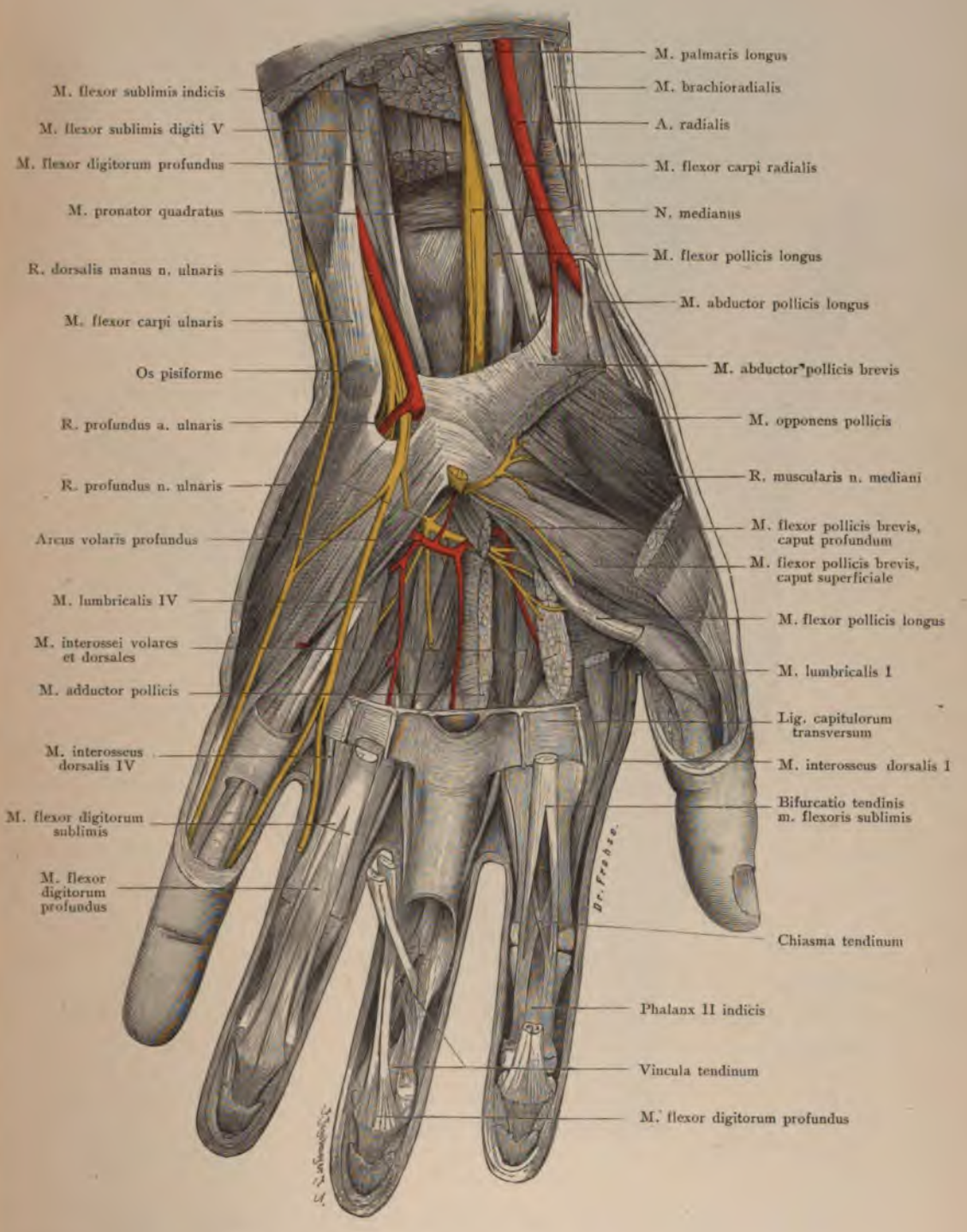

Fig. 96. Linke Hohlhand; tiefe Schicht.

Natürliche Grösse.

Verlag von Gustav Fischer in Jena.

Fig. 97. Sehnenscheiden und grosse Arterien der Hohlhand, rechts.

4/5 der natürlichen Grösse.

Verlag von Gustav Fischer in Jena.

Fig. 97. Sehnenscheiden und grosse Arterien der Hohlhand. Rechts.

Konstruktionsbild: Aeußere Formen nach der eigenen rechten Hand gezeichnet, Knochen nach einem in der Größe entsprechenden Handskelet eingetragen, Lage der Arterien und Sehnenscheiden an einer ungefähr gleich großen Hand unter Benutzung mehrerer Vergleichspräparate bestimmt.

Außer den in der Ueberschrift genannten Gebilden zeigt diese Figur auch die stärkeren aus dem täglichen Leben bekannten Hautfalten der Hohlhand (und an den Fingergelenken) und die Konturen des Handskelets, wie in einem RÖNTGEN-Bilde. Sehr deutlich ist das große lateinische *M* oder *W* der Hohlhand zu sehen. Rechts wie links erscheinen die Hautfalten, von der ulnaren Seite her betrachtet, also für den Besitzer der Hände, als *M*, — von der radialen Seite her, also für andere Menschen, als *W*. Die erste Linie des *M* der rechten hier abgebildeten Hand (links die vierte oder letzte) umfaßt die Ballen des fünften, vierten und dritten Fingers, die dritte Linie geht schräg, fast quer von dem ulnaren zum radialen Rande der Hand, wo sie etwa 15 mm von der Falte zwischen Mittelhand und Zeigefinger endet, die zweite Linie verbindet erste und dritte, um dann nach Durchschneidung der dritten in variabler Weise weiterzugehen. Die vierte umfaßt den Daumenballen. Die wichtigste ist für die Lagebestimmung des Arcus volaris sublimis die dritte (s. Erklärung zu Fig. 95). Die erste und dritte verlaufen ferner etwa den proximalen Enden der Fingersehnenscheiden des zweiten bis vierten Fingers entsprechend.

Wegen der anderen Einzelheiten für die Sehnenscheiden siehe umstehend die Erklärung zu den folgenden Abbildungen 98—101.

Wichtig ist die Lage der Sehnenscheiden wegen der so häufigen Entzündungen. Ein Panaritium wird erst im proximalen Teile der Nagelphalanx die Sehnenscheide ergreifen, ist diese aber einmal erkrankt, so ist auch die Hand selbst gefährdet, weil das proximale Ende der Scheide auch bei den mittleren Fingern über 2 cm in den Handteller hineinreicht, von der Schwimmhaut an gerechnet. — Im Bereiche des Lig. carpi transversum, im Sehnentunnel, findet sich schon normal eine Einschnürung des Sehnenscheidensackes, in pathologischen Zuständen, z. B. Sehnenscheidentuberkulose, Zwerchsackhygromen, besteht eine bereits äußerlich erkennbare Schwellung oberhalb und unterhalb des Bandes, während das widerstandsfähige Band eine Art Einschnürung gegenüber der Schwellung bildet.

Was die Lage der Gelenke zu den Hautfalten anlangt, so entspricht die Falte zwischen Hand und Vorderarm etwa der Gelenkspalte, nur daß diese in der Mitte nach oben leicht konvex in den Vorderarm hineinragt. — An den Fingern entsprechen die einer Bikonvexlinse vergleichbaren Hautfalten zwischen Grund- und Mittelphalanx dem Gelenk, dagegen liegt das Gelenk zwischen Mittel- und Nagelphalanx etwa 2—3 mm weiter distal (nagelwärts) als die entsprechende, meist einfache volare Hautfalte.

Fig. 98–101. Sehnenscheiden auf der Volarseite der Hand.

Nach JOESSEL und VON ROSTHORN.

(Vgl. Fig. 97.)

Die Sehnenscheiden der Beuger (M. flexores digitorum sublimis, profundus; M. flexor pollicis longus) beginnen etwa 2 cm oberhalb des Lig. carpi transversum und erstrecken sich weit in die Hohlhand hinein. Gewöhnlich bestehen zwei Sehnenscheiden: a) eine für die beiden Fingerbeuger gemeinsame, — b) eine für den Flexor pollicis longus. Diese beiden Sehnenscheiden kommunizieren sehr oft miteinander. (Eine praktisch unbedeutende Sehnenscheide besitzt der Flexor carpi radialis, in der Tiefe, am Multangulum majus bis zur Basis des Metacarpale II.)

Die große gemeinsame Sehnenscheide der Beuger zeigt nach Injektion (Aufblasen) eine flache Ausbuchtung nach oben, dann — am Bande — eine Einschnürung. Die Scheiden reichen, je weiter ulnarwärts, desto weiter distal, nach den Fingern hin, an der Sehne zum fünften Finger pflegt sie sogar mit der Fingersehnenscheide zu kommunizieren. In gleicher Weise kommuniziert regelmäßig die Sehnenscheide des Daumens mit der Sehnenscheide des M. flexor pollicis longus unter dem Lig. carpi transversum. Dies ist praktisch sehr wichtig: eine Eiterung der Sehnenscheiden des Daumens und des fünften Fingers wird sich regelmäßig in die große Scheide fortsetzen, beim zweiten bis vierten Finger nicht. Ferner erklärt sich dadurch das häufige Ueberwandern einer Eiterung aus der Sehnenscheide des Daumens in die des fünften Fingers und umgekehrt. Aus der Sehnenscheide des Daumens setzt sich die Eiterung durch die häufig bestehende Kommunikation in die große gemeinsame Flexorensehnenscheide und aus dieser in die Sehnenscheide des fünften Fingers, da ja nur diese noch mit der gemeinsamen Flexorensehnenscheide kommuniziert, fort.

Der N. medianus liegt zwischen den beiden großen Sehnenscheiden und dem Lig. carpi transversum, der N. ulnaris verläuft über, d. h. oberflächlich von diesem Bande, zwischen ihm und dem Lig. carpi volare, er liegt deshalb also nur oberhalb und unterhalb (proximal und distal) von dem tiefen Bande, der Sehnenscheide an. Die nicht mit abgebildete A. ulnaris liegt der Sehnenscheide noch näher an als der Nerv.

Die Sehnen der M. flexores sublimis und profundus liegen an den Fingern in gemeinsamen Scheiden, welche sich etwas über die Articul. metacarpophalangeae hinauf in die Hohlhand erstrecken. Distalwärts reichen sie bis zum Ansatz der Sehne des Flexor profundus, d. h. bis zur Basis der Endphalangen. Entzündungen und Verletzungen an der Endphalanx distal von diesem Punkte werden also nicht mehr die Sehnenscheide gefährden.

Die kleinen Nebenbilder 99 und 100 zeigen das Zustandekommen einer nicht seltenen Varietät (die von manchen Autoren für die Norm gehalten wird): eine dritte Sehnenscheide schiebt sich keilförmig (Fig. 99) zwischen die beiden großen von dem proximalen (Unterarm-)Ende her ein. Bei vollständiger Entwickelung des dritten Sackes (Fig. 100) läuft durch ihn die tiefe Beugesehne des Zeigefingers.

Das etwas komplizierte Verhalten der einzelnen Sehnen der langen Beuger zu der Scheide soll Fig. 101 darstellen. Hier kann man auch die „Mesotendina", die sich ähnlich wie die Darmmesenterien verhalten, im schematischen Durchschnitte sehen.

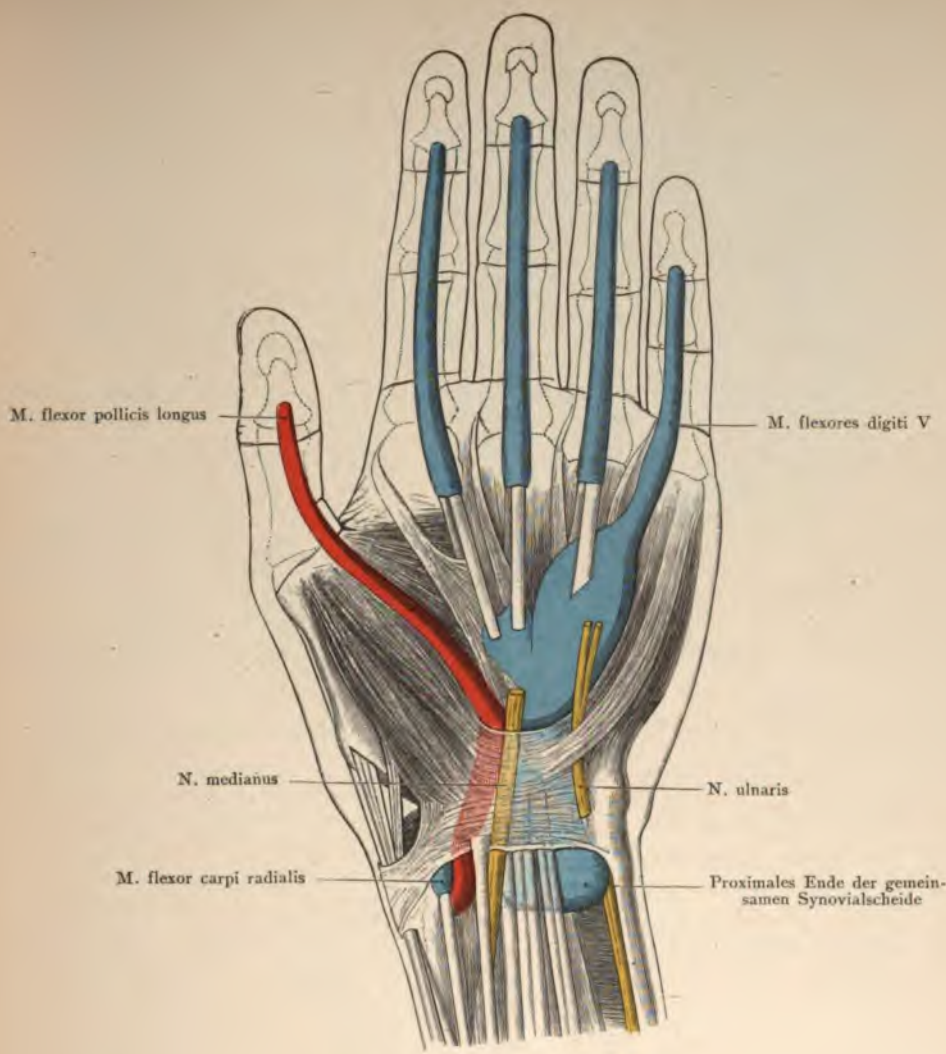

Fig. 98.

Fig. 99.

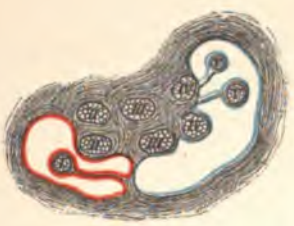

Fig. 101.

Fig. 100.

Fig. 98—101. Sehnenscheiden auf der Volarseite der Hand, links.

Fig. 98 u. 101 $^1/_2$, Fig. 99 u. 100 $^1/_4$ der natürlichen Grösse.

Verlag von Gustav Fischer in Jena.

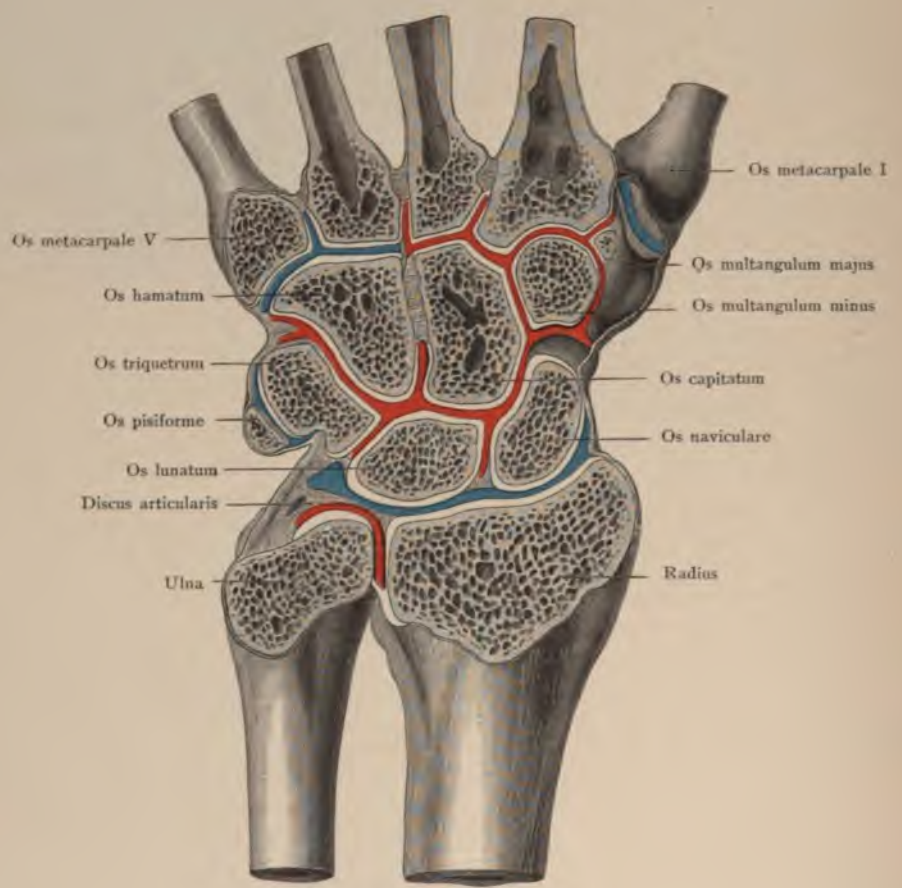

Fig. 102. Flachschnitt durch die Handgelenke.

Links, vom Dorsum aus gesehen. — Natürliche Grösse.

Verlag von Gustav Fischer in Jena.

Fig. 102. Flachschnitt durch die Handgelenke, links.

h einen Flachschnitt sind sämtliche Gelenke vom distalen Ende des Unter- bis zum Metacarpus einer linken Hand von der Rückseite her freigelegt; icht in der Schnittebene (tiefer) gelegenen Gelenke (Triquetrum — Pisiforme; Multangulum majus — Metacarpale I) sind für sich geöffnet.

Folgende Gelenkhöhlen oder Kombinationen solcher sind an der Hand nden:

1) das Gelenk zwischen Radius, Naviculare, Lunatum, bis nahe an das Triquetrum reichend, von dem folgenden Gelenk durch die früher sogenannte „Cartilago triangularis s. triquetra", jetzt Discus articularis, getrennt: Radio-Carpal-Gelenk, „das Handgelenk" im engeren Sinne:
2) das Gelenk zwischen Capitulum ulnae, Radius und Discus: unteres Radio-Ulnar-Gelenk;
3) das Gelenk zwischen Triquetrum und Pisiforme;
4) das Gelenk zwischen Multangulum majus und Metacarpale I (Sattelgelenkflächen!);
5) das Gelenk zwischen Hamatum und den Basen der Metacarpalia IV und V, kann mit dem folgenden (6) kommunizieren;
6) die Gelenkkombination: distale Flächen von Naviculare, Lunatum, Triquetrum; proximale Fläche des Hamatum; Capitatum und Multangulum minus (alle Flächen); ulnare Fläche des Multangulum majus; Basen der Metacarpalia II und III: Intercarpal- und Carpo-Metacarpal-Gelenk.

Für die Verbreitung entzündlicher oder sonstiger pathologischer Prozesse ıs Bestehen der großen kombinierten Gelenkhöhle No. 6 sehr wichtig.

Die dorsalen wie besonders die tiefen volaren Verstärkungsbänder der algelenke sind sehr fest, so daß bei übermäßiger Streckung („Dorsalflexion"), beim Fall auf die Hand, eher ein Abreißen („Fraktur") des distalen Radius- s, als ein Zerreißen der Bänder erfolgt. (LECOMTE; vgl. das Verhalten der eolen, besonders des fibularen.)

Fig. 103. Querschnitt durch die Handwurzel.

Gefrierschnitt. Linke Seite, von den Fingern aus gesehen. Die Knochen der zweiten Reihe sind getroffen, sowie der Proc. styloides des 3. Metacarpale.

Auf dem Handrücken sind die Strecksehnen, radial die des Abductor pollicis longus und Extensor pollicis brevis, in der Vola die Beugesehnen in ihrer Lage zueinander, zur Haut und zum Skelett deutlich sichtbar.

Die Gewölbekonstruktion der Handwurzel und die Tunnelbildung durch die Hilfe des Lig. carpi transversum sind gleichfalls gut erkennbar.

Ferner zu beachten: A. radialis; A. ulnaris mit dem gleichnamigen Nerven; N. medianus oberflächlich, der radialen Abteilung der Beugesehnenscheide anliegend, teilweise bedeckt von der außerhalb der Scheide gelegenen Fascia palmaris. Vgl. auch Fig. 98—101.

Fig. 104. Querschnitt durch die Hohlhand (Mittelhand).

Gefrierschnitt. Linke Seite, von den Fingern aus gesehen.

Streck- und Beugesehnen haben sich radial- und ulnarwärts auseinandergezogen, der Medianus fängt an, sich zu verästeln. Man erkennt die dicken Muskeln des Daumen- und Kleinfingerballens. Sowohl die A. radialis wie die A. ulnaris haben sich geteilt; die kleinen Aeste der ersteren, abgesehen von dem zwischen erstem und zweitem Metacarpale verlaufenden (A. princeps pollicis), sind auf dem Schnitte schwer zu sehen, — dagegen sind die Aeste der A. ulnaris leicht nahe der volaren Oberfläche – neben dem Nerven — und nahe dem vierten Mittelhandknochen zu finden.

Von großer praktischer Bedeutung ist die in der Abbilduug schematisch mit parallelen schwarzen Strichen gezeichnete Fascia s. Aponeurosis palmaris, welche die Verbindung zwischen dem Daumen- und Kleinfingerballen vermittelt. Sie hält die Haut in tiefe Falten eingezogen. Eiterungen „unter" der Fascie, d. h. in der Tiefe, an den Sehnen, eventuell innerhalb der Sehnenscheiden werden durch diese gewaltsam in der Tiefe zurückgehalten, und es bedarf tiefer Einschnitte, um dem Eiter (oder Gewebsfetzen) Abfluß zu verschaffen.

Auch hier ist die Gewölbekonstruktion sehr schön zu sehen. Vgl. den Fuß.

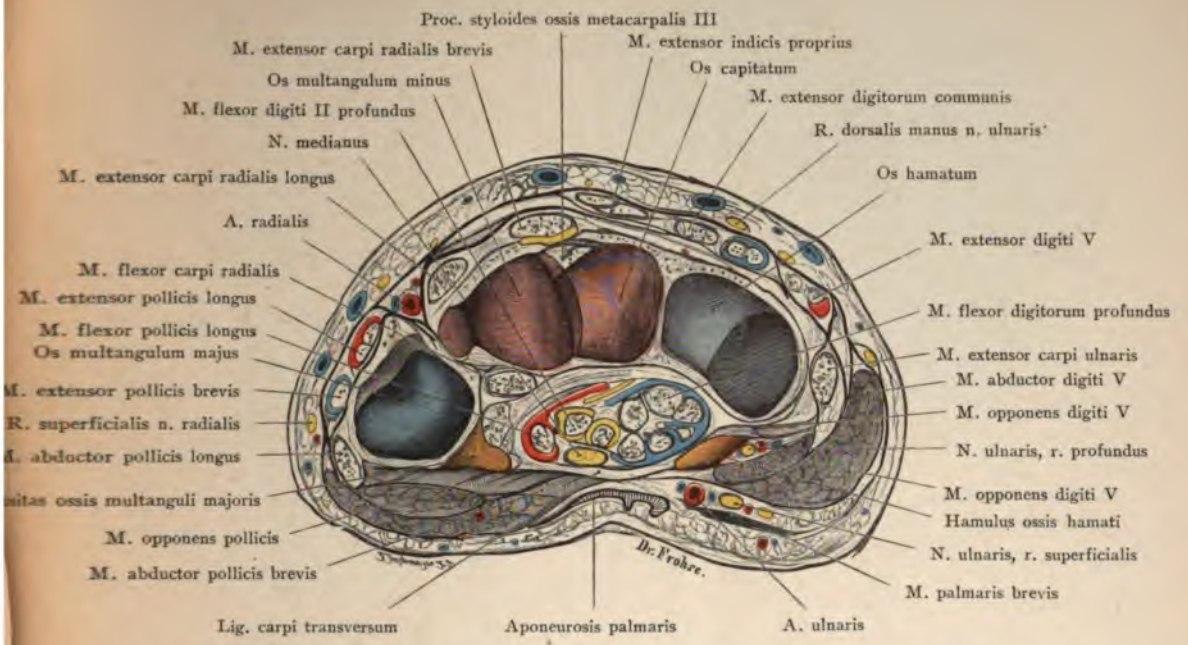

Fig. 103. Querschnitt durch die Handwurzel. Links, distale Fläche.

Natürliche Grösse.

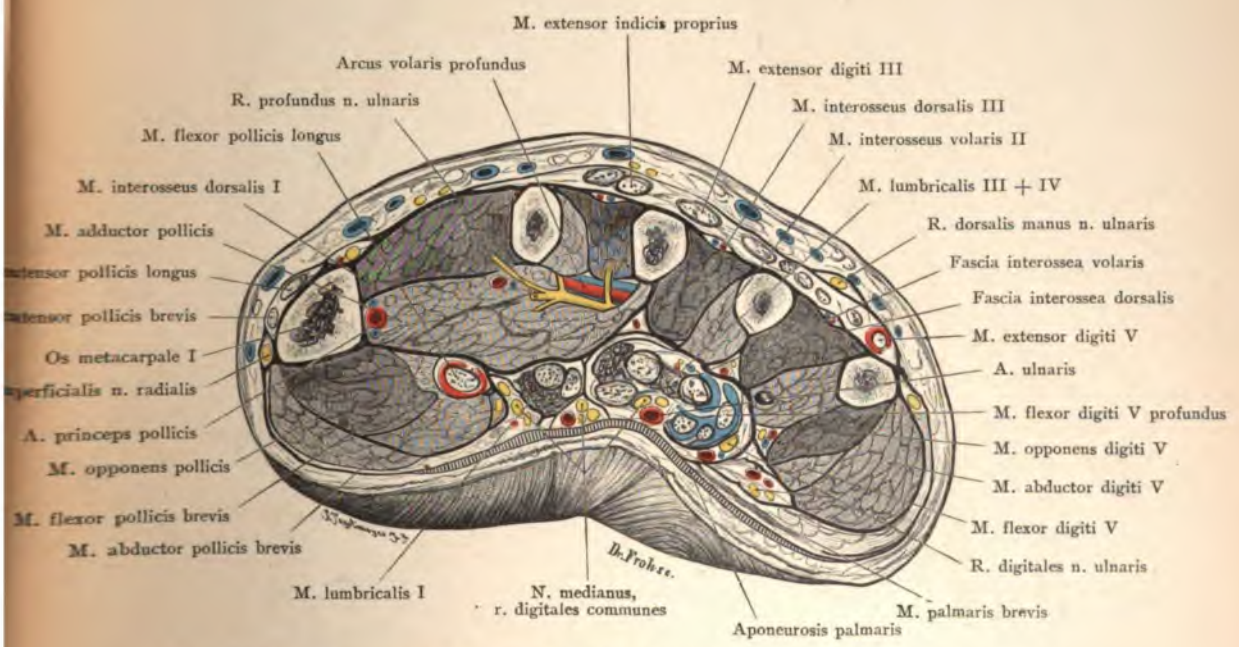

Fig. 104. Querschnitt durch die Hohlhand. Links, distale Fläche.

Natürliche Grösse.

Verlag von Gustav Fischer in Jena.

Fig. 105 und 106. Hautnervengebiete der oberen Extremität, rechts.

Aeußere Formen unter Benutzung des FAUschen *Atlas. Farbengebung der einzelnen Hautnervengebiete mit Rücksicht auf die in den folgenden Figuren gewählten Töne für die Rückenmarksegmente.*

Leider fehlt es noch an genaueren Veröffentlichungen über die Verbreitungsgebiete der Gliedmaßen-Hautnerven, insbesondere das Wechselnde der Ausdehnung in den verschiedenen Fällen, sowie das Ineinandergreifen der benachbarten Nerven, wie sie für die Kopf- und Rumpfnerven durch die Untersuchungen von FROHSE und ZANDER vorliegen. Indessen wird die gegebene halbschematische Darstellung den praktischen Zwecken wohl genügen.

Die obere Schultergegend (grün) fällt noch in den Bereich der Cervicalnerven, für die Brust kommen vorn die R. ventrales s. anteriores, hinten die R. dorsales s. posteriores der Intercostalnerven (gelb) in Betracht. Die lateralen Aeste (orange) greifen neben der Achselhöhle noch zungenförmig auf die Innenseite des Oberarmes über. An der freien Extremität verläuft bei Supinationsstellung die vordere Grenzlinie der benachbarten Nerven in der Mitte der Vorderseite und strebt in der Hand auf die Mitte des vierten Fingers zu. Die hintere Scheidelinie verläuft ebenfalls in der Mitte der Rückseite und behält auch auf der Hand die Richtung auf den Mittelfinger bei. Im Einzelnen sei noch folgendes hervorgehoben:

Die obere Schultergegend versorgen die N. supraclaviculares (Plexus cervicalis). Die untere Hälfte oder ein Drittel des Bereiches des M. deltoides wird von dem oder den Hautzweigen seines Muskelnerven, des N. cutaneus brachii lateralis (B. N. A.) versorgt. Da unterhalb desselben ein meist nicht besonders benannter Zweig des N. radialis die Haut des Oberarmes an der Radialseite versorgt, so haben wir ihn zum Unterschiede von diesem mit dem Zusatze superior bedacht, während wir dem Oberarmzweige (mitunter 2 gesonderte Aeste) des N. radialis den Namen N. cutaneus brachii lateralis „inferior" gegeben haben. Diesen beiden Nerven an der Außenseite des Oberarmes steht an der Innenseite der N. cutaneus brachii medialis gegenüber, wobei zu beachten ist, daß sich in diesem Gebiete (rot) auch der N. intercostobrachialis und der nicht besonders bezeichnete N. cutaneus brachii posterior superior (GEGENBAUR, e. n. radiali) verzweigen kann.

An der Vorder(Beuge)seite des Unterarmes und mit rückläufigen Zweigen bisweilen weiter auf den Oberarm übergreifend, haben wir innen den N. cutaneus antebrachii medialis, der mit seinem dorsalen Zweige noch die ulnare Hälfte der Streckseite versorgt, außen den N. cutaneus antebrachii lateralis, den Hautast des N. musculocutaneus. Dieser greift nur unten etwas auf das Dorsum über, das er zum größten Teile dem N. cutaneus antebrachii dorsalis, dem unteren Hautaste des N. radialis, überläßt.

In die Vola manus teilen sich der N. medianus (violett) und N. ulnaris (braun) derart, daß die Grenze zwischen beiden in der Achse des vierten Fingers verläuft. Für die kleinen Bezirke im proximalen Teile der Hand sind besondere schwache, früh vom Hauptstamme sich ablösende Aeste bestimmt, der R. palmaris n. mediani und der R. cutaneus palmaris n. ulnaris. Radialwärts gewinnt auch der R. superficialis n. radialis einen kleinen Hautbezirk an der Vola manus.

Der Handrücken wird meist zu gleichen Teilen (vgl. Fig. 93) vom N. radialis und ulnaris innerviert. Die dorsalen Nerven enden indessen schon im proximalen Teile der zweiten Phalanx, abgesehen vom Daumen, dessen Endphalanx ganz vom N. radialis innerviert wird. Am zweiten und dritten Finger wird sonach die Streckseite der zweiten und dritten Phalanx vom N. medianus versorgt, am vierten Finger halb vom N. medianus, halb vom N. ulnaris. Der fünfte Finger erhält natürlich nur Ulnarisfasern.

Am Rücken des Mittelfingers sind alle drei Nerven vertreten: erste Phalanx und proximaler Teil der zweiten: N. radialis und N. ulnaris; distaler Teil der zweiten und die dritte Phalanx: N. medianus.

Fig. 107 und 108. Hautnerven des Arms nach den Rückenmarksegmenten.

Farbengebung für die einzelnen Rückenmarksegmente nach R. WICHMANN, sachlicher Teil nach diesem, BOLK und ZIEHEN.

Die von R. WICHMANN (Die Rückenmarksnerven und ihre Segmentbezüge, Berlin 1900) für die Segmente gewählte Farbengebung nach dem Spektrum ermöglicht eine schnelle Uebersicht, wenn man rot = 1, orange = 2, gelb = 3, grün = 4, hellblau = 5, dunkelblau = 6, violett = 7 und braun = 8 nimmt. Der Uebersicht halber sind noch Ziffern beigedruckt, für die Cervicalnerven lateinische, für die Thoracalnerven arabische.

Die obere Extremität umfaßt mit ihren Hautnerven die Segmente vom 4. Cervicalnerven bis zum 2. Intercostalnerven, derart, daß die dem Gehirn näheren Segmente an der radialen Seite des Armes liegen und, je weiter nach abwärts, immer mehr an die ulnare Seite gelangen. Die dicke schwarze Linie über der Mitte der Vorder- und Rückseite des Oberarmes entspricht der Grenze zwischen rostraler und kaudaler Seite der oberen Extremität. Am Vorderarm und an der Hand ist der Lauf dieser Grenzlinie noch nicht sicher bekannt. R. WICHMANN führt sie an der Grenze etwa zwischen dunkelblau und violett vorn und hinten bis an die radiale Seite des Daumens oder genau an das distale Ende seines Metacarpale.

Am Ansatze der oberen Extremität am Rumpfe ist die Segmentanordnung vorn und hinten verschieden. Hinten breiten sich die dorsalen Aeste der Cervicalnerven aus; der 8. Cervicalnerv und der 1. Brustnerv besitzen gewöhnlich keinen dorsalen Hautzweig, so daß auf C. VII gleich Th. 2 folgt. Ebenso hat der erste Thoracalnerv meist keinen vorderen, medialen Hautzweig, so daß an der Brust auf die N. supraclaviculares gleich der zweite Thoracalnerv folgt. Die Grenzen der Intercostalnerven sind schematisch angegeben. In Wirklichkeit gehört nur etwa das mittlere Drittel eines Farbentones dem entsprechenden Nerven an, im oberen Drittel verzweigt sich auch der nächst höhere Nerv, im unteren Drittel der nächst tiefere.

Auch an der freien Extremität sind die Grenzen der Farbentöne nicht so scharf zu denken, wie sie angegeben sind, ferner beanspruchen sie keine allgemeine Giltigkeit, weil starke individuelle Schwankungen vorkommen, insbesondere kann an der ulnaren Seite das Rot erheblich weiter herabreichen und müßte für manche Fälle bis zum vierten Finger mit dem Braun gemischt dargestellt werden.

Die Segmentbezüge der einzelnen Hautnerven sind folgende:

N. supraclaviculares IV; der Hautast des N. axillaris, N. cutaneus brachii lateralis (superior) V (VI); die Hautzweige des N. radialis umfassen die Cervicalsegmente (V), VI, VII (VIII). An diese Gruppe schließen sich volar der Hautast des N. musculocutaneus, N. cutaneus antebrachii lateralis an, der am Vorderarm vorwiegend C. VI entspricht.

An der Ulnarseite haben oben die Thoracalnerven ihr Gebiet, unten die Cervicalnerven. Der N. intercostobrachialis, welcher zungenförmig auf die Innenseite des Oberarmes neben der Achselhöhle übergreift, gehört zum Plexus brachialis nur, wenn man den 2. Intercostalnerven zu diesem rechnet. Der N. cutaneus brachii medialis enthält überwiegend Th. 1. Der N. cutaneus antebrachii medialis stammt hauptsächlich aus Th. 1 und C. VIII. Der ulnarwärts von der Mittellinie gezeichnete violette Streifen (VII) stellt das Grenzgebiet zwischen VI und VIII dar, in dem sich diese benachbarten Zweige noch mit verästeln. Die Hautbezirke des N. medianus und ulnaris an der Hand sind nur schwer genau zu isolieren. Der R. dorsalis manus n. ulnaris enthält überwiegend C. VIII, der volare Zweig C. VIII (allein in der Figur dargestellt) und Th. 1. Der N. medianus hat in seinem R. palmaris Fasern aus C. VI und VII, in seinen Fingerzweigen C. VI, VII, VIII, je weiter ulnarwärts, um so tieferen Ursprung aus dem Rückenmark. So kann die radiale Seite des vierten Fingers sogar Nerven aus Th. 1 beziehen.

...ung der Armmuskeln, nach den ...rksegmenten.

... BOLK, teils nach ZIEHEN angegeben. Im Text ... für den ersten Thoracalis: I gesetzt. Wegen der ... Text 107/8.

... M. ventrales in der oberflächlichen Schicht ... M. pectoralis major, in der tiefen den M. sub-

...us, der den M. sternocleidomastoideus versorgt, ...erfallen in mehrere Aeste; die oberen Segmente ... 5, 6, 7 (Clavicularportion **5**), die unteren dem ... 8 für die untersten Fasern des M. pectoralis ...us mit seinem gleichnamigen Nerven ist der

...gürtels enthalten in oberflächlicher Schicht den ...alis 2, 3, 4 entstammt, und den M. latissimus ...rtius) meist 6, 7, 8 enthält. Die anderen N. sub- ... subscapularis 5, 6; N. suprascapularis: M. supra- ... Gruppe enthält den M. serratus anterior mit ... den N. dorsalis scapulae: M. levator scapulae ... den minor auch 4.

... der freien Extremität hat der N. medianus ... 7, 8, I (5 wahrscheinlich nur sensibel), dafür enthält ...anens 5, 6, 7; der zweite Beugenerv, N. ulnaris, ... die Strecknerven sind N. axillaris (motorischer An- ... Anteil [5] 6, 7, 8).

... M. coracobrachialis 6, 7, M. biceps brachii 5, 6, ... brachialis ist ein diploneurer Muskel, da er außer ... Zweige (fast konstant, FROHSE) vom N. radialis er- ... entstammen.

... teres 6, 7, M. flexor carpi radialis 6, 7 (8), ... digitorum sublimis 7, 8, I, M. flexor pollicis longus 6, ... 8, I, Muskeln des Daumenballens 6, 7. Bei den ... 8, I angegeben.

... ulnaris (7) 8, I. Der vordere (radiale) Teil kann ... (FROHSE) dann wird auch dieser Muskel, wie der ... profundus, regelmäßig vom N. ulnaris und im ... medianus versorgt, 7, 8, I. — Der R. profundus n. ...teil ist 8, am Kleinfingerballen kann sich auch 7 ... motorischen Anastomosen zwischen N. medianus und ... 66.

... der N. axillaris 5, 6. Beim M. deltoides ist ...stellt, weil klinische Beobachtungen (ZIEHEN) den Bezug ... Der vordere Teil des Muskels kann auch von den ... werden (Anastomose mit dem N. axillaris! FROHSE). ... minor enthält gewöhnlich nur 5.

... M. triceps kommen 6, 7, 8 in Betracht; Caput longum ... Caput mediale (6) 7, 8, M. anconaeus quartus nur 7, 8. ... die Brachioradialgruppe sowie M. supinator noch 5: ... carpi radialis longus und brevis (5) 6, 7.

... M. supinator 5, 6, (7), M. extensor digitorum com- ... extensor carpi ulnaris ebenfalls 6, 7, 8, M. abductor pollicis **pollicis brevis 6, 7, (8), M. extensor pollicis longus 6, 7, 8 ...tensor indicis proprius 6, 7, 8.**

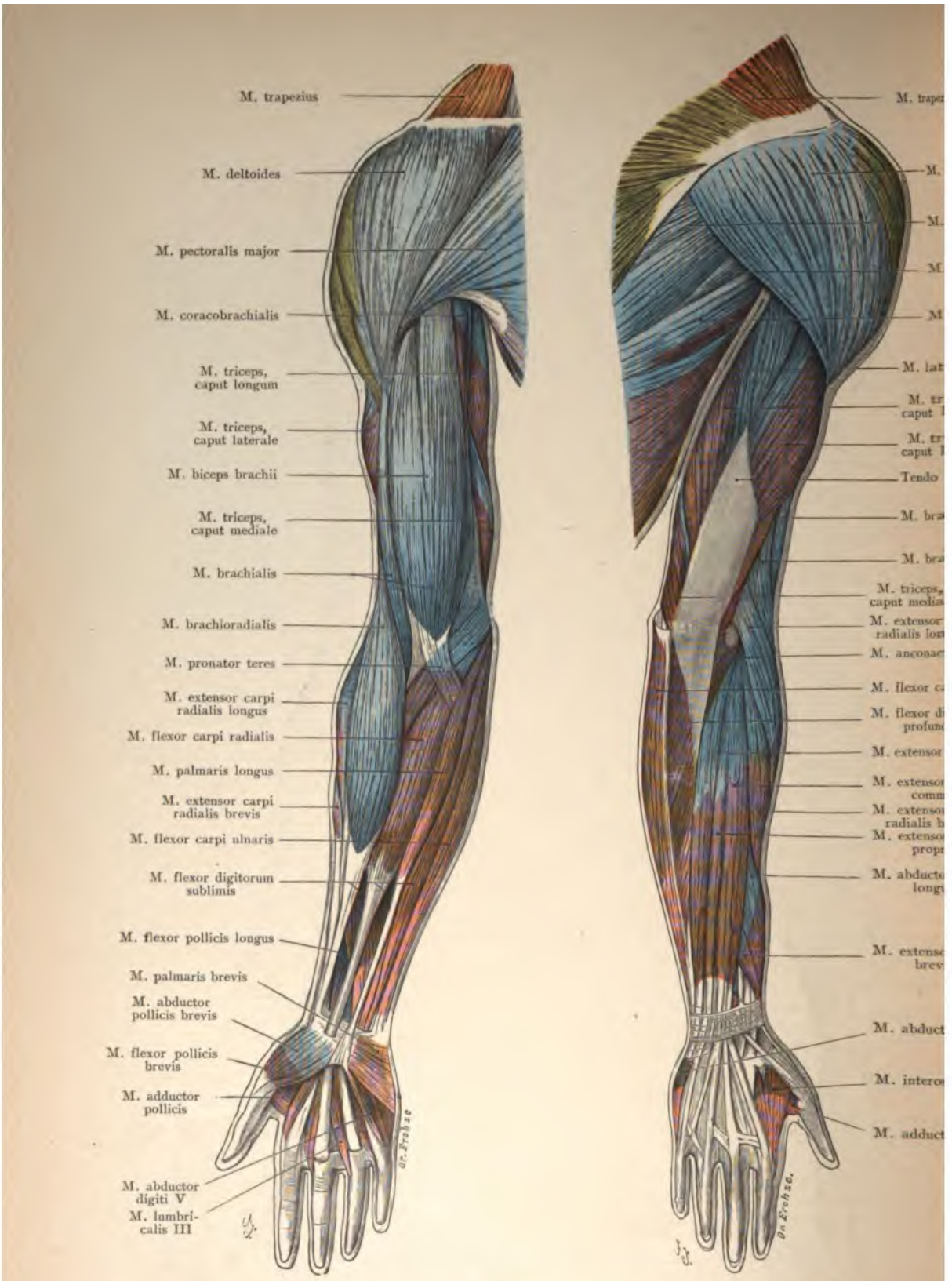

Fig. 109 und Fig. 110. Innervierung der Armmuskeln, nach den Rückenmarksse

$^1/_4$ der natürlichen Grösse.

Verlag von Gustav Fischer in Jena.

Fig. 109 und 110. Innervierung der Armmuskeln, nach den Rückenmarksegmenten.

Die Segmente sind teils nach WICHMANN und BOLK, teils nach ZIEHEN angegeben. Im Text sind für die Cervicalsegmente arabische Ziffern, für den ersten Thoracalis: I gesetzt. Wegen der Farben s. Text 107/8.

Der Schultergürtel enthält als M. ventrales in der oberflächlichen Schicht den M. sternocleidomastoideus und den M. pectoralis major, in der tiefen den M. subclavius und den M. pectoralis minor.

Der Teil des N. accessorius spinalis, der den M. sternocleidomastoideus versorgt, enthält 2, 3. Die N. thoracici anteriores zerfallen in mehrere Aeste; die oberen Segmente gehören dem M. pectoralis major an: 5, 6, 7 (Clavicularportion **5**), die unteren dem M. pectoralis minor: 7, 8; oft kommt auch 8 für die untersten Fasern des M. pectoralis major in Betracht. Für den M. subclavius mit seinem gleichnamigen Nerven ist der häufigste Bezug **5**, 6.

Die Streckmuskeln des Schultergürtels enthalten in oberflächlicher Schicht den M. trapezius, dessen N. accessorius spinalis 2, 3, 4 entstammt, und den M. latissimus dorsi, dessen N. subscapularis (longus, tertius) meist 6, 7, 8 enthält. Die anderen N. subscapulares: M. teres major 5, 6, (7), M. subscapularis 5, 6; N. suprascapularis: M. supraspinatus 5, M. infraspinatus 5, 6. Die tiefe Gruppe enthält den M. serratus anterior mit dem N. thoracicus lateralis 5, 6, 7 und den N. dorsalis scapulae: M. levator scapulae (3), 4, 5, M. rhomboides 5, vielleicht für den minor auch 4.

Bei den motorischen Nerven der freien Extremität hat der N. medianus den Bezug aus allen Segmenten: 5, 6, 7, 8, I (5 wahrscheinlich nur sensibel), dafür enthält der motorische Teil des N. musculocutaneus 5, 6, 7; der zweite Beugenerv, N. ulnaris, am häufigsten 7, 8, I oder nur 8, I, die Strecknerven sind N. axillaris (motorischer Anteil 5, 6) und N. radialis (motorischer Anteil [5] 6, 7, 8).

N. musculocutaneus: M. coracobrachialis 6, 7, M. biceps brachii 5, 6, M. brachialis ebenfalls 5, 6. Der M. brachialis ist ein diploneurer Muskel, da er außer vom N. musculocutaneus auch feine Zweige (fast konstant, FROHSE) vom N. radialis erhält, die indes den gleichen Segmenten entstammen.

N. medianus: M. pronator teres 6, 7, M. flexor carpi radialis 6, 7 (8), M. palmaris longus 7, 8, I, M. flexor digitorum sublimis 7, 8, I, M. flexor pollicis longus 6, 7, (8), M. pronator quadratus (6) 7, 8, I, Muskeln des Daumenballens 6, 7. Bei den beiden ersten M. lumbricales wird meistens 8, I angegeben.

N. ulnaris: M. flexor carpi ulnaris (7) 8, I. Der vordere (radiale) Teil kann vom N. medianus versorgt werden (FROHSE) dann wird auch dieser Muskel, wie der folgende, diploneur. M. flexor digitorum profundus, regelmäßig vom N. ulnaris und im kleineren (radialen) Teile vom N. medianus versorgt, 7, 8, I. — Der R. profundus n. ulnaris enthält 8, I, der Hauptbestandteil ist 8, am Kleinfingerballen kann sich auch 7 beteiligen (BOLK). — Bezüglich der motorischen Anastomosen zwischen N. medianus und ulnaris vgl. Text und Fig. 84 und 96.

Bei den Strecknerven enthält der N. axillaris 5, 6. Beim M. deltoides ist auch ein kleiner Bezirk grün dargestellt, weil klinische Beobachtungen (ZIEHEN) den Bezug aus 4 wahrscheinlich machen. Der vordere Teil des Muskels kann auch von den N. thoracici anteriores versorgt werden (Anastomose mit dem N. axillaris! FROHSE). Der Muskelnerv für den M. teres minor enthält gewöhnlich nur 5.

N. radialis: für den M. triceps kommen 6, 7, 8 in Betracht; Caput longum 6, 7, 8, Caput laterale 6, 7, (8); Caput mediale (6) 7, 8, M. anconaeus quartus nur 7, 8.

Am Vorderarm enthält die Brachioradialgruppe sowie M. supinator noch 5: M. brachioradialis 5, 6, M. extensor carpi radialis longus und brevis (5) 6, 7.

R. profundus n. radialis: M. supinator 5, 6, (7), M. extensor digitorum communis und digiti V: 6, 7, 8, M. extensor carpi ulnaris ebenfalls 6, 7, 8, M. abductor pollicis longus 6, **7**, (8), M. extensor pollicis brevis 6, **7**, (8), M. extensor pollicis longus 6, **7**, 8 (in BOLKS Fall nur 7), M. extensor indicis proprius 6, 7, 8.

Fig. 111. Brust- und Bauchregionen.

Brust.

Grenzen. Oben: Schlüsselbeine, Incisura jugularis sterni, Proc. spinosus des siebenten Halswirbels (Vert. prominens). Unten: unterer Rippenrand.

Zur Orientierung an der Brust benutzt man erstens die Rippen, zweitens einige senkrechte Linien; jene sind den Breiten-, diese den Längengraden der Geographie zu vergleichen. Die Rippen müssen stets von oben gezählt werden. Einen sicheren Anhalt für die zweite hat man am Angulus sterni, zwischen Manubrium und Corpus.

Die Längengrade der Brust sind folgende:

1) Die vordere Mittellinie.

2) Die Sternallinie, am Rande des Brustbeines.

3) Die Parasternallinie, von der Grenze des inneren und mittleren Drittels des Schlüsselbeines, oder von der Grenze zwischen Knorpel und Knochen der zweiten (dritten) Rippe gezogen, ca. 5—7 cm von der Mittellinie.

4) Die Mamillar- oder Papillarlinie, durch die Mitte der (normalen) Brustwarze, ca. 9—11 cm von der Mittellinie.

5) Die Axillarlinie, an der äußersten Peripherie der Brust (Lateranlinie, Eilh. Schulze), in der Krümmung gemessen einige 20 cm von der vorderen wie hinteren Mittellinie entfernt. Statt der einfachen Axillarlinie unterscheidet man neuerdings zwei solche, die vordere und die hintere Axillarlinie.

6) Die Scapularlinie, durch den unteren Winkel des Schulterblattes, bei herabhängenden Armen ca. 8 cm von der hinteren Mittellinie.

7) Die hintere Mittellinie.

Außer diesen Linien hat man noch Grenzlinien für die Einteilung in Gegenden, Regionen gezogen.

Man unterscheidet drei Hauptregionen der Brust:

1) Den mit dem Halse gemeinsamen Bezirk, Regio thoracocervicalis.

2) Die eigentliche Brustgegend.

3) Den mit dem Bauche gemeinsamen Bezirk, Regio thoracoabdominalis (s. Bauch). Die eigentliche Brustregion trennt man in die vordere, hintere und seitliche, welche durch senkrechte und wagerechte Linien wieder je in mehrere zerfallen. Wir erhalten somit alles in allem 20 Gegenden. Großen praktischen Wert hat diese Zerlegung in viele kleine Regionen nicht.

Bauch.

Zu unterscheiden: 1) der eigene Bezirk des Bauches (äußere Grenzen); 2) der mit Brust und Becken gemeinsame Bezirk (innere Grenzen).

Aeußere Grenzen: a) oben: unterer Rand des Brustkorbes; b) unten: Darmbeinkamm, Leistenbeuge (Lig. inguinale [Pouparti]). Innere Grenzen: a) oben: Zwerchfell; b) unten: Bauchfell. Zum gemeinsamen Bezirk mit der Brust gehört also der zwischen Rippenrand und Zwerchfell befindliehe Raum; von den im knöchernen Becken gelegenen Organen rechnet man zur Bauchhöhle die innerhalb des Bauchfells befindlichen.

Gegenden. Man zieht zwei horizontale Linien (Ebenen): A) durch die Spitzen des zwölften Rippenpaares; B) von einer Spina iliaca anterior superior zur anderen. Ueber der Linie *A* liegt die Oberbauchgegend, R. epigastrica, zwischen *A* und *B* die Mittelbauchgegend, R. mesogastrica, unter *B* die Unterbauchgegend, R. hypogastrica. Senkrechte, in Fortsetzung der Linea parasternalis (s. o.) gezogene Linien trennen jede dieser Gegenden in eine unpaare mittlere und zwei paarige seitliche. Wir erhalten so die auf der Abbildung bezeichneten Gegenden, von denen besonders das „Epigastrium", dessen oberer Teil auch als Herzgrube, Magengrube, Scrobiculus cordis — auch Regio cardiaca, Praecordia bezeichnet wird (Gastrotomie), und die R. umbilicalis (Hernien) hingewiesen werden soll. Am Oberschenkel liegt bereits die an die R. inguinalis superior (über dem Bande) sich anschließende R. inguinalis inferior.

Auf der Rückseite sind äußer den auf diese übergreifenden der Vorderfläche zu unterscheiden: in der Mitte die R. vertebralis s. spinalis (lumbalis), Fortsetzung der gleichnamigen an der Brust (Rücken), an den Seiten die R. lumbales, etwa dem M. quadratus lumborum entsprechend.

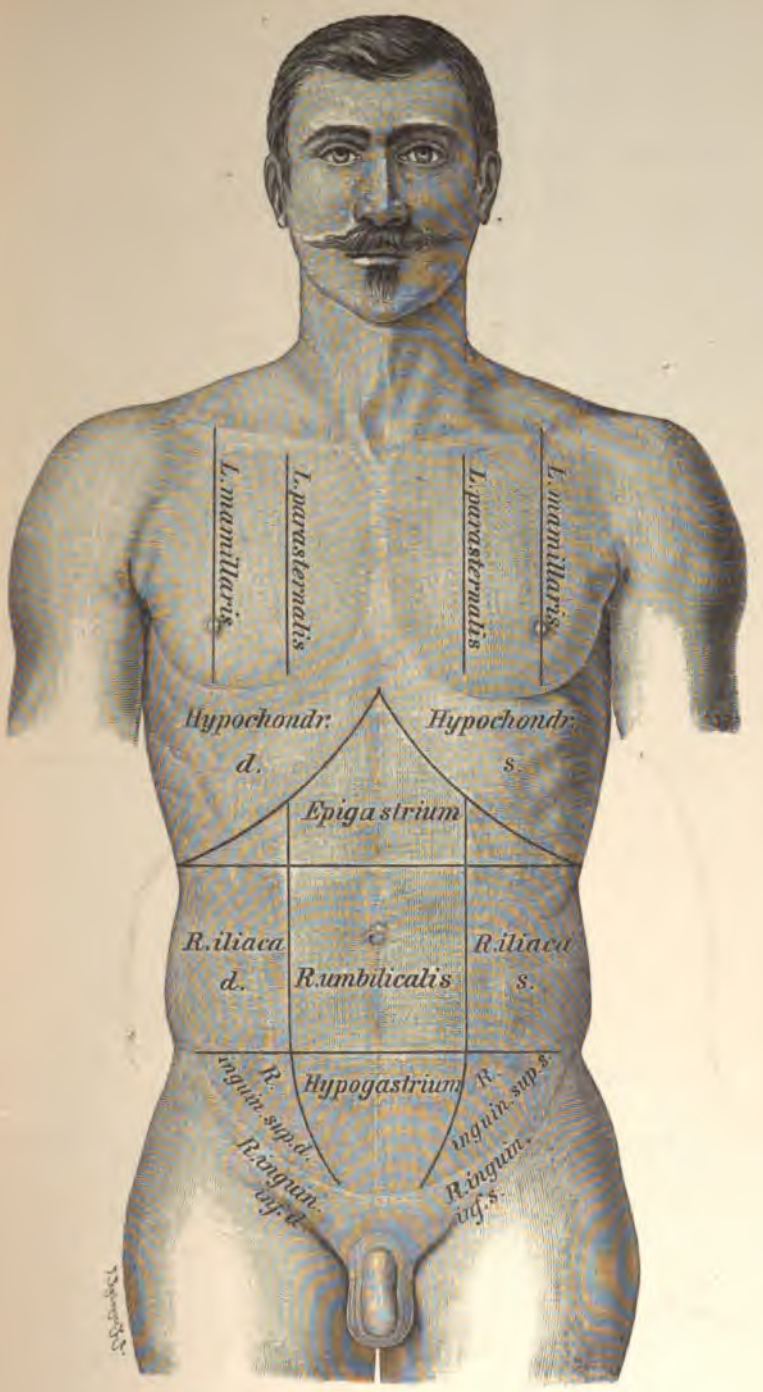

Fig. 111. Brust- und Bauchregionen.

1/5 der natürlichen Grösse.

Verlag von Gustav Fischer in Jena.

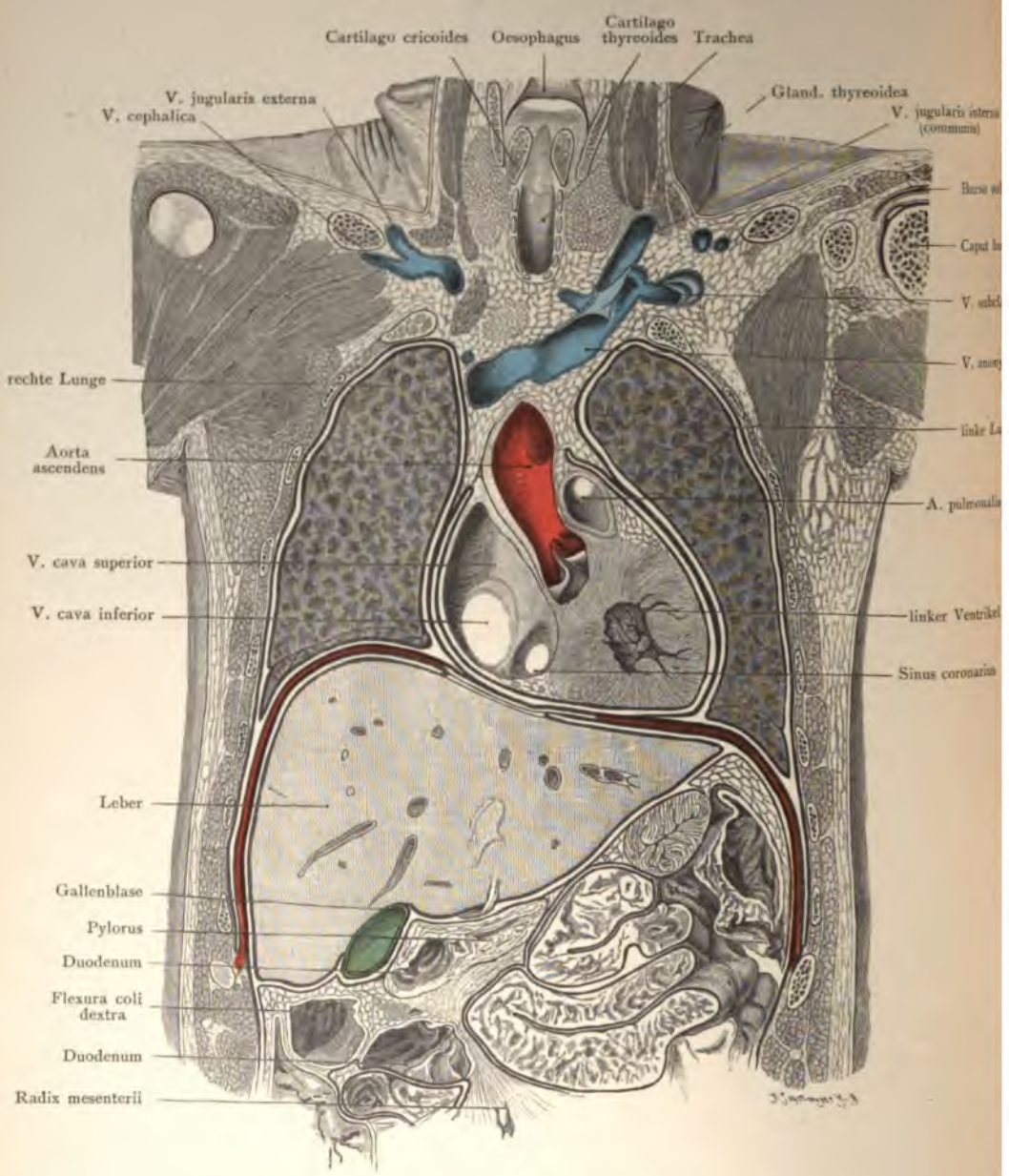

Fig. 112. Frontalschnitt durch den Rumpf.

$^1/_8$ der natürlichen Grösse.

Verlag von Gustav Fischer in Jena.

Fig. 112. Frontalschnitt durch den Rumpf.

Gefrierschnitt. Man sieht von vorn auf die vordere Fläche des zweiten Schnittes einer Reihe von senkrechten Frontalschnitten. Die Brust- und Baucheingeweide befinden sich in der extremen Exspirationsstellung der Leiche, welche im Leben niemals ganz erreicht wird. Der Luftdruck hat nicht nur auf das Zwerchfell, sondern auch auf die Intercostalmuskeln gewirkt, welche deutlich eingedrückt sind und so die Konturen der Pleura und Lungen wellig machen.

Ein Frontalschnitt veranschaulicht noch besser als ein Querschnitt das Verhalten der aus der allgemeinen Körperhöhle (Coelom) des Embryo entstandenen Einzelhöhlen. Durch das Auftreten des Zwerchfells wird die Leibeshöhle in „Brusthöhle" und „Bauchhöhle" geschieden. Eine „Brusthöhle" ist eigentlich nicht vorhanden, sondern nur eine Brustkorb- oder Thoraxhöhle am Skelett. Durch die vom Halse her erfolgende „Einstülpung" des Herzbeutels in das Coelom wird die Brusthöhle in drei, vollständig von einander getrennte Hohlräume geschieden:

1) Die Herzbeutelhöhle mit dem Herzen und einem Teile der großen Gefäße.
2) Die rechte } Pleurahöhle mit Lunge.
3) Die linke }

Den zwischen rechter und linker Pleurahöhle bestehenden Raum nennt ein Teil der Autoren: Mediastinum, Cavum mediastini. Nach dieser Auffassung oder Bezeichnung liegt das Herz nebst dem Pericardium im Mediastinum.

Unterscheidet man, wie eben angegeben, drei selbständige, gleichwertige Räume, so bleiben vor und hinter dem Herzbeutel zwei, oben zusammenhängende Räume übrig, die man als vorderes und hinteres Mediastinum bezeichnen kann. Das vordere Mediastinum wird durch die im Bereiche der zweiten bis vierten Rippe eintretende Aneinanderlagerung („Verklebung") der rechten und linken Pleura (s. Fig. 116) nochmals in einen oberen und einen unteren Abschnitt geteilt, zwischen denen aber die frühere Verbindung sich leicht (z. B. durch Eitersenkungen) herstellen kann. Die Mediastina stehen nach oben im offenen Zusammenhang mit den zwischen den Halsorganen befindlichen Räumen.

Die zwischen Thoraxwand und den aufsteigenden Teilen des Zwerchfells, in den sehr zugespitzten Winkeln liegenden, bei der Exspiration leeren, bei der Inspiration sich größtenteils mit Lunge erfüllenden komplementären Räume sind auf der Figur sichtbar.

Der Herzbeutel (Pericardium) ist ein in sich geschlossener Sack; er besteht aus einem den Herzmuskel und die Anfänge der großen Gefäße überziehenden visceralen und einem die direkte Fortsetzung dieses bildenden parietalen Abschnitt, welcher mit der Pleura mediastinalis, dem Zwerchfell und der vorderen Brustwand mehr weniger innige Verbindung eingeht.

Ebenso sind die beiden Pleurasäcke in sich geschlossen. Den die Lunge bekleidenden, mit ihrer Substanz innig verwachsenen Teil nennt man Pleura visceralis s. pulmonalis. Sie geht an der Wurzel (Hilus, Stiel) der Lunge in den parietalen Teil über, dessen einzelne Abschnitte die äußere Brustwand (Pl. costalis), den Herzbeutel (Pl. pericardiaca), das Zwerchfell (Pl. diaphragmatica) überziehen. Die medialen (nach dem Innern der Brust zugekehrten) Abschnitte werden als Pl. mediastinalis (zu der man die Pl. pericardiaca mit rechnen kann) bezeichnet. Die oberste, über die erste Rippe etwa 15—20 mm hinausragende Stelle der Pleura parietalis wird „Pleurakuppel" (Apex pleurae — für die „Lungenspitzen" —) genannt. Sie ist auf dieser Abbildung nicht sichtbar, da sie hinter der hier dargestellten frontalen Ebene liegt. S. d. Fig. 70, 121, 126.

Fig. 113. Obere Brustapertur.

Der obere Teil des Brustbeins und die beiden ersten Rippenknorpel, nebst den betreffenden Muskeln sind entfernt, Clavicula und Rippen — um ihre eigene Höhe etwa — nach unten gesunken. Der Herzbeutel ist frei gelegt. Thymus und Thyreoidea, ferner die Bronchiallymphdrüsen, sind entfernt. Vasa thyreoidea inferiora durchtrennt, die Halsfascien abpräpariert.

Vom Halse zur Brust oder umgekehrt verlaufen folgende Organe:

Gefäße. Die rechts aus der A. anonyma, links aus dem Arcus aortae entspringenden Carotiden (rechte und linke A. carotis communis). Die Subclaviae gehen auch zuerst zum Halse, dann aber zur Axilla. Rechts vom Arcus aortae liegt die V. cava superior, entstanden aus dem Zusammenflusse der beiden V. anonymae, welche hinter dem Sternoclaviculargelenk und dem oberen Teile des Manubrium sterni verlaufen. Die V. anonymae werden von der V. subclavia und V. jugularis communis (int.) gebildet (die rechte V. anonyma ist auf der Figur nicht besonders bezeichnet). Die großen Venen liegen vor und lateral von den Arterien.

Der im hinteren Mediastinum zwischen Aorta, V. azygos und Oesophagus aufsteigende Ductus thoracicus (Hauptstamm des Lymphgefäßsystems) entfernt sich allmählich von der Wirbelsäule nach links, steigt schräg nach oben und links zum Halse auf, wo er, von der tiefen Fascie bedeckt, in einem nach oben konvexen Bogen (einem „Heber" ähnlich) sich in die V. subclavia sinistra einsenkt (die Einmündungsstelle selbst ist auf Fig. 67 sichtbar).

Nerven. Der meist aus dem vierten (eventuell unter Beteiligung des dritten oder fünften) Cervicalnerven entspringende N. phrenicus geht, den M. scalenus anterior (s. Fig. 67, 70) schräg kreuzend, außen von der V. jugularis communis (int.), dann hinter ihr nach unten und verläuft zwischen V. und A. subclavia. Der rechte N. phrenicus legt sich dann lateral vor die V. cava superior und geht zwischen Herzbeutel und Pleura pericardiaca, etwa an dem rechten Rande des Herzbeutels zum Zwerchfell (Lig. coronarium hepatis, Leber, Bauchwand). Der linke N. phrenicus macht beim Uebertritt vom Halse zur Brust einen stärkeren Bogen, wegen der asymmetrischen Lage der großen Gefäße, und läuft dann weiter nach hinten als der der rechten Seite — wegen der Drehung des Herzens nach links — zwischen Herzbeutel und Pleura zum Zwerchfell. — Die Lage der N. phrenici in der Brust zeigt Fig. 122.

N. vagus (zehnter Hirnnerv) läuft zwischen A. carotis und. V. jugularis interna, anfangs mehr nach hinten, dann weiter vorn am Halse hinab, gelangt dann rechts vor die A. subclavia, links zuerst auch vor die A. subclavia, sodann vor den Arcus aortae; beide legen sich dann an den Oesophagus an, mit dem sie durch das For. oesophageum des Zwerchfelles in die Bauchhöhle, zunächst an den Magen, gelangen. Der linke Nerv kommt allmählich nach vorn, der rechte nach hinten (Drehung des Magens nach rechts).

Jeder N. vagus gibt einen N. recurrens s. laryngeus inferior (der wesentlich motorische Nerv des Kehlkopfes) ab; der rechte N. recurrens umfaßt die A. subclavia, der linke den Ductus BOTALLI nahe seiner Einmündung in die Aorta, um dann sofort nach oben und etwas nach innen nach dem Halse wieder aufzusteigen, wo sie rechts und links von der Trachea verlaufen. (Fig. 69.)

Eingeweide. Die Luftröhre teilt sich in Höhe des vierten oder fünften Brustwirbels in den rechten und linken Bronchus; die Stelle ist durch die großen Gefäße verdeckt. Die Speiseröhre ist auf der Abbildung links neben der Luftröhre zu sehen.

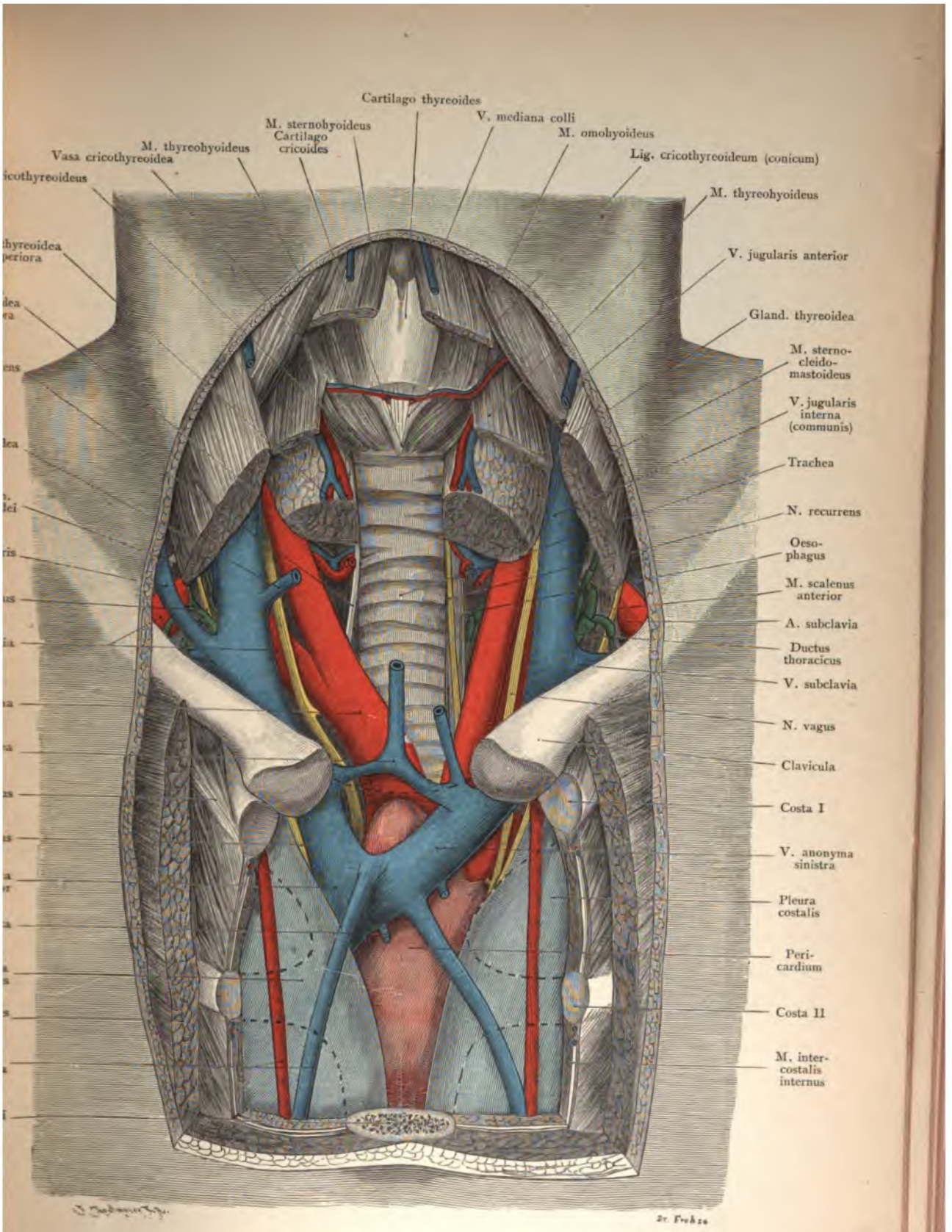

Fig. 113. Obere Brustapertur.

$^3/_4$ der natürlichen Grösse.

Verlag von Gustav Fischer in Jena.

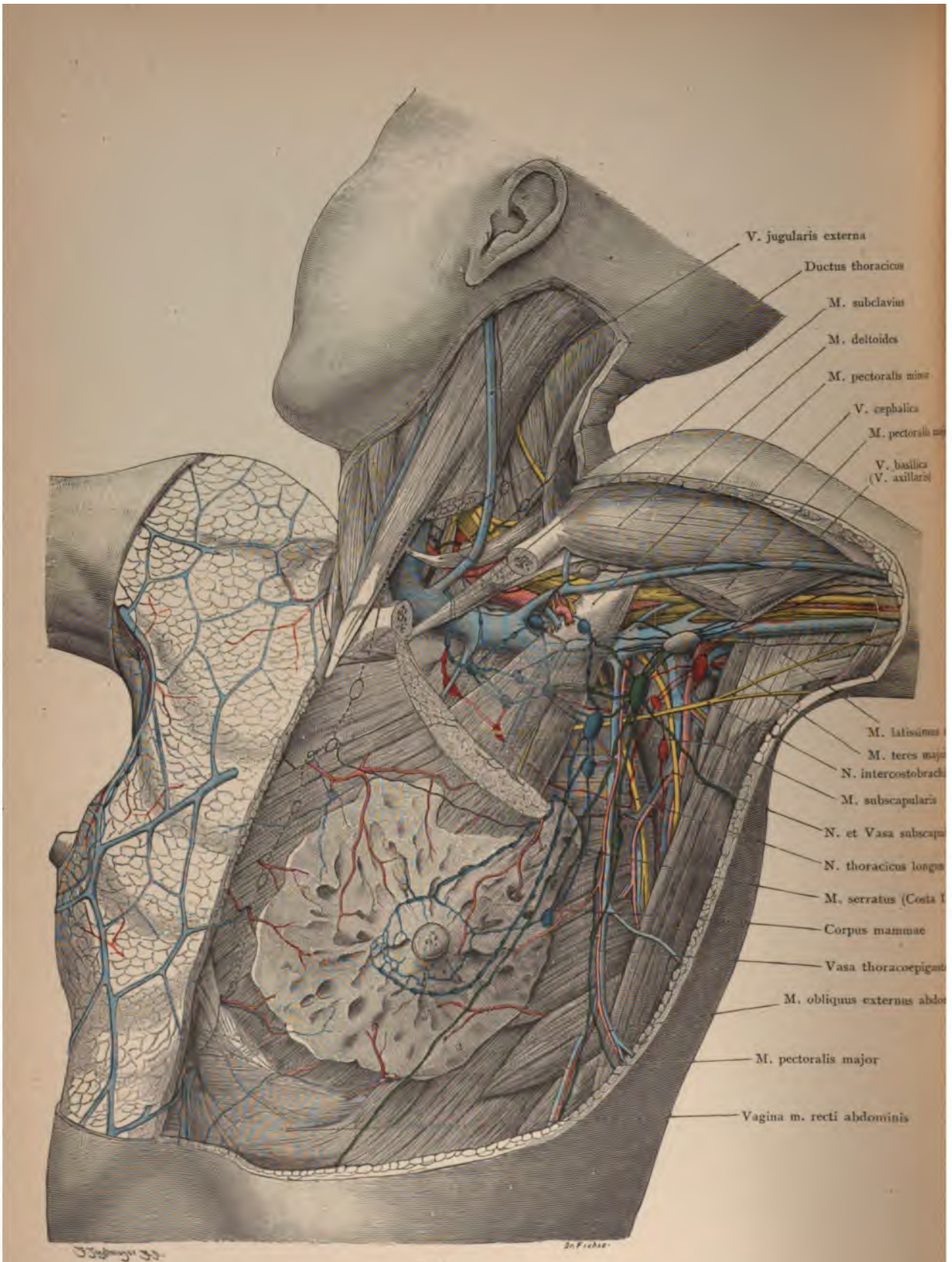

Fig. 114. Lymphdrüsen der Brust vom Erwachsenen.

$^1/_2$ der natürlichen Grösse.

Verlag von Gustav Fischer in Jena.

Fig. 114. Lymphdrüsen der Brust vom Erwachsenen.

Diese Figur ist nicht nach einem Präparat gezeichnet, sondern aus vielen Abbildungen einer ungedruckten, preisgekrönten Arbeit Frohses über die axillaren Lymphdrüsen zusammengestellt. Links ist die oberflächliche Schicht, rechts die tiefere mit dem Corpus mammae, seinen Arterien und Hauptlymphgefäßen dargestellt. Ein großes Stück ist aus dem M. pectoralis major entfernt, aus der sternalen Hälfte des Schlüsselbeines ein Stück entsprechend dem Ursprunge des M. cleidomastoideus herausgesägt. Mediale Drüsengruppen blau, laterale farblos, der zwischen ihnen liegende Zug grün, die tiefen Lymphbahnen rot.

Zu einer schnellen Uebersicht über die Drüsen der Achselhöhle ist es durchaus notwendig, eine bestimmte Einteilung zu haben, die auf jeden einzelnen Fall anwendbar ist. Die Zahl der Lymphdrüsen schwankt enorm (extremste eigene Beobachtungen 8 bezw. 43), und muß deshalb eine Gruppierung nach der Lage gewählt werden.

Die zuführenden Lymphgefäße kommen von Arm und Brustkorb. Unter den letzteren müssen die der Mamma als praktisch wichtigste besonders hervorgehoben werden. Man kann einen oberflächlichen und einen tieferen Zug unterscheiden, deren Trennung durch den N. intercostobrachialis und die Vasa thoracoepigastrica möglich ist.

Was nun die Lymphwege der Mamma anlangt, so liegt die erste regionäre Drüse bei rechtwinklig abduziertem Arme (diese Operationsstellung zeigt unsere Figur) dicht unterhalb des freien Randes des M. pectoralis major in der Höhe der dritten Rippe. Eine tiefere Drüse ist inkonstant, diese Lgl. paramammaria liegt in der Figur am lateralen Rande des Drüsenkörpers: ihre Schwellung soll nach LESSER pathognomonisch für Lues sein. Meistens zieht nun die Lymphe durch die 1—4 pektoralen Drüsen unter dem M. pectoralis minor schräg nach innen und oben, etwa parallel und medialwärts von der V. axillaris. Sie passiert dabei eine Anzahl viel kleinerer Lgl. subpectorales und subclaviae. In seltenen Fällen, die aber im Auge zu behalten sind, dringt ein Lymphgefäß in die Spalte zwischen beiden Brustmuskeln ein, und dann findet sich auch regelmäßig eine Lgl. interpectoralis. Viel häufiger ist die Verbindung mit der benachbarten lateralen Drüse, die wir als intermedia bezeichnen wollen; glücklicherweise nur selten führt eine Verbindung direkt zu der tiefen Gruppe, zu den Lgl. subscapulares und damit in die Nähe des Nerven für den M. latissimus dorsi. Ist diese Gruppe infiziert, so ist eine Schonung des Gefäßnervenbündels kaum angängig, weil dasselbe von den Lymphgefäßen häufig umspannt wird (s. die Abgangsstelle der A. subscapularis).

Der laterale oder Armlymphzug führt mit den oberflächlichen Gefäßen meist zu einer Drüse, die in unserer Figur auf der V. axillaris liegt, und von da aus unter dem M. pectoralis minor an der lateralen Seite der Vene nach oben. Ein nicht konstantes Lymphgefäß folgt schließlich der V. cephalica und senkt sich in die Fossa deltoideopectoralis, wo wir eine gleichnamige Drüse finden. Der tiefe Lymphzug liegt teils auf dem M. subscapularis, teils auf der lateralen Brustwand, und ist deshalb für die Drüsen der Name Lgl. subscapulares und Lgl. thoracicae angebracht.

Es empfiehlt sich demgemäß, die Lymphdrüsen der Achselhöhle folgendermaßen zu gruppieren:

A. Oberflächliche Drüsen:
   Lgl. pectorales, intermediae, brachiales deltoideopectorales.
B. Tiefe Drüsen:
   Lgl. subscapulares.

Diesen regionären Drüsen sind als Schaltdrüsen hinzuzufügen und ebenfalls bei den tiefen Drüsen zu nennen: die Lgl. subpectorales, subclaviae und thoracicae.

Als wichtige Varietät kommt für die Lgl. pectorales die Lgl. interpectoralis in Betracht.

Den typischen Abflüssen nach der Achselhöhle müssen aber noch andere seltene zugefügt werden, die für die Fälle von Verstopfung oder Entfernung jener Wege in Betracht kommen. Vom unteren Rande der Drüse sind noch zwei blaue Lymphgefäße angegeben, eines, welches den Weg nach unten gegen den Nabel einschlägt, und eines, welches sich in die Tiefe zu den Lgl. mammariae internae einsenkt. Ein anderes Gefäß entwickelt sich oben medial und senkt sich in eine dort schon öfters beobachtete Lgl. pectoralis medialis subcutanea ein, von der aus die Lymphe ebenfalls in die Tiefe ziehen kann. Umgekehrt können aber auch Lymphgefäße aus der Tiefe an die Oberfläche kommen, und so die Lgl. mammariae internae, also tiefe Drüsen sich mit oberflächlichen Drüsen der Achselhöhle verbinden (s. das quere, schwarze Lymphgefäß am oberen Rande des Corpus mammae).

Fig. 115. Lymphdrüsen und Lymphgefässe von Kopf, Hals, Brust, Oberarm. Einjähriges Kind.

M. sternocleidomastoideus, M. pectoralis major und die sternale Hälfte der Clavicula sind entfernt. Die rechte Seite ist gewählt, um eine Uebersicht über den ganzen Truncus lymphaticus dexter zu geben. Außer den Lymphdrüsen sind die großen Gefäß- und Nervenstämme freigelegt.

Die Lymphdrüsen des Kopfes liegen meist an der Grenze des Halses, nur im Bereiche des Unterkiefers reichen sie bis ins Gesicht hinein: Lgl. faciales und die Lgl. marginales capitis (FROHSE).

Die Lgl. faciales sind in oberflächliche und (inkonstante) tiefe zu zerlegen. Die (1—4) ersteren liegen auf der Parotis; Lgl. auricularis anterior, superior und inferior. Die tiefen liegen (diagnostische Schwierigkeiten!) auch in der Substanz der Parotis selbst, oder auf dem M. buccinator (Lgl. buccinatoria) oder der Seitenwand des Pharynx, oder auch auf dem Kiefer (Lgl. facialis profunda anterior) in der Nähe der V. facialis anterior.

Lgl. marginales capitis zerfallen in Lgl. submentales, submandibulares, parotideae, auriculares posteriores s. mastoideae, occipitales.

3—7 Lgl. submentales (beide Seiten gerechnet) zwischen beiden Biventerbäuchen, mit den Hauptzuflüssen von Unterlippe und Kinn.

3—6 Lgl. submandibulares, dicht an der gleichnamigen Drüse, meist zwischen ihr und dem Kieferrande; zu ihnen fließt die Lymphe aus Lippe, Zahnfleisch, Boden der Mundhöhle und den in diesen einmündenden Speicheldrüsen. Genauere Beschreibung s. Fig. 62 und 63.

1—3 Lgl. auriculares posteriores s. mastoideae am Ansatz des M. sternocleidomastoideus, nicht allein auf den Warzenfortsatz beschränkt.

1—4 Lgl. occipitales auf dem Ansatz des M. trapezius. In Fig. 52 ist eine obere und eine untere Gruppe zu erkennen.

Unbeständig sind die Lgl. cervicales superficiales zwischen Platysma und M. sternocleidomastoideus, längs der V. jugularis externa; die Drüsen finden sich an den Rändern des Muskels, wo dieser von der Vene gekreuzt wird.

Von den sehr zahlreichen (25—70) Lgl. cervicales profundae liegen die oberen auf der Teilungsstelle der A. carotis, an der V. jugularis interna bis zur Schädelbasis, um den N. accessorius herum, nach der Schilddrüse und der Wirbelsäule zu. Die unteren liegen in der Supraclaviculargrube, am und inmitten des Plexus brachialis, in dem Winkel zwischen V. subclavia und V. jugularis communis.

Die tiefen oberen Halsdrüsen stellen die sekundären Drüsen für die oben beschriebenen Lymphdrüsen am Rande des Kopfes dar, anderseits nehmen sie als regionäre Drüsen die Lymphe aus Schädelhöhle, Pharynx, Zunge und oberem Teile des Kehlkopfes auf.

Die unteren Drüsen sind sekundäre der oberen, regionär für den unteren Teil des Kehlkopfes, Schlundes und der Schilddrüse; sekundär für das vordere Mediastinum (Verbindung mit dem Truncus subclavius).

Der Truncus subclavius, das Hauptgefäß der aus der Achselhöhle gesammelten Lymphe, mündet manchmal (s. Fig.) besonders in die V. subclavia.

Lgl. axillares s. Fig. 114.

Unbeständig sind die Lgl. thoracicae, welche die Fortsetzung der Lgl. subscapulares bilden und der Brustwand dicht anliegen (s. die Drüse auf der zweiten Rippe, wo diese den oberen Rand des M. pectoralis minor erreicht). In seltenen Fällen folgen sie auch für eine kürzere oder längere Strecke dem Nerven für den M. serratus magnus, N. thoracicus lateralis.

Von den Lgl. cubitales sind die superficiales die stärkeren und beständigeren und unter ihnen am beständigsten eine, welche in der Höhe des, oder dicht über dem Epicondylus ulnaris liegt (Schwellung häufig bei Lues). Die profundae sind in normalem Zustande klein, 1—2 an der Zahl, über dem Ellenbogengelenk neben der Arterie, fast konstant auch eine höhere, Lgl. brachialis profunda, ungefähr an der Abgangsstelle der A. collateralis ulnaris superior.

Besonders dargestellt sind in der Figur die Lymphgefäße der Nase (nach KÜTTNER) und der Ohrmuschel (nach STAHR).

Von der Nasenwurzel aus ziehen zwei Stränge am Oberaugenhöhlenrande nach hinten und steigen neben der Parotis steil nach unten, in eine oberflächliche Lgl. auricularis anterior, Lgl. parotidea profunda und superficialis einmündend. Von der Mitte der Nase ziehen sie teils über den M. masseter hinweg, teils, der V. facialis folgend, zum unteren Rande des Unterkiefers zu den Lgl. parotideae, aber auch zu den hinteren Lgl. submandibulares. In ihre Bahn schaltet sich bisweilen eine Lgl. buccinatoria ein. Vom unteren Teile der Nase aus führt die Lymphe meist längs der A. maxillaris externa zu der mit Lgl. submandibularis II (= media) bezeichneten Drüse.

Die Lymphgefäße des Ohres sind einfach. Die regionären Drüsen für die Rückseite sind teils oberflächlich: Lgl. auricularis posterior und eine nicht bezeichnete Lgl. cervicalis superficialis hinter der V. auricularis posterior, teils eine tiefe Lgl. cervicalis profunda superior.

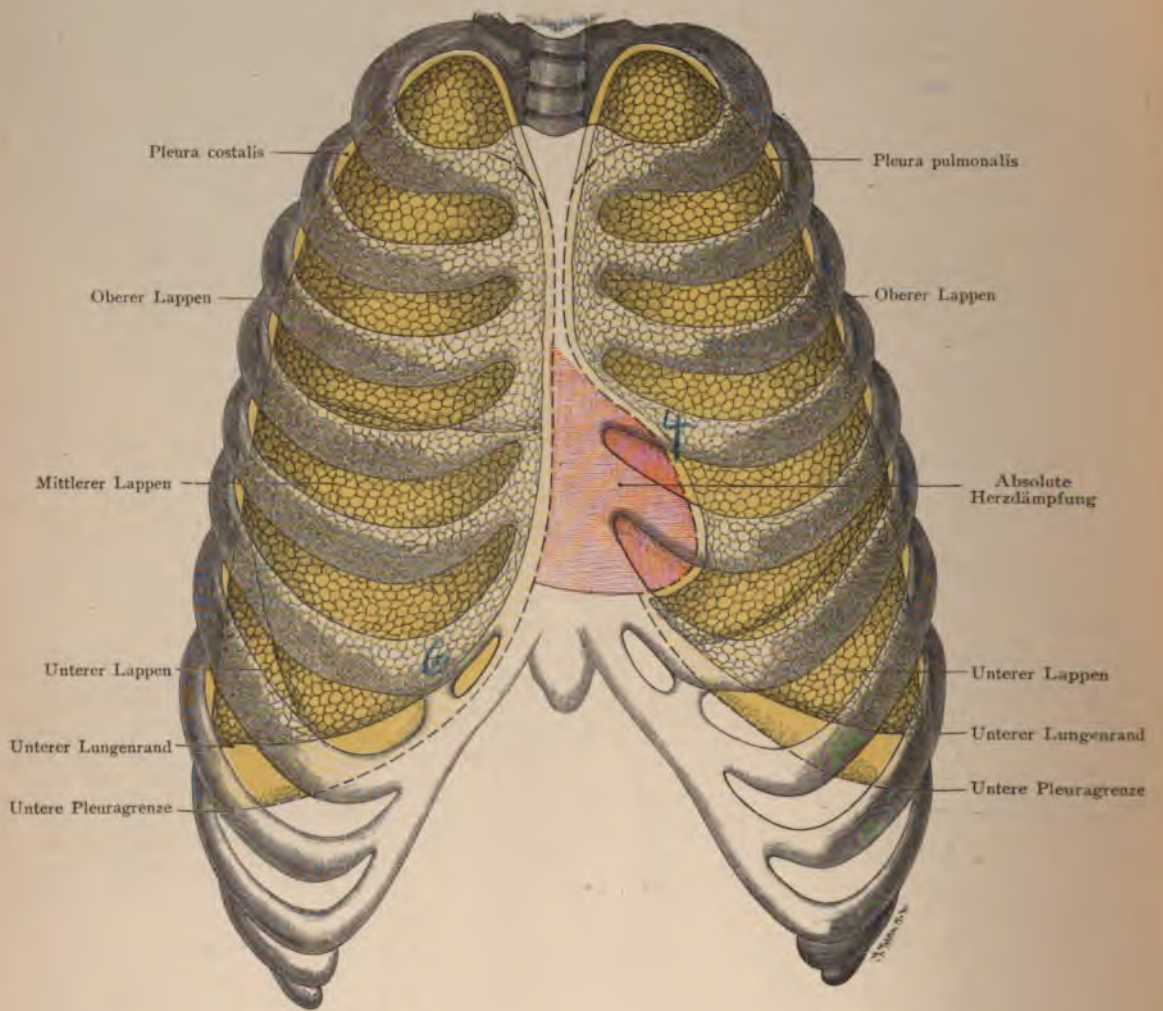

Fig. 116. Lungen- und Pleura-Grenzen, von vorn. Absolute Herzdämpfung.

$^2/_5$ der natürlichen Grösse. — Frei nach JOESSEL.

Verlag von Gustav Fischer in Jena.

Fig. 116. Lungen- und Pleura-Grenzen, von vorn. Absolute Herzdämpfung.

Die parietale Pleura besteht aus Pl. costalis, Pl. diaphragmatica, Pl. mediastinalis (inclus. pericardiaca) und Apex pleurae.

Für die vordere Brustwand ist es von größter Bedeutung, die Umschlag stellen, d. h. die Linien zu kennen, an denen die costale Pleura in die mediastinale und die Pl. diaphragmatica übergeht (punktierte Linien der Abbildung).

Die vordere (mediale) Grenze der rechten Pl. costalis zieht vom oberen Rande des ersten Rippenknorpels unter einem halben rechten Winkel ab- und einwärts nach einem, wenige mm bis zu einigen cm links von der Mitte des Angulus sterni (Vereinigung von Manubrium und Corpus sterni, Höhe der zweiten Rippe) gelegenen Punkte, geht dann fast genau senkrecht, allmählich sich der Mittellinie nähernd, abwärts, — erreicht diese Linie in der Höhe des 5. Rippengelenkes, biegt dann etwas nach außen um und verläuft unter dem Rande des 6. Rippenknorpels oder im 6. Intercostalraume oder am oberen Rande des 7. Rippenknorpels entlang, erreicht dessen unteren Rand etwa 15 mm medial von der Vereinigung zwischen Knochen und Knorpel. Der Knorpel der siebenten Rippe bleibt somit fast ganz (oder ganz) außerhalb der Pleura; ebenso bleiben vom Pleuraüberzug frei die Knorpel der folgenden Rippen bis zur 12., sowie nach unten an Länge stetig (bis 6 cm) zunehmende Abschnitte der betreffenden Knochen. Die Pleuragrenze schneidet die rechte Papillarlinie (s. Fig. 111) am unteren Rande des 7. Rippenknorpels oder etwas tiefer, die Linea axillaris am unteren Rande des 9. Knorpels.

Die linke Pl. costalis verläuft oben fast ebenso wie die rechte, nur trifft sie den Angulus sterni etwas weiter nach links als jene; von hier ab geht sie, bisweilen die Mittellinie erreichend, mit der der anderen Seite lose verwachsen („verklebt"), ca. 4—5 cm senkrecht hinab bis zur Höhe des oberen Randes des 4. Rippenknorpels, darauf schräg nach außen-unten, bis nahe an die Grenze zwischen Knochen und Knorpel am oberen Rande der 5. Rippe, dann in medialwärts konkavem Bogen nach unten und innen, erreicht den oberen Rand des 6. Rippenknorpels und geht schließlich, ähnlich wie rechts, schräg nach unten und außen, jedoch etwas steiler, indem die linke Pleura vorn (medial) den 7. Rippenknorpel nicht erreicht, dagegen unten (lateral) etwas tiefer hinabreichen kann. So pflegt die linke Pleura die Axillarlinie am Knochen der 10. Rippe (oder im 9. Intercostalraum) zu schneiden (vgl. Fig. 126). — Die rosafarbene Stelle ist die sogen. „absolute Herzdämpfung"; hier kann unter normalen Verhältnissen niemals lufthaltiges Lungengewebe vorkommen. Ferner kann man hier operativ direkt zu dem Herzbeutel gelangen. — Wegen des Apex pleurae s. Fig. 70 und 121 nebst Erklärungen.

Die Figur zeigt außerdem die Grenzen zwischen den Lungenlappen. Die rechte Lunge hat drei Lappen; der obere und der mittlere sind vorn durch eine Furche getrennt, welche in Höhe der 4. Rippe oder einige cm tiefer auf den vorderen Lungenrand stößt; die Grenze zwischen dem mittleren und dem unteren Lappen verläuft im 6. Intercostalraum, dann hinter dem vorderen Ende des Knochens der 7. Rippe schräg abwärts bis zum unteren Rande der Lunge. — Die linke Lunge besteht aus zwei Lappen, deren Trennungsfurche vom hinteren Ende des 4. Intercostalraumes bis zur Gegend hinter dem 7. Rippenknorpel verläuft.

Fig. 117. Lungen- und Pleuragrenzen, von hinten.

Die medialen Grenzen der Pleurae an den Brustwirbeln, oder die Linien, in denen die Pl. costalis in die Pl. mediastinalis übergeht, laufen an den Wirbelkörpern entlang.

Besonders wichtig ist die untere Pleuragrenze, d. h. die Umschlagstelle der Pl. costalis in die Pl. diaphragmatica. Vom unteren Rande des zwölften Brustwirbels geht sie in horizontaler Richtung nach außen, so daß von den untersten Rippen nicht nur die Knorpel, sondern auch Teile der Knochen frei bleiben. Die zwölfte Rippe — welche indes sehr verschieden lang ist (bei Vorkommen einer dreizehnten freien Rippe sehr lang, im anderen Extrem sehr kurz, ja festgewachsen sein kann, „fehlt") wird meist von der Pleuragrenze halbiert.

Auf die Differenz zwischen rechts und links in dem weiteren Verhalten (Axillarlinie) wurde bei Fig. 116 hingewiesen. Die Abbildung zeigt deshalb rechts zwischen den scheinbar lateralsten Teilen der zehnten und neunten Rippe eine kleine Lücke zwischen Pleura und Brustwand, links fehlt diese.

Die Pleurakuppeln sind in der Ansicht von hinten nicht sichtbar, da sie niemals die Höhe der oberen Fläche des ersten Brustwirbels erreichen.

Die beiderseits hinten im dritten Intercostalraum beginnenden, schräg nach außen und unten ziehenden Furchen zwischen oberem und unterem Lungenlappen sind durch schwarze Linien angedeutet. Rechts geht dann von dieser Furche erst später eine kleinere ab, welche den oberen und mittleren Lappen (unvollständig) trennt.

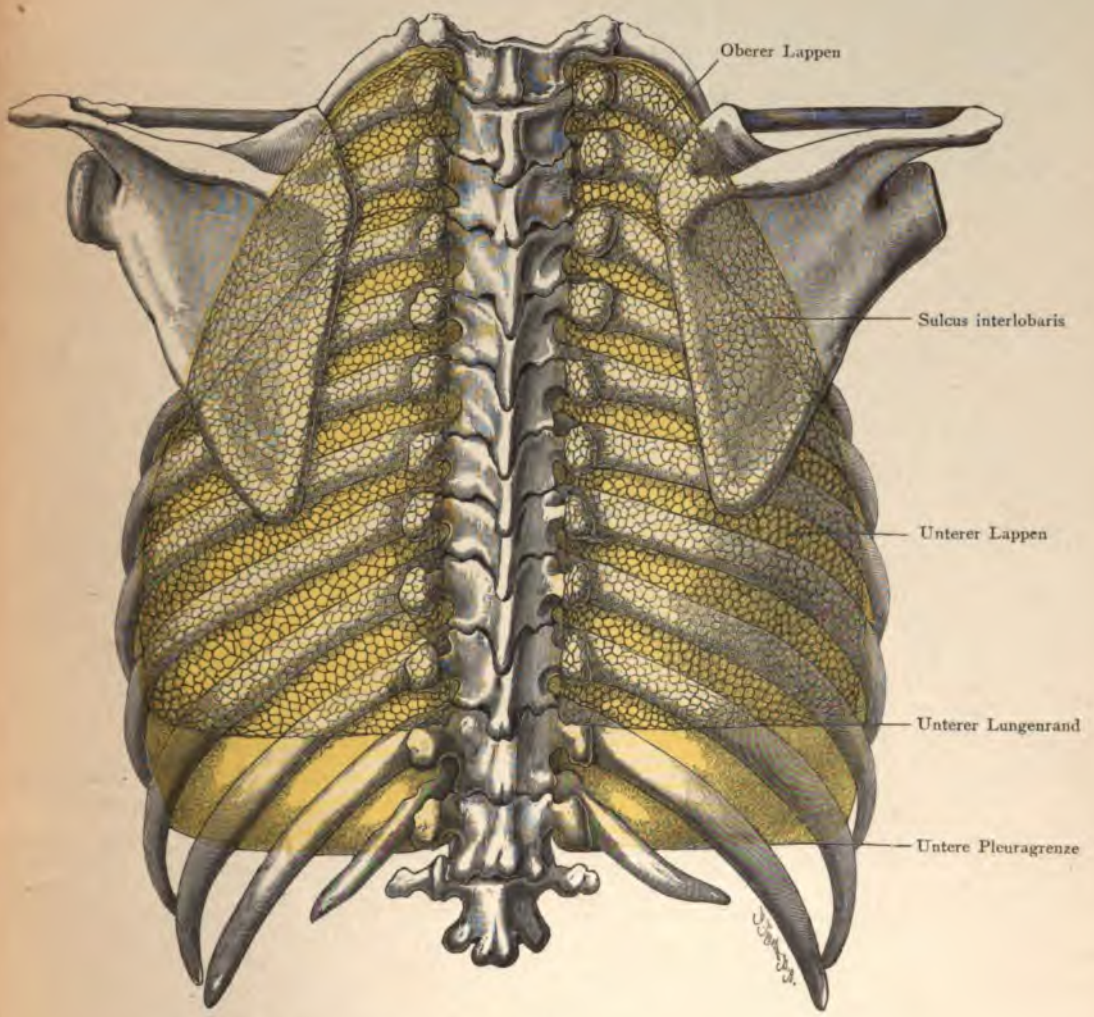

Fig. 117. Lungen- und Pleura-Grenzen, von hinten.

$^2/_5$ der natürlichen Grösse. — Frei nach JOESSEL.

Verlag von Gustav Fischer in Jena.

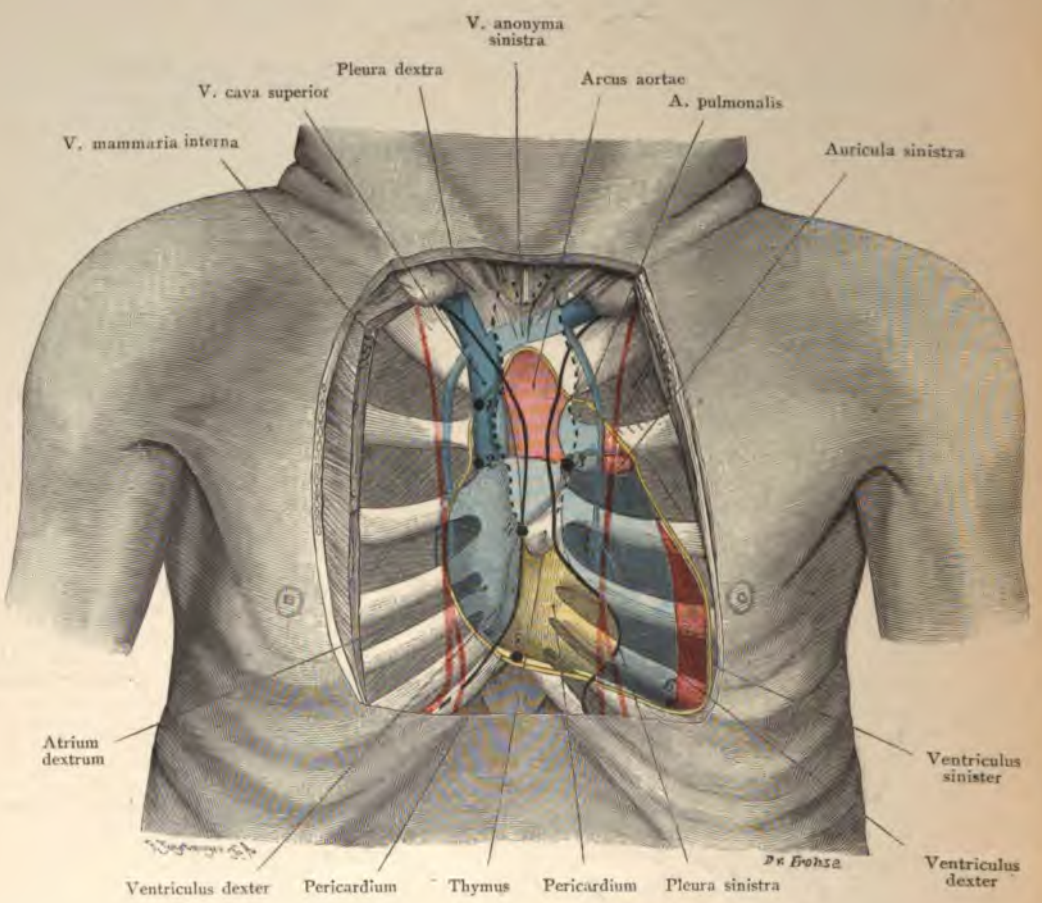

Fig. 118. Vordere Brustwand und Herz beim Neugeborenen.

Natürliche Grösse.

Verlag von Gustav Fischer in Jena.

Fig. 118. Vordere Brustwand und Herz beim Neugeborenen.

An der frischen Leiche eines normalen neugeborenen Kindes sind die Weichteile der vorderen Brustwand im Bereiche des Brustbeines und der Rippenknorpel entfernt. Die Lage des Herzens und seiner wichtigsten Teile wurde durch Einstechen von sechs Nadeln nach der Methode von LUSCHKA *bestimmt. Für die Darstellung der Lage des Herzens und der großen Gefäße sind die Skelettteile und Intercostalmuskeln durchsichtig gedacht. Die Herzbeutelkonturen und die absolute Herzdämpfung sind gelb gezeichnet.*

Die sechs zur Lagebestimmung benutzten, mit arabischen Ziffern bezeichneten Punkte sind folgende:

1) Innerer Winkel des ersten Intercostalraumes, rechts, dicht am Brustbein: Pleura dextra, N. phrenicus dexter, Umschlagstelle des Herzbeutels, Vena cava superior, ganz nahe dem rechten Rande des Aortenbogens (bei schrägem Einstechen der Nadel kann dieser getroffen werden); beim Erwachsenen kommt man in die Vasa mammaria interna hinein (s. Fig. 119), beim Kinde nicht.

2) Innerer Winkel des zweiten Intercostalraumes, rechts, dicht am Brustbein: Pleura dextra, Vena cava superior, oberer Rand des rechten Vorhofes, Eröffnung des Herzbeutels.

3) Innerer Winkel des zweiten Intercostalraumes, links, dicht am Brustbein: Gegend der Pulmonal- und Aortenklappen, erstere vorn, weiter nach oben und links, letztere hinten, mehr nach unten und rechts (vgl. Fig. 120). Die linke Pleurahöhle wird durch die Nadel geöffnet.

4) In der Medianlinie des Brustbeines, in der Höhe der Gelenke für das vierte Rippenpaar — oder beim Kinde etwas (3—4 mm) höher: Rand der rechten Pleura, Grenze zwischen rechtem Vorhof und rechtem Ventrikel, Valvula tricuspidalis.

5) In der Medianlinie des Brustbeines an der Grenze zwischen Körper und Schwertfortsatz desselben: unterer Rand des rechten Ventrikels, oder des Herzbeutels, Bereich der absoluten Herzdämpfung.

6) Am unteren Rande der fünften Rippe links, an der Grenze zwischen Knochen und Knorpel derselben, etwa $1^1/_2$ cm nach innen von der Mamillarlinie: Herzspitze oder richtiger Grenze zwischen linkem (rot) und rechtem (blau) Ventrikel. Die Nadel ging genau durch das Septum ventriculorum, ohne eine Kammer zu eröffnen.

Der obere und untere Teil des vor dem Herzen gelegenen vorderen Mediastinalraumes hängen beim Kinde noch zusammen, indem die vor dem Herzbeutel gelegene Thymusdrüse zwischen beiden parietalen Pleurae bis in den Bezirk der absoluten Herzdämpfung hinabreicht. Außer der Thymus findet man hier lockeres Bindegewebe, Fett, Lymphdrüsen, kleine Gefäße.

Fig. 119. Vordere Brustwand und Herz beim Erwachsenen.

Außer den, den Thorax bedeckenden Weichteilen sind entfernt die Knorpel der dritten, vierten und fünften Rippe, nebst der Verbindung der letzteren mit dem sechsten Rippenknorpel, ferner die oberen Intercostalmuskeln.

Zwischen den Zacken des M. transversus thoracis (s. triangularis sterni) sieht man die blaue Pleura parietalis durch, deren „Grenzen" oder richtiger: Umschlagstellen hinter dem Brustbein gleichfalls blau gezeichnet sind.

In der Ausdehnung vom zweiten bis vierten Rippenknorpel oder doch bis in die Nähe des letzteren sind (vgl. Fig. 116) die Pleurae der beiden Körperseiten beim Erwachsenen verklebt, nachdem sich die Thymusdrüse nach oben zurückgezogen hat. Die rechte Pleura kann die Mittellinie erheblich nach links hin überschreiten, oft bis zum linken Rande des Brustbeines.

Neben den Rändern des Brustbeines, in einer je nach der wechselnden Breite dieses Knochens etwas schwankenden Entfernung (etwa 15—18 mm, horizontal gemessen) liegt die A. mammaria interna (aus der A. subclavia) mit zwei, in den oberen beiden Intercostalräumen nur einer (medial gelegenen) Begleitvene. Neben diesen Gefäßen liegen rechts und links Lymphdrüsen, Lgl. sternales und mediastinales anteriores, nach oben hin größer und zahlreicher werdend.

Das Herz des Erwachsenen liegt im allgemeinen etwas tiefer und mit der Spitze etwas weiter nach links, als beim Neugeborenen. Die Distanz der Herzspitze (linker Ventrikel) von der Brustwarze beträgt etwa 6—7 cm in der senkrechten (Ordinate), 2—3 cm in der horizontalen Richtung (Abscisse). (Die Abbildung ist auf $^3/_5$ reduziert, daher alle Masse derselben mit $^5/_3$ zu multiplizieren!)

Eine ziemlich häufig vorkommende Spaltung von Rippenknorpeln, die sich auch auf die Rippenknochen fortsetzen kann, ist an der vierten Rippe rechts zu sehen.

Ueber das sonstige Verhalten des Skeletts, besonders über die Verbindungen zwischen dem siebenten und sechsten, sowie dem sechsten und fünften Rippenknorpel, die Zahl der direkt bis zum Brustbein gehenden Rippen hat BARDELEBEN (Die anatomischen Verhältnisse der vorderen Brustwand und die Lage des Herzens, Jen. Sitzungsber. 1885, nochmals abgedruckt im Anat. Anzeiger, Bd. 15, 1898) folgendes festgestellt:

Häufig, nämlich in etwa 10 Proz. erreicht der achte Rippenknorpel beiderseits das Brustbein. Knorpelige Fortsätze mit Gelenkverbindungen zwischen dem siebenten und sechsten Rippenknorpel sind als Regel anzusehen; solche zwischen dem sechsten und fünften kommen links in 60 Proz., rechts in 40 Proz. vor. Hierdurch und durch die Annäherung zwischen diesen Knorpeln werden die Fenster vor dem Herzbeutel sehr verengt.

Die Lage des Herzens, sowohl der Spitze wie der Pulmonal- und Aortenklappe ist nicht absolut konstant — abgesehen von den physiologischen Lage- und Formveränderungen des Herzens. Die Pulmonalklappen liegen gewöhnlich im zweiten Intercostalraum oder hinter dem dritten Rippenknorpel, selten hinter dem dritten Intercostalraum, die Aortenklappen hinter dem dritten Rippenkorpel oder dem dritten Intercostalraum. Für operative Eingriffe am Herzbeutel ist am besten geeignet die kleine Stelle, an der die Pleurasäcke denselben nicht bedecken. Im vierten und fünften Intercostalraum, dicht am Sternum, kann man punktieren, ohne die Pleura zu verletzen; doch denke man an die Vasa mammaria interna. Resektion eines Stückes der vierten und fünften Rippe und des linken Sternalrandes legt den Herzbeutel in größerer Ausdehnung frei.

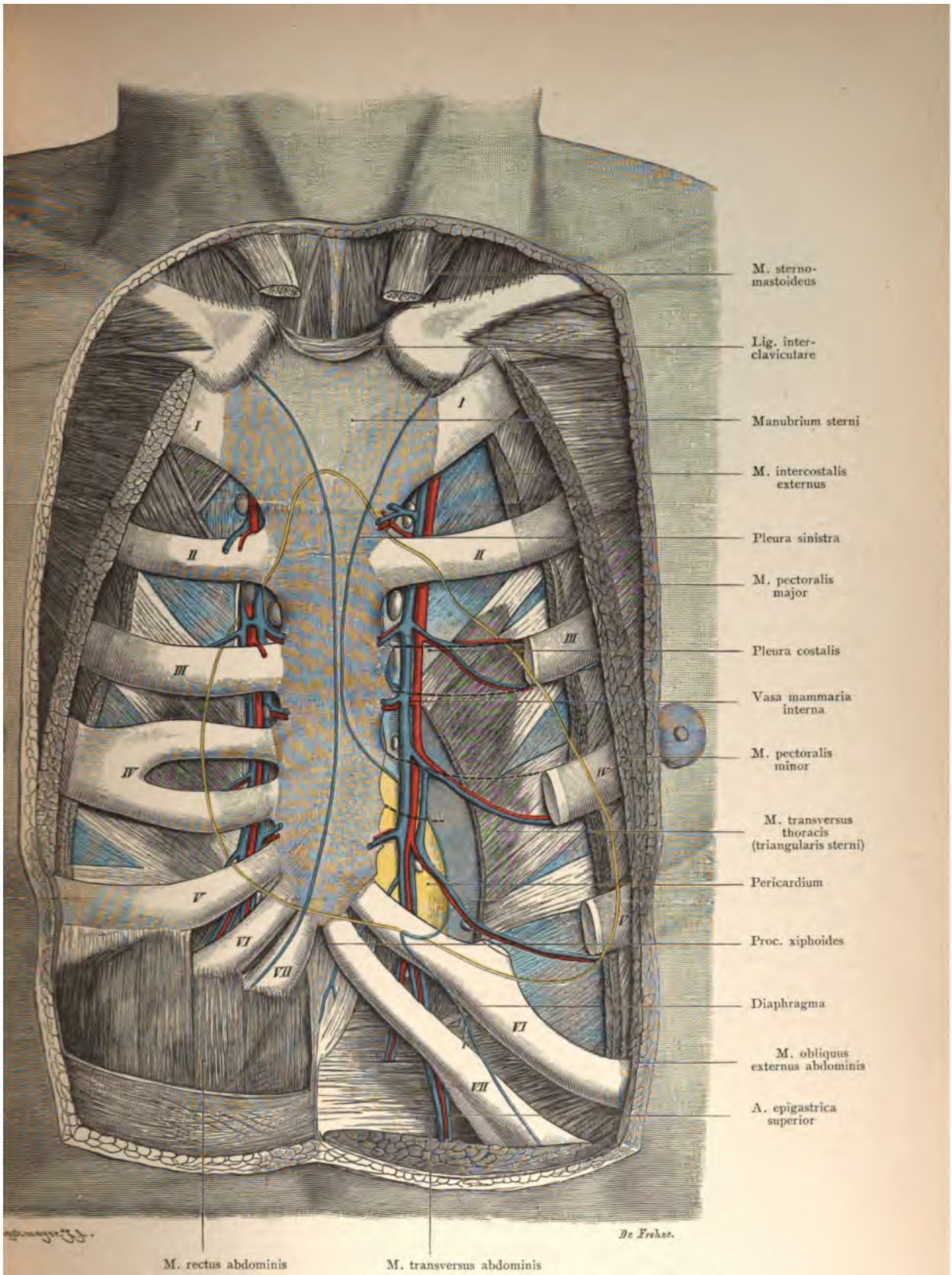

Fig. 119. Vordere Brustwand und Herz beim Erwachsenen.

$^{3}/_{5}$ der natürlichen Grösse.

Verlag von Gustav Fischer in Jena.

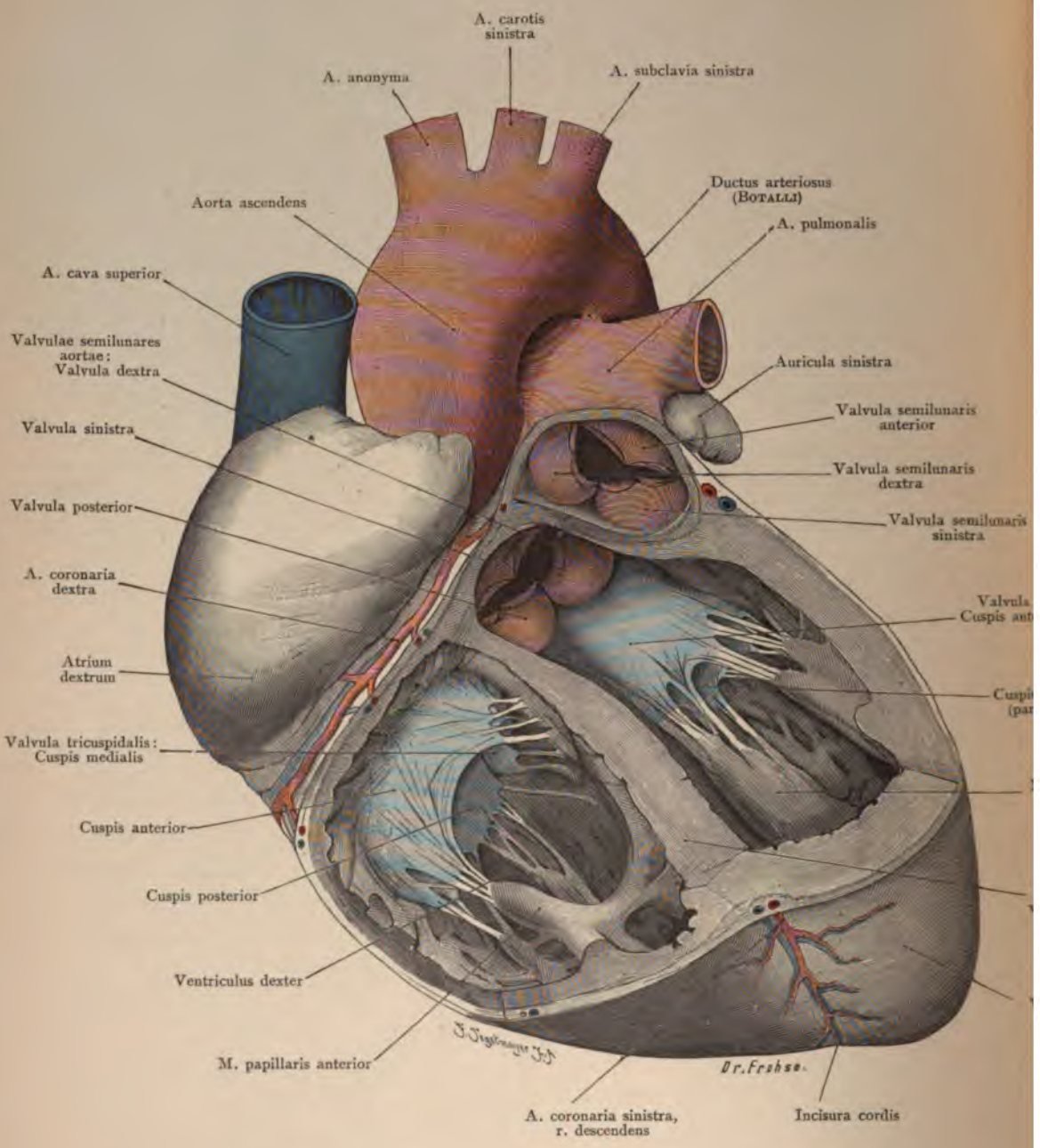

Fig. 120. Herz des Erwachsenen. Ventrikel eröffnet.

Ansicht von vorn. — Natürliche Grösse.

Verlag von Gustav Fischer in Jena.

Fig. 120. Herz des Erwachsenen, Ventrikel eröffnet.

Normales Herz eines Erwachsenen, in Formol gehärtet; die Ventrikel sind bis zu den arteriellen Klappen geöffnet, das Herz etwas um seine Achse derart gedreht, daß der linke Ventrikel etwas mehr nach vorn kam. Die Abbildung ist bei den Aorten- und Pulmonalklappen etwas schematisiert, um, was sonst kaum möglich ist, sämtliche Klappen des Herzens in ihren gegenseitigen Lagebeziehungen übersichtlich zeigen zu können.

Zu sehen sind auf der Abbildung vom rechten Vorhofe die äußere und vordere Fläche, das rechte Herzohr, die Einmündung der V. cava superior.

Rechter Ventrikel. Musculi papillares, ein vorderer, ein hinterer, ein innerer. Chordae tendineae, die drei Zipfel der Valvula tricuspidalis, ein großer vorderer, ein großer hinterer, ein kleiner medialer. Zwischen beiden Ventrikeln die Scheidewand, auf der Vorderfläche des Herzens die Furche mit der Incisura cordis und dem absteigenden Aste der A. coronaria sinistra.

Da der den Ventrikel nach oben fortsetzende Conus arteriosus weit eröffnet, seine Grenze gegen den linken Ventrikel mit entfernt ist, stehen die Pulmonalklappen in keinem direkten Zusammenhange mit dem rechten Ventrikel. Die Lage der drei Taschenventile ist deutlich zu sehen, eins liegt nach vorn, eins nach rechts, eins nach links.

Linker Ventrikel. Musculi papillares, ein vorderer linker, ein hinterer rechter, mit den sich zu je beiden Klappenzipfeln begebenden Chordae tendineae, die beiden Zipfel der Valvula bicuspidalis s. mitralis, ein vorderer rechter, in die Aortenwand und deren dort befindliche Taschenklappen übergehender, ein hinterer linker (parietaler) Zipfel.

Die Aortenklappen besitzen wie die Pulmonalklappen drei Taschen, von denen aber hier eine hinten, die anderen beiden, mit den entsprechenden der Pulmonalis genetisch zusammenhängend (eines Ursprungs), rechts und links liegen.

Die Aortenklappen liegen, wie bei anderer Gelegenheit (Fig. 119) bereits bemerkt, weiter nach rechts, nach unten und nach hinten als die Pulmonalklappen. Infolge der tiefen, d. h. von der vorderen Brustwand weiter entfernten Lage und der störenden Nachbarschaft der Pulmonalklappen pflegt man die Aortenklappen im zweiten rechten Intercostalraum hart neben dem rechten Sternalrande, d. h. also dort wo der Aortenbogen ganz nahe an der vorderen Brustwand liegt, zu auskultieren. Die Mitralklappe auskultiert man an der Herzspitze.

Fig. 121. Querschnitt des Körpers, in der Höhe des ersten und zweiten Brustwirbels.

Gefrierschnitt. Der Schnitt hat hinten den zweiten, sowie dessen Verbindung mit dem ersten Brustwirbel, ferner die zweite und erste Rippe getroffen, vorn ist er durch den unteren Teil der Luftröhre, die Schilddrüse und das Schlüsselbein gegangen, seitlich sind Schultergelenk und Schulterblatt nebst seiner starken Muskulatur durchschnitten. Die Schultern standen, wie bei frischen Leichen gewöhnlich, sehr hoch.

Beachtenswerte Einzelheiten sind:

1) Die Pleurakuppeln, in welche man von unten hineinsieht; sie erscheinen wegen des nicht genau horizontal verlaufenden Schnittes (Differenz 4,5 mm) ungleich groß. Die durch den Schnitt frei gewordenen obersten Partien der Lungenspitzen sind entfernt. Ueber die linke Kuppel sieht man, durch die Pleura durchschimmernd, die A. subclavia verlaufen. Man erkennt die innigen Beziehungen zwischen den Pleurakuppeln einerseits, der ersten Rippe und den M. scaleni anderseits. Diese Muskeln sind außen und hinten von der Pleura erkennbar.
2) Verhalten der Luft- und Speiseröhre; erstere weicht, wohl infolge der asymmetrischen Entwickelung der Schilddrüse, ein wenig nach rechts, — letztere (normal) nach links von der Mittellinie ab.
3) Die bei dieser Leiche (wie in Thüringen sehr häufig) stark hypertrophische Schilddrüse umfaßt hier nicht nur die Trachea, sondern erreicht auch beiderseits den Oesophagus, ja sie drückt auf die A. carotis und die dünnwandige V. jugularis. Beide Gefäße sind etwas nach hinten und außen gedrängt.
4) Der Plexus brachialis ist beiderseits getroffen.
5) Der N. vagus, zwischen Carotis und V. jugularis; vgl. Fig. 59, 61 und 113. N. recurrens zwischen Trachea und Oesophagus; vgl. Fig. 69 und 113.

Bemerkenswert ist der sehr geringfügige Raum, welcher zwischen der am Halse stark konvex nach vorn vortretenden Wirbelsäule und der vorderen Fläche des Halses für die Organe übrig bleibt.

Schließlich soll noch auf die im Sulcus intertubercularis humeri liegende Sehne des langen Bicepskopfes und den zwischen M. subscapularis und Schulterblatt oder dem Gelenk befindlichen Schleimbeutel (Bursa synov. subscapularis) hingewiesen werden.

Fig. 122. Querschnitt des Thorax, in der Höhe des neunten Brustwirbels.

Gefrierschnitt. Der Schnitt ist durch den neunten Brustwirbel und die Rippen 9—4 gegangen, vorn ist das Corpus sterni dicht über dem Gelenk der fünften Rippe getroffen. Da der Mann beim Tode eine Pneumonie hatte, befindet sich die Lunge nicht in der Leichen-Exspirations-, sondern in Inspirations-Stellung.

Diese Abbildung gibt eine klare Vorstellung von der Ausfüllung des Brustraumes durch die drei Hohlräume: Herzbeutel mit Herz, Pleurahöhlen mit Lungen, — sowie von dem Verhalten der nach Abzug dieser drei Höhlen übrig bleibenden Räume, der Mediastina (s. Erklärung zu Fig. 112).

Vom vorderen Mediastinum ist nur ein mit lockerem Bindegewebe, Fett, event. Lymphdrüsen erfüllter Teil sichtbar, an dem der Herzbeutel etwas von Pleura frei ist.

Im hinteren Mediastinum sieht man die noch ganz links von der Wirbelsäule (welche ihrerseits hier nach rechts hin abweicht) gelegene Aorta descendens, — die in dieser Gegend weit rechts gelegene Speiseröhre mit den beiden N. vagi, — zwischen der V. azygos und der V. hemiazygos den Ductus thoracicus, — weit hinten den Grenzstrang des Sympathicus. Hinter dem rechten Vagus liegt eine kleine Lymphdrüse.

Sehr lehrreich ist die Abbildung für die praktisch wichtige Lage der N. phrenici zwischen Pericard und Pleura pericardiaca (Pleuritis).

Rechts und links sieht man an der siebenten Rippe in der Axillarlinie die Furchen zwischen oberem und unterem Lungenlappen.

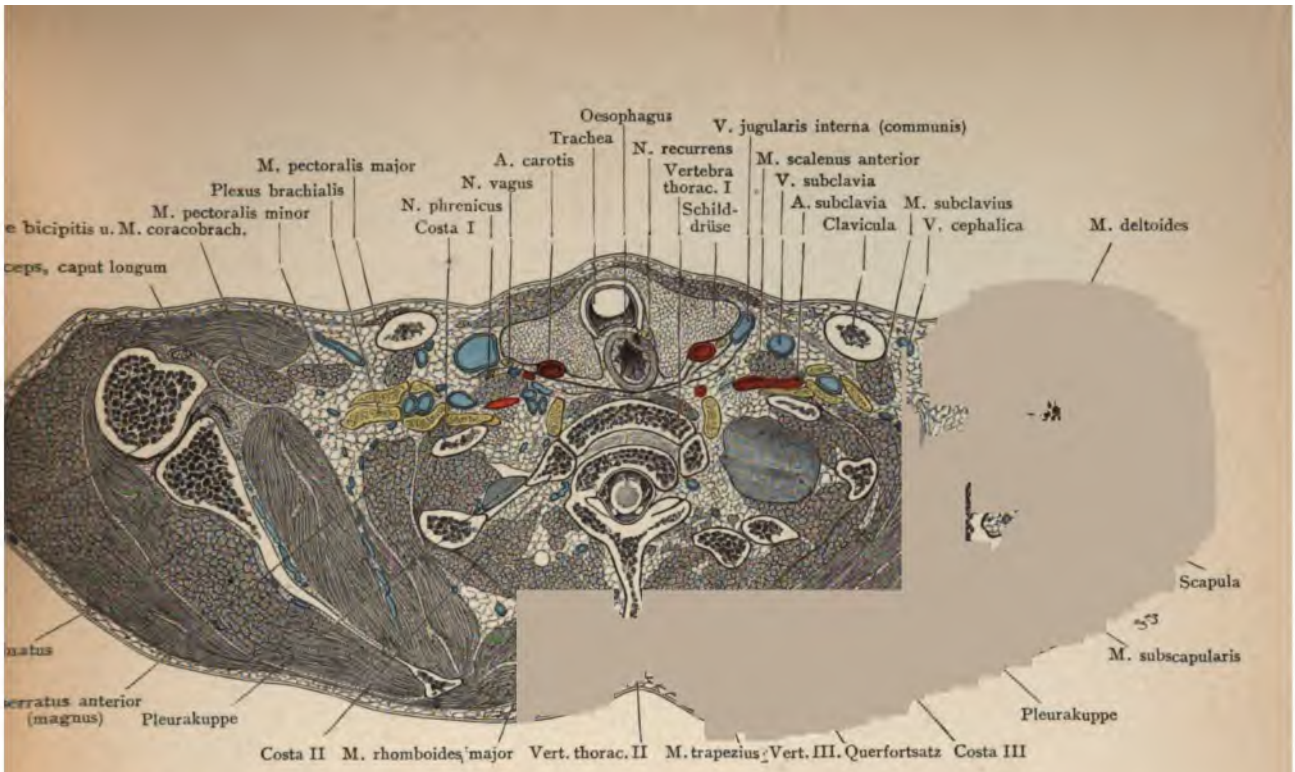

Fig. 121. Querschnitt des Körpers, in Höhe des 1. und 2. Brustwirbels.

Von unten gesehen. — $^2/_5$ der natürlichen Grösse.

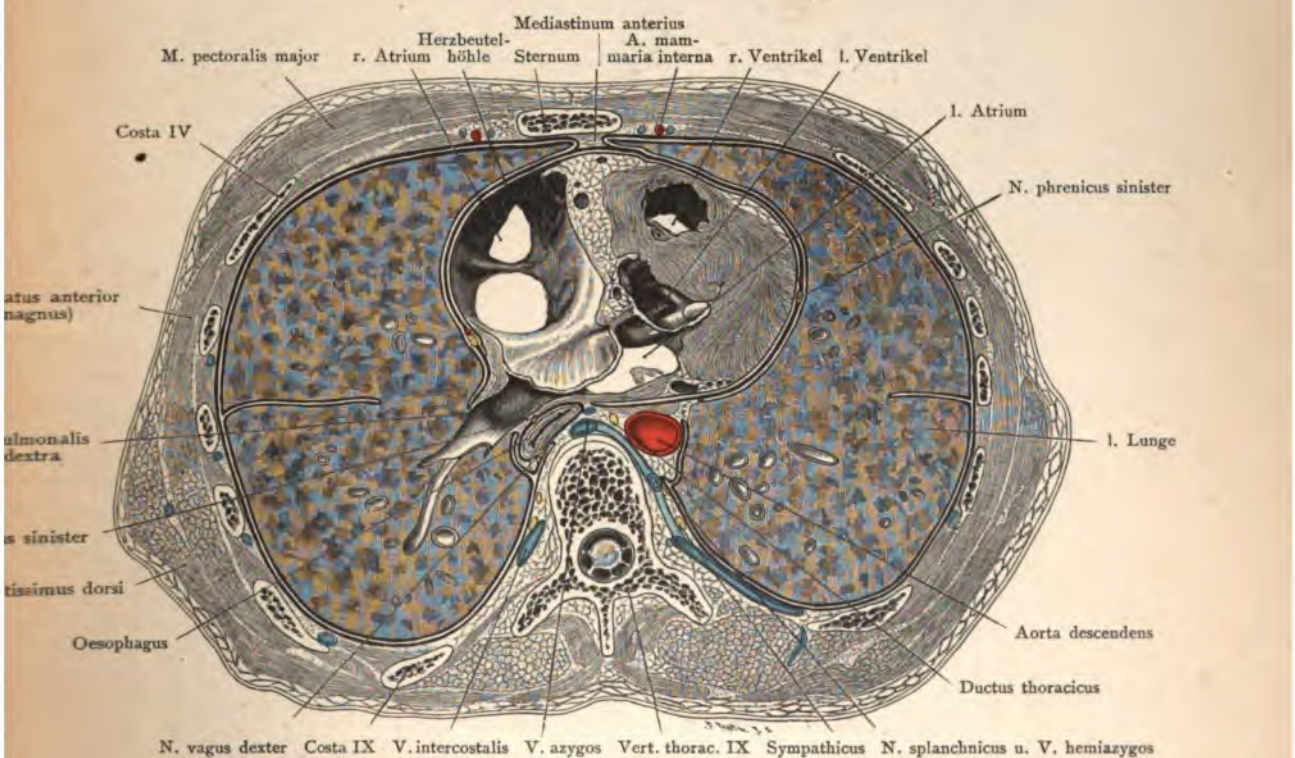

Fig. 122. Querschnitt des Thorax, in Höhe des 9. Brustwirbels.

Von unten gesehen. — $^2/_5$ der natürlichen Grösse.

Verlag von Gustav Fischer in Jena.

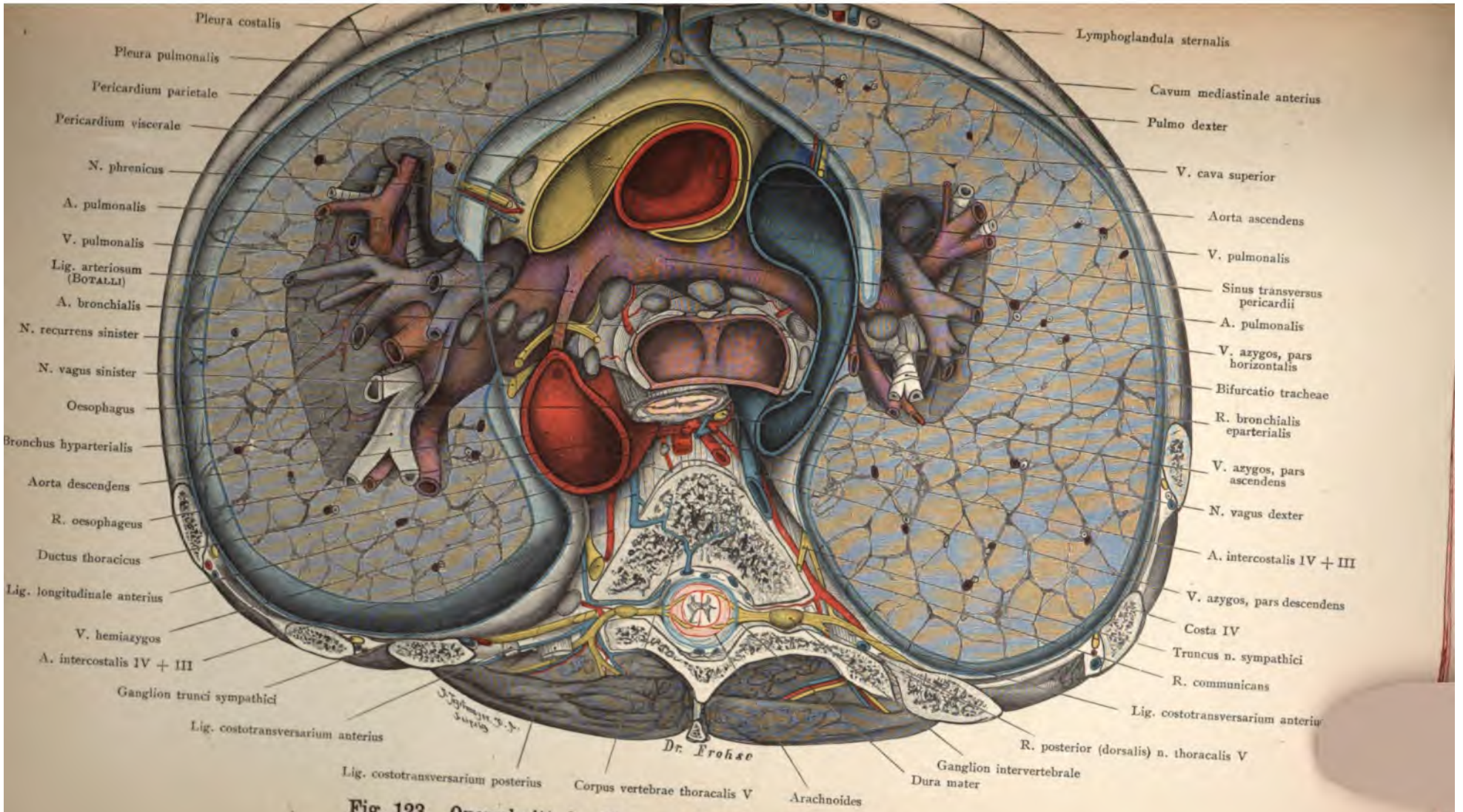

Fig. 123. Querschnitt des Thorax, in Höhe des 5. Brustwirbels.
Von oben gesehen. — $^9/_{10}$ der natürlichen Grösse.

Verlag von Gustav Fischer in Jena.

Fig. 123. Querschnitt des Thorax in der Höhe des 5. Brustwirbels.

Nach Formolhärtung wurde ein nach vorn schräg abfallender Querschnitt durch einen nicht ganz symmetrischen Thorax angelegt, welcher den 5. Brustwirbel, die 5., 4. und 3. Rippe schräg geschnitten hat, die 3. knöcherne Rippe aber zum größten Teile, die knorpelige 3. Rippe bis zu ihrem Ansatz am Brustbein zeigt. Außer der eigentlichen Schnittebene sieht man infolge von genauer Präparation einige cm in die Tiefe des Präparates hinein. Am Lungenhilus sind Gefäße und Bronchi durch Fortnahme von Lungensubstanz freipräpariert.

Auf folgende Einzelheiten sei besonders hingewiesen:

Brustwand. Haut Fascien und Muskeln sind, mit Ausnahme der tiefen Rückenmuskeln, bis auf das Skelett entfernt.

Skelett. a) Wirbelsäule, mit Nerven. Der 5. Brustwirbel mit Körper, Bogen, Dornfortsatz, Querfortsatz rechts, Wirbelkanal, darin das Rückenmark mit seinen Häuten, ferner große Venen, der im For. intervertebrale, rechts und links austretende Nerv: Thoracalis V, Ganglion, vordere und hintere Aeste desselben, Verbindung mit dem Grenzstrang des Sympathicus, s. rechts.

b) Rippen. Dicht am 5. Brustwirbel die 5., weiter nach außen die 4., dann die 3., die man, wie gesagt, bis zum Brustbein verfolgen kann, da der Schnitt hier nicht genau horizontal geht. Sonst wäre noch die 2. Rippe sichtbar gewesen.

c) Brustbein. Durchschnitt des Körpers dicht über dem Ansatz der 3. Rippe.

Hinter dem 3. Rippenknorpel sieht man beiderseits die A. mammaria interna (aus der A. subclavia) nebst Begleitvene(n), daneben Lymphdrüsen Lgl. sternales.

Pleura costalis, Pleura mediastinalis, Pleurahöhle, Pleura pulmonalis, die beiden Lungen mit ihrem Hilus.

Graurosa ist die Arteria pulmonalis mit ihren Aesten, grauviolett sind die Aeste oder Wurzeln der V. pulmonales, weiß die Bronchialäste dargestellt. Beim Eintritt in den Hilus liegen die Gefäße und Bronchien im Allgemeinen in der Reihenfolge: vorn die Lungenvenen, dann die Lungenarterien, hinten der Bronchus.

Dies Verhalten ändert sich aber sehr bald infolge der Verästelung dieser Teile und des Abganges der Aeste nach den verschiedenen Richtungen hin.

Vorn in der Mitte, zum größten Teile vom inneren (visceralen) Pericardium überzogen, steigt die Aorta ascendens (dunkelrot) auf, um dann hinten links neben der Wirbelsäule wieder abzusteigen. Der Aortenbogen liegt also über der Schnittebene. Zwischen A. pulmonalis und Aorta descendens verläuft das Lig. arteriosum (BOTALLI), der Rest der alten 4. rechten Kiemenarterie. Um den mit der Farbe der A. pulmonalis bezeichneten Strang sieht man den vom Vagus stammenden N. recurrens s. laryngeus inferior sinister sich herumschlingen. Rechts neben der Aorta descendens liegt vor der Wirbelsäule die Speiseröhre mit den beiden N. vagi, vor ihr die (rosa) Luftröhre, in deren Teilung (Bifurcatio) in rechten und linken Bronchus man hineinsieht. Vor und seitlich von der Trachea und den Bronchi, außerdem an den Aesten der V. pulmonalis und an Bronchien sieht man (grau) eine große Menge von Lymphdrüsen, die Bronchiallymphdrüsen.

Zwischen dem parietalen Blatte des Herzbeutels und der Pleura mediastinalis s. pericardiaca liegen auf beiden Seiten nicht ganz symmetrisch die N. phrenici nebst einer begleitenden Arterie, A. pericardiacophrenica, und den diese wiederum begleitenden beiden Venen.

Hinter der Speiseröhre, ziemlich median, liegt der Ductus thoracicus (rot), rechts und links an dem Wirbelkörper die V. azygos und V. hemiazygos (blau). Die Azygos mündet in die V. cava superior.

Fig. 124. Lage der Baucheingeweide, von vorn.

Wegen der Regionen s. Fig. 111 nebst der Erklärung.

Im rechten Hypochondrium liegt die Leber, welche dessen Grenzen nach unten nicht nur erreicht, sondern meist noch überschreitet. Auszunehmen sind hier indes die zwölfte Rippe ganz und die Knorpel der elften bis neunten Rippe. Die Leber liegt dem Zwerchfell, indirekt damit der Thoraxwand, an. Die untere Lebergrenze ist wegen der wechselnden Größe und Gestalt des Organes der verschiedenen Formen des Thorax und je nach der Atmungsperiode veränderlich. In der Papillarlinie entspricht sie bald dem Rippenrande, bald überragt sie ihn um 2—4 cm. In der Axillarlinie reicht sie bis zum zehnten Intercostalraume oder 2—4 cm tiefer. Der unteren konkaven Leberfläche liegen an: rechte Niere oder Nebenniere (Impressio renalis) (Fig. 136) und Flexura coli dextra (Lig. hepatocolicum).

Im linken Hypochondrium liegen, außer der Niere und Nebenniere, Magen, Milz, Flexura coli sinistra, ein Stück Pankreas, gewöhnlich ein Stück des linken Leberlappens. Vom Magen liegen etwa zwei Drittel hier, nämlich die Cardia, der Fundus, ein Stück des Körpers. Die Cardia liegt hinter dem oberen Ende des siebenten Rippenknorpels, die Milz liegt mit ihrer medialen, konkaven Seite dem Fundus und dem oberen Ende der linken Niere, mit ihrer Konvexität dem Zwerchfell (Lig. phrenico-lienale) an. (Vgl. auch die Fig. 125, 126, 136.) Die Leber reicht nach links hin gewöhnlich nicht über die mediale Hälfte des siebenten Rippenknorpels hinaus. — Die Flexura coli sinistra wird durch das Lig. phrenicocolicum an die zehnte und elfte Rippe befestigt. Dieses Band bildet gleichzeitig eine Art Boden für die Milz und wird bei Vergrößerungen dieser gedehnt: Lageänderungen des Colons.

Form und Größe des Epigastrium sind individuell und nach Geschlechtern verschieden. Der Winkel zwischen den Rippenrändern schwankt von einigen 30 bis zu 60—70°. Sehr variabel ist die Form des Schwertfortsatzes vom Brustbein: Spitze nach vorn, hinten, seitlich; durchlöchert, gabelig geteilt; schief, krumm. Im Epigastrium liegen: ein Teil der Leber mit der Gallenblase, Magen, Duodenum, Colon transversum. Der untere Rand der Leber überschreitet vom achten Rippenknorpel an den rechten Rippenbogen und reicht oft bis zur Mitte einer von der Spitze des Schwertfortsatzes zum Nabel gezogenen geraden Linie. Am unteren Leberrande, nahe dem neunten und zehnten Rippenknorpel rechts, liegt die Gallenblase (s. Fig. 131 und 132). — Hinter der Leber liegen: die kleine Kurvatur des Magens, Omentum minus, Bursa omentalis, Aorta und Plexus coeliacus (Sympathicus). Vom Magen berührt ein Teil des Körpers und das Antrum pyloricum in der linken Hälfte des Epigastrium die vordere Bauchwand, ein kleinerer Teil liegt weiter hinten, rechts von der Mittellinie. — Außer dem Duodenum liegt bei normalem Verhalten (Lage, Länge) hier noch das Colon transversum. Oft reicht dasselbe mit einer Biegung in die Nabelgegend hinein, oder es gelangt überhaupt nicht in das Epigastrium.

In der Nabelgegend liegt ein großer Teil des Dünndarmes, meist Ilium, gewöhnlich vom großen Netze bedeckt. — In den Regiones iliacae findet man rechts das aufsteigende, links das absteigende Colon, außerdem Dünndarm.

Die Regio hypogastrica (im weiteren Sinne) beherbergt in der Mitte Dünndarm, eventuell Blase (Anfüllung) und Uterus (Graviditas etc.), rechts den Binddarm in der Fossa iliaca, etwas über der Mitte des Leistenbandes, mit dem meist in das kleine Becken herunterhängenden Wurmfortsatz, links die Flexura sigmoides (S romanum). — Die vordere Wand der Blase ist in größerem Umfange von Bauchfell frei (s. Figur: *B*), bei starker Füllung entspricht diese Stelle einem Dreieck, dessen Basis gleich der Distanz der beiden Tubercula pubica (ca. 4 cm) ist, während seine Höhe 2—5 cm beträgt. (S. a. Fig. 143 und 144.)

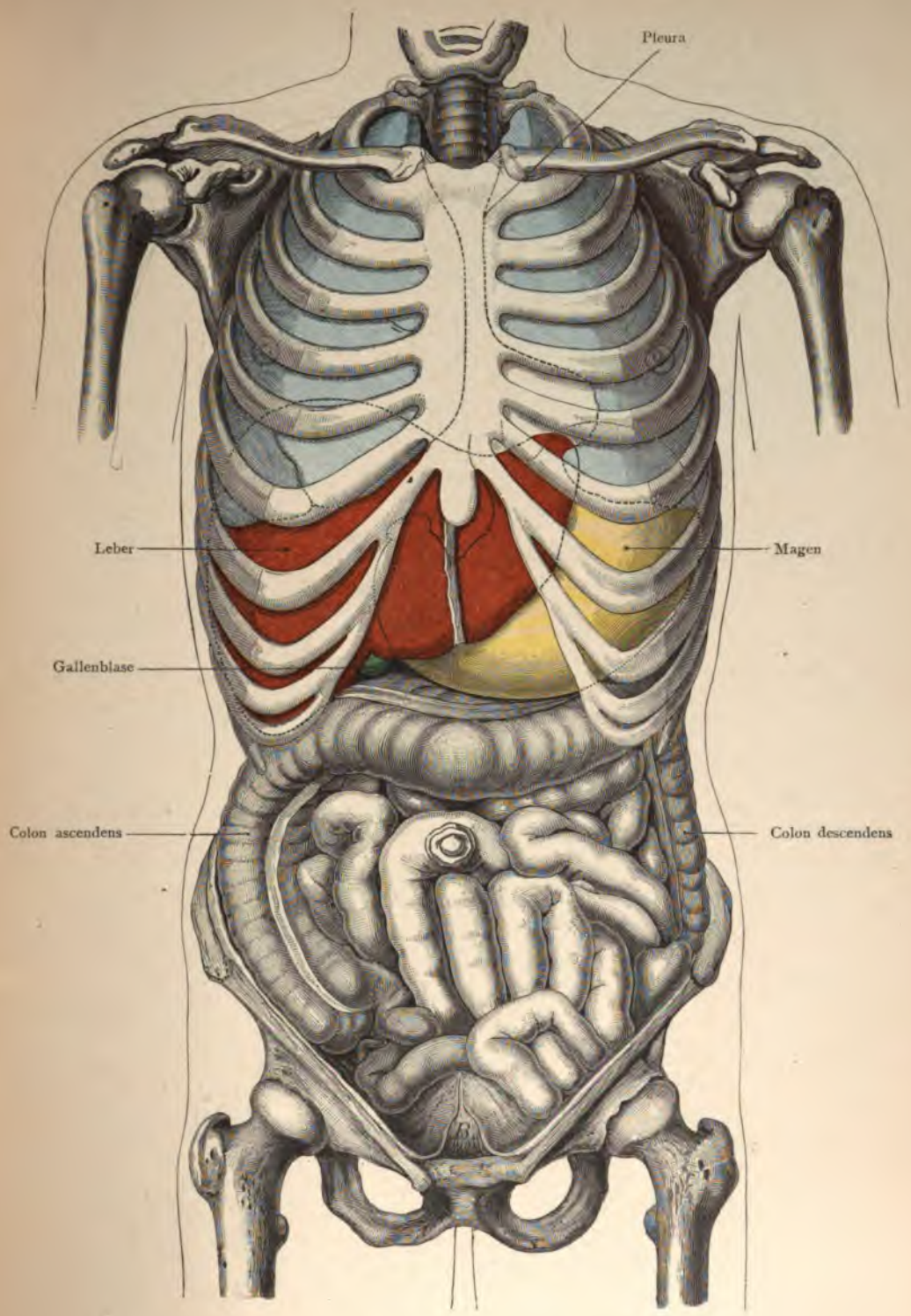

Fig. 124. Lage der Baucheingeweide, von vorn.

1/3 der natürlichen Grösse. — Nach LUSCHKA.

Verlag von Gustav Fischer in Jena.

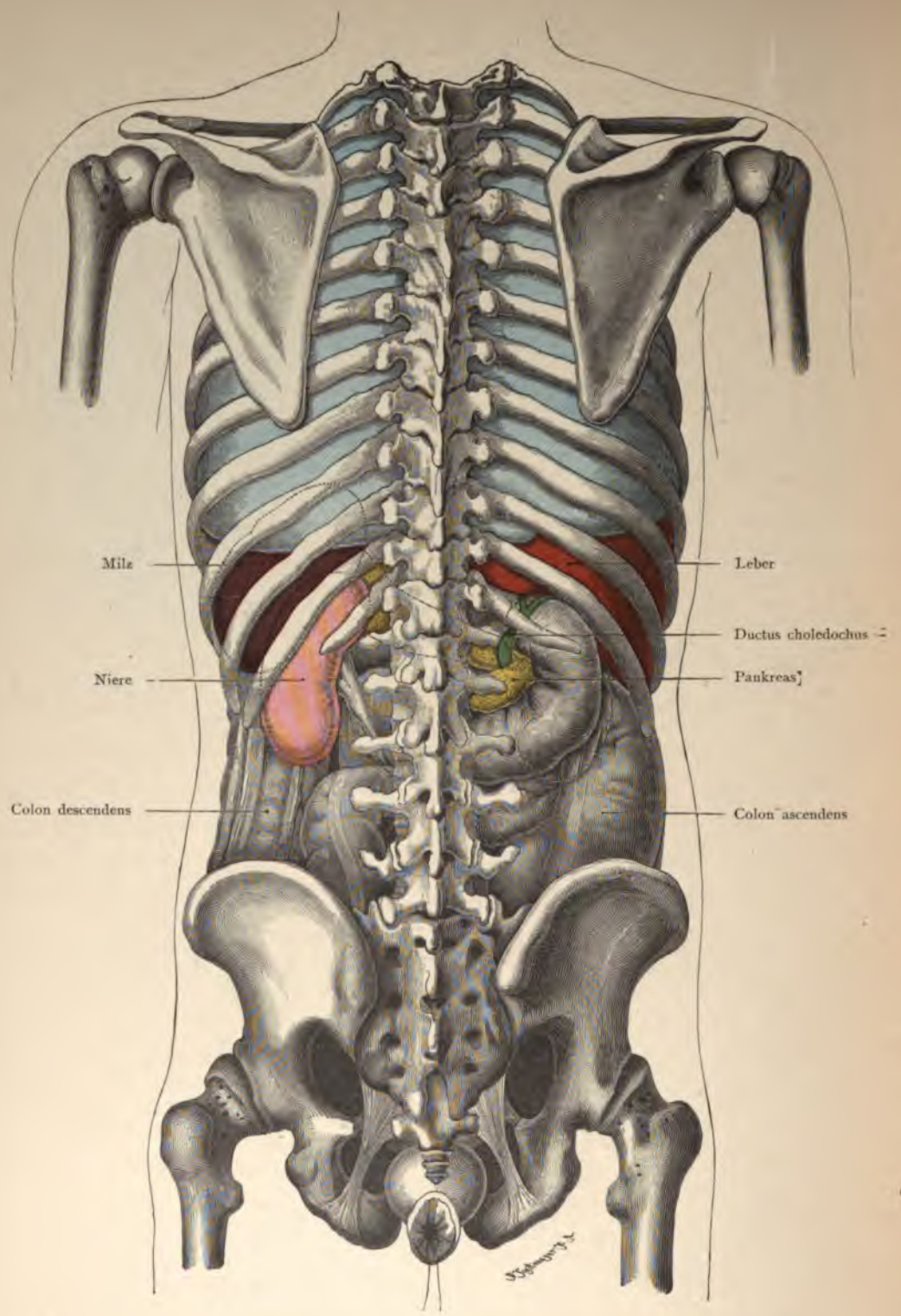

Fig. 125. Lage der Baucheingeweide, von hinten.

$^1/_8$ der natürlichen Grösse. — Nach LUSCHKA.

Verlag von Gustav Fischer in Jena.

Fig. 125. Lage der Baucheingeweide, von hinten.

In der Höhe der neunten bis elften Rippe liegt linkerseits die Milz; oben das Zwerchfell, unten die linke Niere berührend. Vgl. auch Fig. 126 und 136 nebst Erklärungen.

Die Nieren liegen in der Höhe des zwölften Brust- und der beiden obersten Lendenwirbel, vor der zwölften und links meist auch der elften Rippe. In der Mehrzahl der Fälle liegt wegen der Leber die rechte Niere tiefer. Manchmal liegen beide gleich hoch, selten die rechte höher. Beide Nieren können (s. Text zu Fig. 134) erheblich tiefer liegen, auch ohne „Wandernieren" zu sein. Nicht ganz selten kommt die „Hufeisenniere" vor, d. h. eine Vereinigung der unteren Enden beider Nieren vor der Wirbelsäule (s. Fig. 127). Bezüglich der Lagebeziehung zum Dickdarm sei hervorgehoben, daß auf der linken Seite das vorüberziehende Colon descendens noch auf der lateralen Seite liegt, während das Colon ascendens noch den medialen Teil der rechten Niere mit seinem Mesocolon deckt, obwohl sich unmittelbar darüber hin das Duodenum einschiebt. Näheres s. Fig. 135.

Das Pankreas — vor dem ersten Lendenwirbel gelegen — reicht nach links, schräg aufsteigend, bis zur Niere und Milz, und kann nach oben sogar bis an die Nebenniere gelangen. Es erscheint in der Abbildung rechts und links neben der Wirbelsäule (gelb), der dazwischen liegende Abschnitt ist punktiert angegeben. Sein Kopf wird von dem Duodenum hufeisen-, ring- oder schlingenförmig umfaßt. In den senkrechten Teil des der hinteren Bauchwand dicht anliegenden Duodenum gehen der Ductus pancreaticus (s. WIRSUNGIANUS), dem sich gewöhnlich ein zweiter, Ductus pancreaticus accessorius (s. SANTORINI), hinzugesellt (s. Erklärung zu Fig. 130), ferner der Ductus choledochus. Diese Verhältnisse sind auf der Tafel erkennbar. Von der linken Niere sieht man den Ureter abgehen. S. a. Fig. 128, 129, 133.

Das Colon ascendens rechts, Colon descendens links (dicht daneben die Flexura sigmoides) sind zwischen Rippen- und Beckenrand sichtbar.

Wegen des Verhaltens des Bauchfelles zu den Eingeweiden s. Fig. 136.

Der Ausgang des Darmrohres zeigt die blasenartig aufgetriebene Ampulla recti, in welche sich das Steißbein hineinschmiegt. Etwas unterhalb der Spitze desselben biegt dann der Mastdarm nach hinten um (Curvatura perinealis) und öffnet sich in dem mehr spaltförmigen, von rechts nach links zusammengedrückten After.

Fig. 126. Linke Lunge und Milz von der Seite.

Man sieht auf dieser Abbildung das in stärkster (Leichen-) Exspirationsstellung befindliche Zwerchfell (die linke Kuppel im vierten Intercostalraum) und die in gleicher Stellung befindliche linke Lunge, die Furche zwischen oberem und unterem Lappen derselben, — die linke Pleuragrenze (vgl. Fig. 116—117) — und vor allem die normale Lage einer normal großen Milz.

Die Milz liegt mit ihrer inneren, konkaven Fläche dem Magenfundus und dem oberen Ende der linken Niere (s. Fig. 135), mit ihrer Konvexität dem Zwerchfell an, mit dem sie durch das Lig. phrenicolienale (Bauchfellfalte) in Verbindung steht. Die Milz erstreckt sich (vgl. Fig. 125) von der neunten bis zur elften Rippe und entspricht den mittleren Abschnitten der Knochen der drei Rippen 9, 10 und 11 nebst den Intercostalräumen 9 und 10. Die Richtung ihrer Längsachse ist von hinten-oben nach vorn-unten; das vordere-untere Ende (Spitze) sieht nach dem Nabel hin. Normalerweise überschreitet die Milz eine von dem linken Sternoclaviculargelenk nach der Spitze der elften Rippe gezogene Linie, die Linea costoarticularis, nicht.

Durch die Foramina ischiadica des Beckens sieht man den unteren Teil der Flexura sigmoides (S romanum) und den Mastdarm.

Die Milz erscheint hier mit ihrer konvexen Fläche, der Facies diaphragmatica. Bei den so häufigen temporären Vergrößerungen ist zu beachten, in welcher Richtung sie sich vorwiegend ausdehnen kann und muß. Ihre obere konkave Fläche liegt dem Magenfundus an, Facies gastrica. Der oft erhebliche Füllungszustand des Magens erlaubt indes keine dauernde Verschiebung nach oben. Die untere Fläche der Milz ruht auf einem soliden Organe, der linken Niere (außerdem noch auf Pankraes und Nebenniere), welche unter normalen Verhältnissen auch nicht so leicht zu verdrängen sind. Ferner hindert das Lig. phrenicocolicum die Ausdehnung senkrecht nach unten, bildet aber eine Gleitfläche, auf der sich die Milz schräg nach vorn-unten vorschiebt und so läßt sich bei Vergrößerung die vordere Spitze der Milz am leichtesten am vorderen Rande der zehnten Rippe nachweisen.

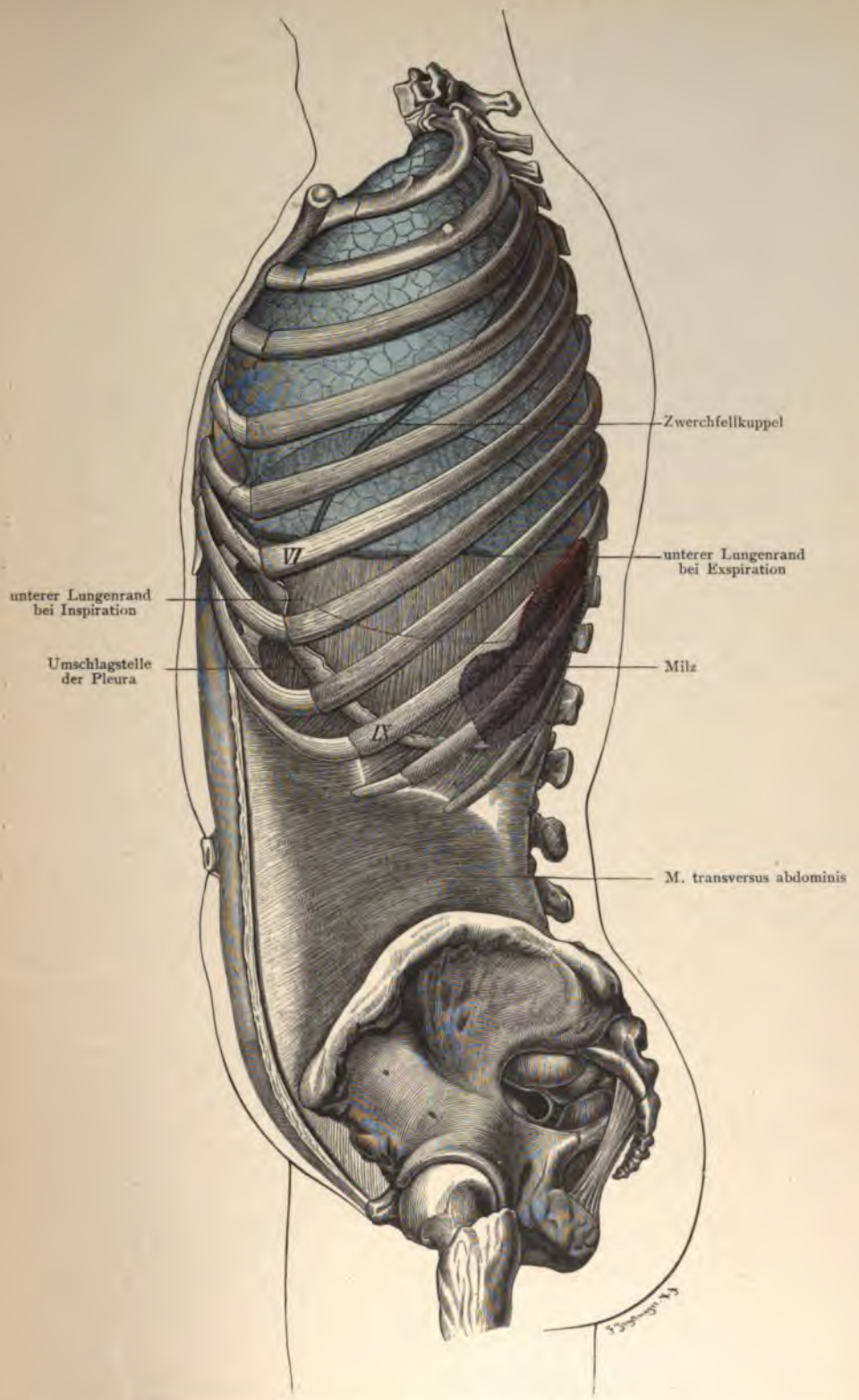

Fig. 126. Linke Lunge und Milz, von der Seite.

1/3 der natürlichen Grösse. — Nach LUSCHKA.

Verlag von Gustav Fischer in Jena.

Fig. 128. Leber, Magen, Pankreas, Bursa omentalis.

An der frischen Leiche eines Erwachsenen wurde bei stark nach hinten über liegenden Schultern ein großes Fenster in der vorderen Bauchwand angelegt; in das kleine Netz und den rechten Abschnitt des Lig. gastrocolicum wurde gleichfalls ein großes Fenster geschnitten. Durch das Foramen epiploicum ist eine Sonde eingeführt, welche sich in drei Pfeile gabelt; der eine verschwindet hinter dem Lobus caudatus, liegt also im sogen. Atrium der Bursa omentalis, welches nach oben sich längs der V. cava bis zum Centrum tendineum des Zwerchfells erstreckt (s. Fig. 130), der andere umkreist die Plica gastropancreatica und teilt sich: ein Ast führt nach oben in den Recessus lienalis, der andere nach unten über das Pankreas und hinter dem Magen hinweg in den Recessus inferior der Bursa. Die Leber ist nach rechts-oben gezogen. Lymphdrüsen orange.

Der festeste Punkt des Magens ist die Cardia, infolge der Abhängkeit von dem gut befestigten Oesophagus; nur wenig verschieblich ist der Pylorus; der Körper des Magens zwischen diesen beiden Punkten ist entsprechend den wechselnden Füllungszuständen und infolge häufiger pathologischer Veränderungen (Magensenkung, -erweiterung, verschiedene Größe der Leber) variabel in seiner Lage; bei mittlerer Füllung liegt die große Kurvatur 3—4 Finger breit oberhalb des Nabels. Der Oesophagus reicht noch 2—3 cm weit nach seinem Austritt aus dem Hiatus oesophageus in die Bauchhöhle hinein, so daß es möglich ist, den Magen in seiner ganzen Ausdehnung zu exstirpieren. Die Cardia liegt links neben dem 11. Brustwirbel, von ihm durch die Aorta descendens getrennt; ihre Projektion auf die vordere Körperfläche trifft den Ansatz des 7. Rippenknorpels am Brustbein. Der Pylorus liegt etwas rechts von der Wirbelsäule in der Höhe der Verbindung vom letzten Brust- und ersten Lendenwirbel; bei Füllung des Magens rückt er etwas weiter nach rechts. Zu Operationen erreicht man daher den Pylorus am besten durch einen Längsschnitt in die Medianlinie zwischen Nabel und Schwertfortsatz. Den Fundus des Magens trifft man durch einen Schnitt, der vom linken Rippenbogen abwärts durch den M. rectus oder parallel dem Rippenbogen dicht unter ihm geführt wird.

Die Blutversorgung des Magens erfolgt aus der A. coeliaca, welche an die kleine Kurvatur direkt die A. gastrica sinistra, die dextra aus ihrem Leberast, der A. hepatica, entsendet. An die große Kurvatur geht die A. gastroepiploica sinistra aus der A. lienalis, einem Ast der A. coeliaca, die dextra aus der A. gastroduodenalis, einem Ast der A. hepatica.

Wichtig für die Verbreitung des Carcinoms ist die Verteilung der Lymphdrüsen. Die Hauptmasse der Lymphe des Magens fließt zur kleinen Kurvatur und zur Cardia, wo zahlreiche Lymphdrüsen, Lgl. gastricae superiores, entlang der A. gastrica sinistra und um die Cardia herum liegen. Weniger Lymphstämme und kleinere Drüsen finden sich an der rechten Hälfte der großen Kurvatur und etwas dichter am Pylorus: Lgl. gastricae inferiores. Das kleinste Gebiet, entsprechend der Fundushälfte der großen Kurvatur sendet seine Lymphe in Lgl. lienales. Aus diesen drei Lymphterritorien vereinigt sich die gesamte Lymphe in den Lgl. pancreaticolienales am oberen Rande des Pankreas und den dicht um die A. coeliaca gruppierten Lgl. coeliacae. Sind letztere schon vom Carcinom ergriffen, so dürfte eine radikale Operation kaum noch möglich sein.

Die Durchtrennung des Omentum minus bei der Magenresektion darf nicht zu weit von der kleinen Kurvatur entfernt geschehen, weil sonst der in der Figur dargestellte Ast des linken Vagus verletzt wird, was zu Schädigungen des Magens und der Leber führen kann.

Fig. 127. Situs viscerum intra peritonaeum. Kind.

Kind aus dem ersten Jahre. Entfernt sind: vordere Bauchwand, Magen, Jejunum, Ilium, linke Hälfte des Colon transversum, Flexura sigmoides nebst den Mesenterien, vordere Wand der Bursa omentalis, Mesocolon transversum. Das Peritonaeum ist blau, die innere Bekleidung der Bursa omentalis gelb gezeichnet.

Das Bild zeigt die nach Fortnahme der oben genannten Organe übriggebliebenen Eingeweide des Bauches und zum Teil des Beckens in situ. Die Leber ist groß und überragt mit ihrer vorderen Fläche den ganzen rechten Rippenbogen (Anklang an die Verhältnisse beim Fetus). Vom Darmtractus ist sichtbar: Cardia des Magens, quer durchschnitten, Pylorus im Uebergang zum Duodenum; von diesem ist durch Entfernung der vorderen Wand des kleinen Netzes der horizontale und der Anfang des absteigenden Teiles nebst der Einmündung des Ductus choledochus zu sehen, der Rest durch das Colon transversum verdeckt; sichtbar ist ferner das Lumen des Darmes am Uebergang vom Duodenum zum Jejunum, darunter der Recessus duodenojejunalis. Wir treffen dann das Ende des Ilium nahe der Einmündung in das Colon ascendens, das Caecum mit dem Proc. vermiformis, beide beim Kinde erheblich höher gelegen als beim Erwachsenen, das perspektivisch sehr verkürzt erscheinende Colon ascendens, rechte Hälfte des Colon transversum (Lumen auf Querschnitt), — ganz links die Flexura coli sinistra, Colon descendens, — klaffende Lumina an der oberen und unteren Grenze der Flexura sigmoides (S romanum).

An der unteren Fläche der Leber sind die Gallenblase und die Gefäße der Leberpforte, die großen Gallengänge, weiter links unter der Leber das Pankreas (dessen Kopf verdeckt ist), ganz links die Milz. Die Begrenzung des Recessus duodenojejunalis nach links und unten bildet die A. colica sinistra.

Von der in diesem Falle in Hufeisenform entwickelten Niere kommen die beiderseitigen Ureteren in normaler Ausbildung und Lage; sie kreuzen die Vasa iliaca externa (vgl. Fig. 130, 134, 136, 137, 149, 150) und verschwinden hinter dem stark ausgedehnten Rectum. Medial vom linken Ureter zieht die A. haemorrhoidalis superior (aus der A. mesenterica inferior) zum Rectum.

Vor dem Mastdarm liegt der Uterus, von dem nur der oberste Teil zu sehen ist; beiderseits gehen die Lig. rotunda oder teretia uteri zum Leistenkanal; Kreuzung der Vasa epigastrica inferiora. Tube und Ovarium liegen auf der rechten Seite im kleinen, auf der linken frei im großen Becken, sei es, daß sie hier noch nicht herabgestiegen waren oder — was wahrscheinlicher ist — durch das stark gefüllte Rectum wieder hinaufgedrückt sind. Für letzteres spricht die Tatsache, daß der Fundus uteri in den Winkel zwischen Blase und linker Beckenwand eingeklemmt ist.

Vor dem Uterus die Harnblase, vor dieser das etwas geöffnete Cavum praevesicale s. RETZII, in dessen Bereich die Blase frei von Bauchfellbekleidung ist.

Das Bauchfell, welches alle genannten Organe bekleidet und zum Teil einhüllt, ist an der Radix mesenterii (s. o.) abgeschnitten (vgl. Fig. 136).

Fig. 128. Leber, Magen, Pankreas, Bursa omentalis.

An der frischen Leiche eines Erwachsenen wurde bei stark nach hintenüber liegenden Schultern ein großes Fenster in der vorderen Bauchwand angelegt; in das kleine Netz und den rechten Abschnitt des Lig. gastrocolicum wurde gleichfalls ein großes Fenster geschnitten. Durch das Foramen epiploicum ist eine Sonde eingeführt, welche sich in drei Pfeile gabelt: der eine verschwindet hinter dem Lobus caudatus, liegt also im sogen. Atrium der Bursa omentalis, welches nach oben sich längs der V. cava bis zum Centrum tendineum des Zwerchfells erstreckt (s. Fig. 136), der andere umkreist die Plica gastropancreatica und teilt sich: ein Ast führt nach oben in den Recessus lienalis, der andere nach unten über das Pankreas und hinter dem Magen hinweg in den Recessus inferior der Bursa. Die Leber ist nach rechts-oben gezogen. Lymphdrüsen orange.

Der festeste Punkt des Magens ist die Cardia, infolge der Abhängkeit von dem gut befestigten Oesophagus; nur wenig verschieblich ist der Pylorus; der Körper des Magens zwischen diesen beiden Punkten ist entsprechend den wechselnden Füllungszuständen und infolge häufiger pathologischer Veränderungen (Magensenkung, -erweiterung, verschiedene Größe der Leber) variabel in seiner Lage; bei mittlerer Füllung liegt die große Kurvatur 3—4 Finger breit oberhalb des Nabels. Der Oesophagus reicht noch 2—3 cm weit nach seinem Austritt aus dem Hiatus oesophageus in die Bauchhöhle hinein, so daß es möglich ist, den Magen in seiner ganzen Ausdehnung zu exstirpieren. Die Cardia liegt links neben dem 11. Brustwirbel, von ihm durch die Aorta descendens getrennt; ihre Projektion auf die vordere Körperfläche trifft den Ansatz des 7. Rippenknorpels am Brustbein. Der Pylorus liegt etwas rechts von der Wirbelsäule in der Höhe der Verbindung vom letzten Brust- und ersten Lendenwirbel; bei Füllung des Magens rückt er etwas weiter nach rechts. Zu Operationen erreicht man daher den Pylorus am besten durch einen Längsschnitt in die Medianlinie zwischen Nabel und Schwertfortsatz. Den Fundus des Magens trifft man durch einen Schnitt, der vom linken Rippenbogen abwärts durch den M. rectus oder parallel dem Rippenbogen dicht unter ihm geführt wird.

Die Blutversorgung des Magens erfolgt aus der A. coeliaca, welche an die kleine Kurvatur direkt die A. gastrica sinistra, die dextra aus ihrem Leberast, der A. hepatica, entsendet. An die große Kurvatur geht die A. gastroepiploica sinistra aus der A. lienalis, einem Ast der A. coeliaca, die dextra aus der A. gastroduodenalis, einem Ast der A. hepatica.

Wichtig für die Verbreitung des Carcinoms ist die Verteilung der Lymphdrüsen. Die Hauptmasse der Lymphe des Magens fließt zur kleinen Kurvatur und zur Cardia, wo zahlreiche Lymphdrüsen, Lgl. gastricae superiores, entlang der A. gastrica sinistra und um die Cardia herum liegen. Weniger Lymphstämme und kleinere Drüsen finden sich an der rechten Hälfte der großen Kurvatur und etwas dichter am Pylorus: Lgl. gastricae inferiores. Das kleinste Gebiet, entsprechend der Fundushälfte der großen Kurvatur sendet seine Lymphe in Lgl. lienales. Aus diesen drei Lymphterritorien vereinigt sich die gesamte Lymphe in den Lgl. pancreaticolienales am oberen Rande des Pankreas und den dicht um die A. coeliaca gruppierten Lgl. coeliacae. Sind letztere schon vom Carcinom ergriffen, so dürfte eine radikale Operation kaum noch möglich sein.

Die Durchtrennung des Omentum minus bei der Magenresektion darf nicht zu weit von der kleinen Kurvatur entfernt geschehen, weil sonst der in der Figur dargestellte Ast des linken Vagus verletzt wird, was zu Schädigungen des Magens und der Leber führen kann.

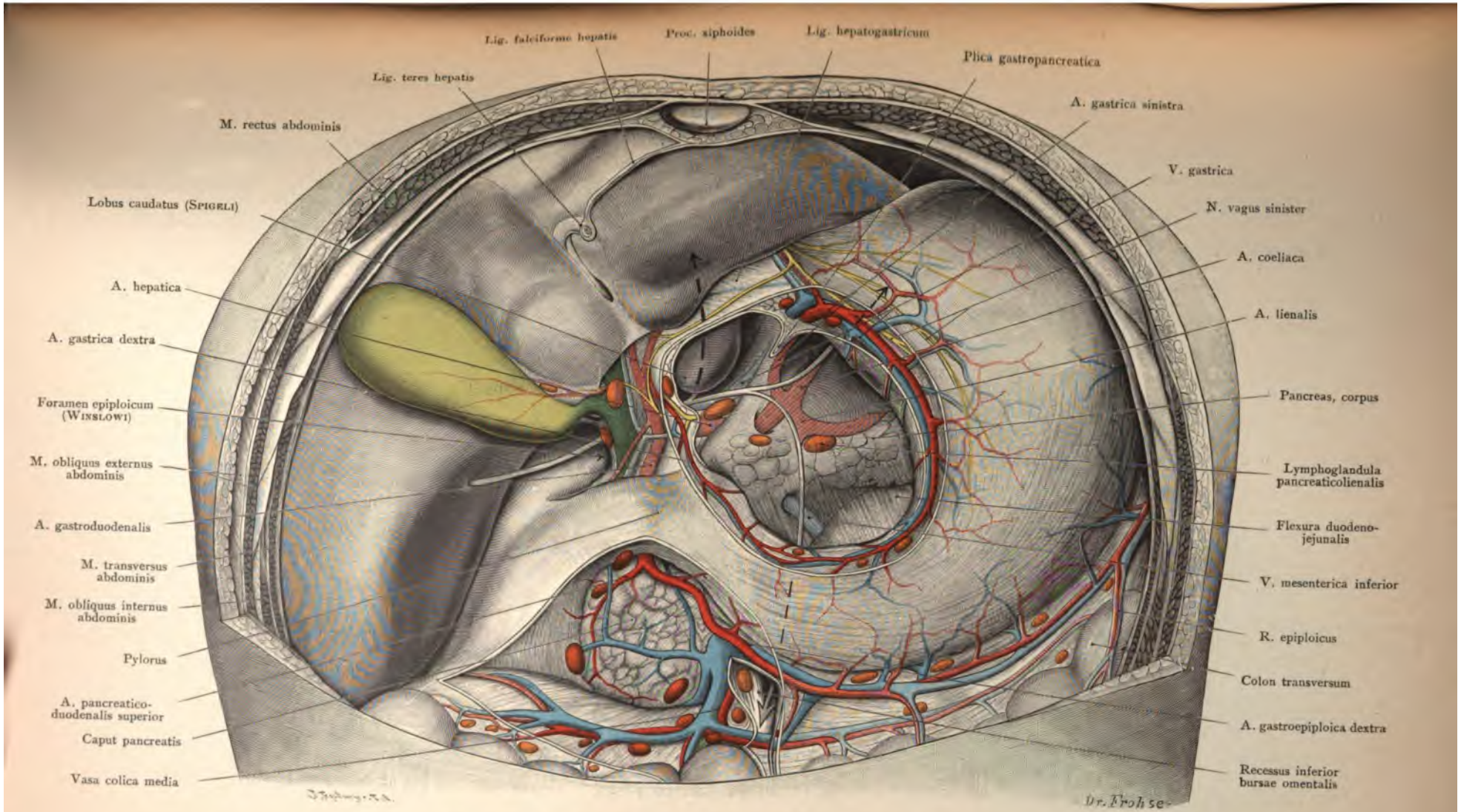

Fig. 128. Leber, Magen, Pankreas, Bursa omentalis.
Von vorn und unten gesehen. — $^3/_4$ der natürlichen Grösse.

Verlag von Gustav Fischer in Jena.

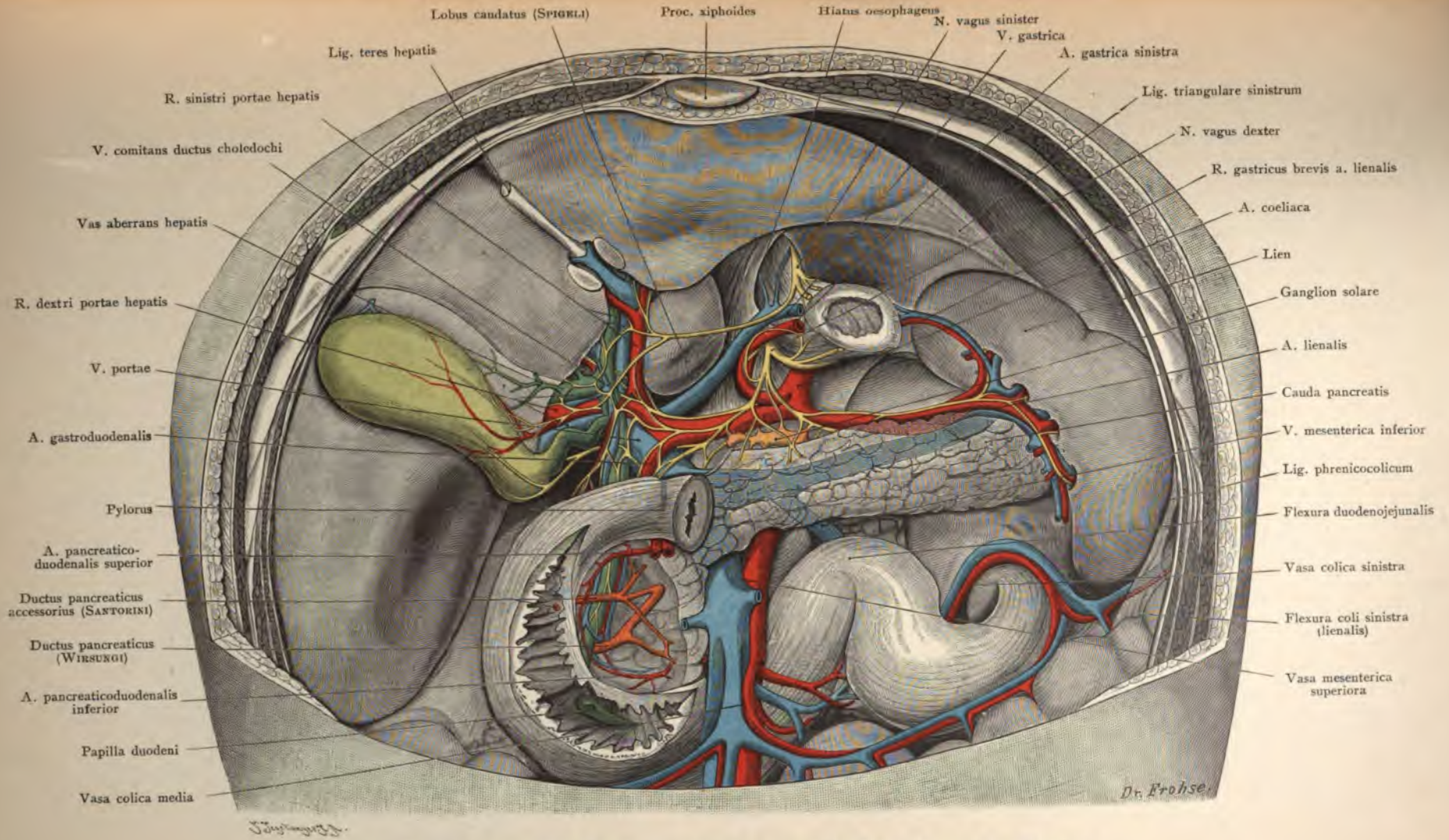

Fig. 129. Leber, Milz, Pankreas, Duodenum, nach Fortnahme des Magens.

Von vorn und unten gesehen. — $^3/_4$ der natürlichen Grösse.

Verlag von Gustav Fischer in Jena.

Fig. 129. Leber, Milz, Pankreas, Duodenum, nach Fortnahme des Magens.

Die Lage ist die gleiche wie in Fig. 128, nur ist der Magen an der Cardia und dicht vor dem Pylorus abgeschnitten und mitsamt dem kleinen Netz, Lig. gastrocolicum und Mesocolon entfernt; ebenso ist die hintere Platte des Bauchfells weggenommen, Gefäße, Nerven, Ausführungsgänge des Pankreas nebst Gallenwegen sind freipräpariert, Pars descendens und inferior des Duodenum aufgeschnitten.

Das Pankreas, 12—14 cm lang, liegt mit seinem breiten Kopf (nach unten hin sein hakenförmiger Fortsatz, Processus uncinatus) in dem Bogen des Duodenum, es zieht etwas schräg nach links-oben über den ersten und den oberen Teil des zweiten Lendenwirbels hin und endet mit seinem Schwanz an der Unterfläche der Milz. Oft reicht sein oberer Rand mit einem Wulst, Tuber omentale, über die kleine Kurvatur des Magens nach oben. Seine Vorderfläche ist vom Bauchfell überzogen. Der Hauptausführungsgang, Ductus pancreaticus inferior (WIRSUNGIANUS), läuft hinter dem Ductus choledochus weg und mündet dicht neben ihm im Diverticulum VATERI ins Duodenum. Oft hat der obere Teil des Kopfes einen besonderen Ausführungsgang, Ductus pancreaticus superior (SANTORINI), der für sich im Duodenum mündet, aber mit dem Hauptgang vorher anastomosiert.

Außerordentlich reich ist die Umgebung des Pankreas an Gefäßen, was für Operationen sehr erschwerend wirkt. Dicht hinter ihm liegt die Aorta und V. cava, welche hinter dem Pankreas nach jeder Seite die Nierengefäße entsenden, unmittelbar über ihm entspringt die A. coeliaca, deren Aeste A. linealis und A. hepatica am oberen Rande des Pankreas hinlaufen. Die A. gastroduodenalis zieht vor dem Kopf des Pankreas hin, die A. mesenterica superior verläuft hinter der Mitte des Pankreas herab; ihr Ast, die A. colica media, ist besonders zu beachten, weil ihre Verletzung bei Operationen am Pankreas zu Gangrän des Colon transversum geführt hat. Endlich treten noch hinter dem Hals des Pankreas die gewaltigen Venen von Milz und Gekröse zur Pfortader zusammen. Die enorme Häufung der Gefäße an dieser Stelle zeigt Fig. 135 in klarster Weise.

Operativ erreichbar ist das Pankreas bei weitem am besten zwischen großer Kurvatur des Magens und Quercolon mittels querer Durchschneidung des Lig. gastrocolicum. Eingehen von der kleinen Kurvatur des Magens mit Durchtrennung des Lig. gastrohepaticum legt nur einen kleinen Teil des Organs frei, Eingehen von unten nach Emporheben des Colon ist gefährlich wegen der dabei notwendigen Durchtrennung des Mesocolon. Einen Teil des Kopfes kann man auch erreichen durch Lösen des Duodenum und Verschieben desselben nach links. Endlich kann man noch retroperitonaeal von der Lendengegend aus an Teile des Kopfes und Schwanzes gelangen.

Hervorzuheben ist, daß der rechte Vagus den rechten Leberlappen und die links liegende Milz versorgt.

Fig. 130. Situs viscerum extra peritonaeum.

30jähriges Weib. Der Darm ist von der Cardia bis zum Rectum entfernt, das Pankreas mit der Milz in der Lage gelassen. Das parietale Bauchfell ist in der Bauchhöhle entfernt, im kleinen Becken erhalten.

Die Eröffnung der Bauchhöhle ist nach der in der Berliner Anatomie üblichen Weise gemacht. Der Medianschnitt reicht vom Proc. xiphoides bis zur linken Seite des Nabels, unterhalb desselben weichen die Schnitte auseinander und gehen divergierend auf die Spinae iliacae anteriores superiores zu. Die beiden großen oberen Lappen sind durch einen Entspannungsschnitt auf die zehnte Rippe zu in je zwei kleinere zerlegt.

Man sieht die beiden ziemlich gleich hoch liegenden Nieren — in der Mehrzahl der Fälle liegt, wie oben (Fig. 125) bemerkt, die linke ein wenig höher — mit den großen von der Aorta kommenden und zur V. cava inferior gehenden Gefäßen. Die Nierenvene liegt am Hilus vor der (oft mehrfachen) Arterie — am weitesten nach hinten liegt der Ureter. Die linke V. renalis geht vor der Aorta zur V. cava; ihre Einmündung und die rechtsseitigen Gefäße sind durch den Kopf des Pankreas verdeckt.

Das Pankreas erstreckt sich, in der Höhe des ersten Lendenwirbels, von der rechten Niere bis über die linke Niere hinüber und grenzt links an die Milz. Es liegt vor den großen Gefäßen Aorta und V. cava inferior.

Ueber dem Pankreas sieht man die A. coeliaca mit ihren drei Aesten, unter demselben deren stärksten Ast, die mit ihrem Stamme von der Drüse verdeckte A. mesenterica superior hervortreten; die A. colica media nach unten und etwas nach rechts. Rechts davon liegt die V. mesenterica superior, weiter links die V. mesenterica inferior. Ueber dem Pankreas sieht man ferner die an der Leberpforte abgeschnittene V. portae, die sich aus der V. lienalis und V. mesenterica (communis) zusammengesetzt.

Die Ureteren verlaufen über den M. psoas, kreuzen die Vasa iliaca links 1—2 cm oberhalb, rechts 1—2 cm unterhalb der Abgangsstelle der A. hypogastricae und verlaufen an der Seitenwand des Beckens zur Einmündung am Blasengrunde (Trigonum LIEUTAUDI). Beim Manne kreuzt der Ureter hierbei den Ductus deferens, unter dem er weggeht, beim Weibe die A. uterina. Rechts von der Aorta liegt die V. cava inferior, zwischen beiden und links von der Aorta große Lymphdrüsen. Die Teilung der Aorta in die beiden A. iliacae communes erfolgt am unteren Rande des vierten Lendenwirbels.

Der Beckeneingang wird fast vollständig von dem stark gefüllten Mastdarm (abgebunden) und dem (hier erheblich vergrößerten) Uterus eingenommen. Die Blase ist durch letzteren verdeckt (vgl. Fig. 146 und 147).

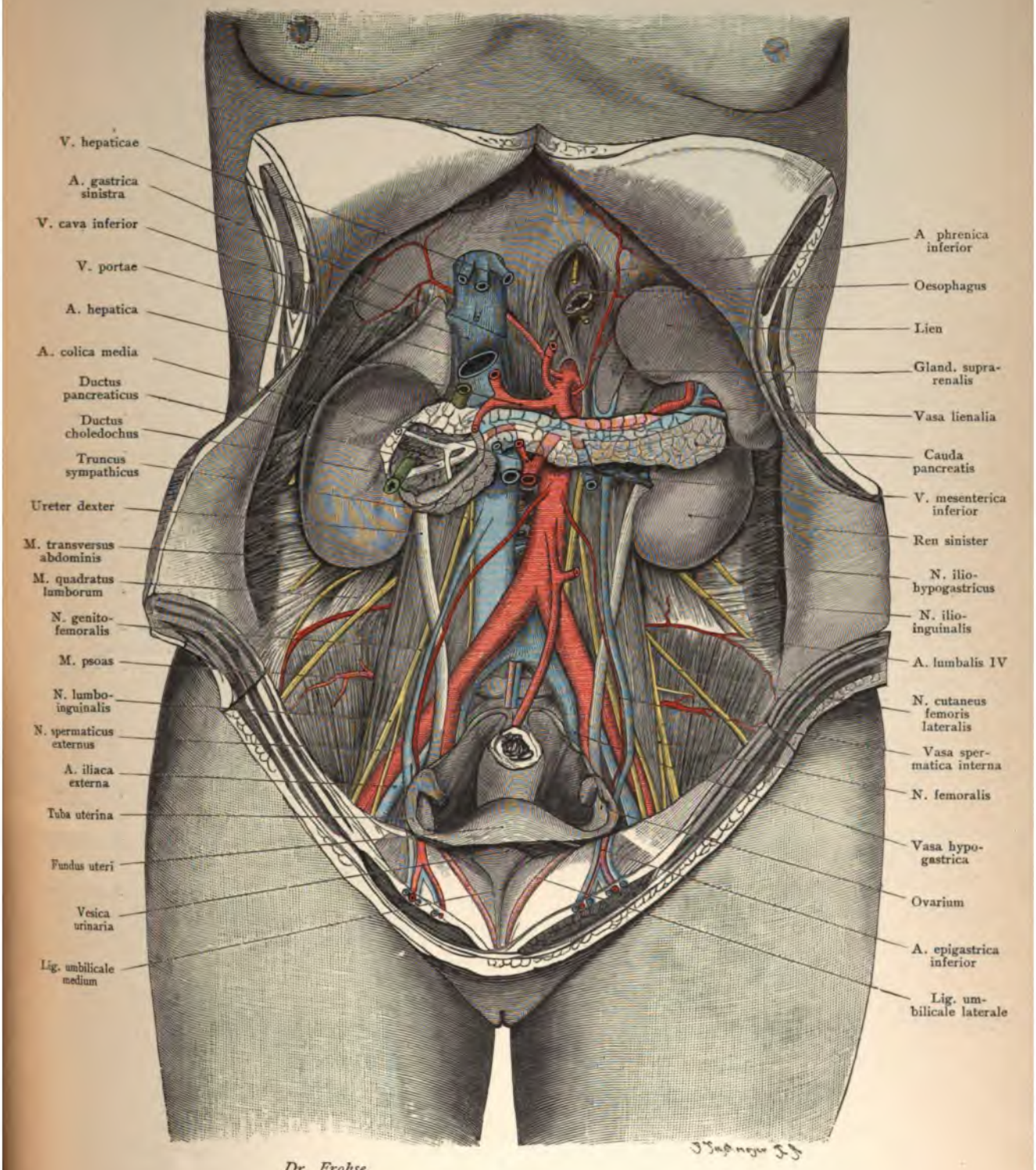

Dr. Frohse.

Fig. 130. Situs viscerum extra peritonaeum. Weib.

$^2/_5$ der natürlichen Grösse.

Verlag von Gustav Fischer in Jena.

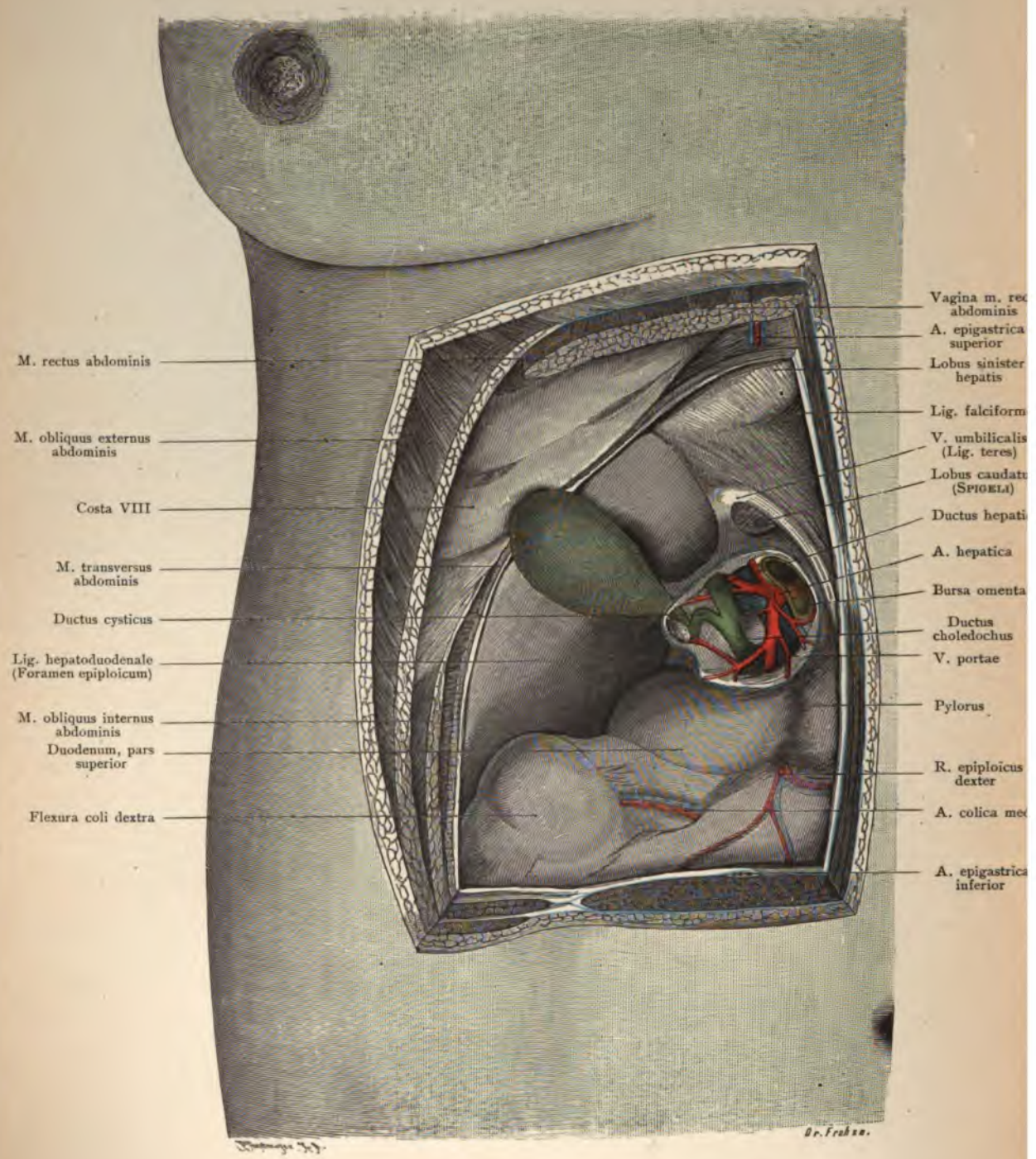

Fig. 131. Gallenblase, Gallengänge und Umgebung. Weib.

$^3/_4$ der natürlichen Grösse.

Verlag von Gustav Fischer in Jena.

Fig. 131. Gallenblase, Gallengänge und Umgebung. Weib.

An der frischen Leiche einer 55jährigen Frau ist in die vordere Bauchwand im rechten Hypochondrium ein Hautfenster von 13—14 cm Höhe, 9—11 cm Breite geschnitten, das in den tieferen Schichten etwas kleiner wurde. Die Leber ist mit der Gallenblase nach oben rechts, Magen und Duodenum nach unten gezogen, die Gebilde an der Leberpforte sind durch teilweise Entfernung des vorderen Blattes des Lig. hepatoduodenale freigelegt.

Die Abbildung zeigt das mit dem medialen Rande 1 cm von der Mittellinie entfernte Fenster, an dessen Rändern, besonders am äußeren, man die Schichten: M. obliquus externus, M. obliquus internus, M. transversus abdominis, ferner am oberen und unteren Rande den M. rectus abdominis nebst seinen Scheiden erkennt. Hier sind auch die durchschnittenen Lumina der hinter dem Rectus senkrecht ab- oder aufsteigenden Gefäße: A. epigastrica superior, aus der A. mammaria interna (s. Brust, Fig. 119) und A. epigastrica inferior, aus der A. iliaca externa, sichtbar.

Während in unserer Abbildung die Leber mit der Gallenblase nach oben-rechts verzogen ist, um die im Lig. hepatoduodenale gelegenen Teile sichtbar zu machen, zeigt Fig. 124 die natürliche Lage der Gallenblase. Der Fundus der pathologisch nicht veränderten Gallenblase ragt ein wenig über den unteren Leberrand hinaus, an der Stelle, wo derselbe in der Gegend des 8. oder 9. Rippenknorpels unter dem Rippenbogen hervortritt und schräg im Epigastrium nach oben zieht. Der Fundus liegt 3—5 cm von der Mittellinie entfernt; man trifft ihn also, wenn man vom Rippenbogen aus entweder in der Mitte oder am lateralen Rande des M. rectus einen Längsschnitt führt. Bei pathologischen Veränderungen kann die Gallenblase so geschrumpft sein, daß sie hoch unter der Leber verborgen liegt und ohne weiteres überhaupt nicht sichtbar ist, während sie in stark gefülltem und erweitertem Zustande als Tumor deutlich durch die Bauchdecke gefühlt werden kann und bisweilen eine solche Größe erreicht, daß sie für eine Ovarialcyste gehalten wurde.

Die Größe der Gallenblase variiert sehr; in unserem Falle ist sie klein, 4 cm lang und 2 cm breit, sie kann aber bis 14 cm lang sein. Das Bauchfell der Leber zieht über sie hinweg, so daß nur ihre der freien Bauchhöhle zugewandte Seite einen peritonaealen Ueberzug hat, während die der Leber anliegende Fläche desselben entbehrt (s. a. Fig. 133). Die Gallenblase verläuft nach hinten und medianwärts und geht am Gallenblasenhals in den Ductus cysticus über, welcher 3—4 cm lang und fast regelmäßig eine scharfe S-förmige Biegung hat; er fließt spitzwinklig mit dem Ductus hepaticus zusammen, dessen Länge 2—3 cm beträgt.

Das Lig. hepatoduodenale bildet die vordere Wand des WINSLOWschen Loches (Foramen epiploicum). Führt man den Finger in dasselbe ein, so hat man vorn auf demselben das genannte Ligament. In demselben ist die Anordnung folgende: rechts der Ductus choledochus, links die A. hepatica, hinter beiden die Pfortader.

Fig. 132. Gallenblase, Gallengänge und Umgebung. Mann.

In ähnlicher Weise, wie für Fig. 131, wurde an der frischen Leiche eines kräftigen Mannes ein an der Haut etwa 13 cm hohes, 9,5—11 cm breites Fenster in die Weichteile der Regio hypochondriaca dextra geschnitten. Die Leber ist gleichfalls nach oben-rechts, Magen und Duodenum nach unten gezogen, ein Fenster in das vordere Blatt des kleinen Netzes geschnitten.

Der Fundus der Gallenblase liegt in diesem Falle weiter lateralwärts, als in dem Fig. 131 dargestellten. Ein besonderer Geschlechtstypus in der Lage des Organes ließ sich nicht feststellen.

Alle Gebilde sind hier, in natürlicher Größe, noch deutlicher und in etwas abweichender Anordnung sichtbar, als in Fig. 131. So hat die Gallenblase entsprechend der Lage des Fundus mehr nach rechts einen ausgesprochen queren Verlauf nach links, der Pylorus steht höher, das Lig. hepatoduodenale greift weiter auf das Duodenum über, während es in Fig. 131 am Ductus cysticus aufhört; daraus resultiert die verschiedene Lage des Foramen epiploicum (WINSLOWI).

Die beiden dargestellten Lymphdrüsen, eine kleinere (Lgl. cystica) am Halse der Gallenblase oder Anfangsteil des Ductus cysticus, eine größere (Lgl. venae portae) an der vorderen Wand der Pfortader, nach dem Ductus hepaticus zu gelegen, müssen als konstant festgestellt werden. Auch weiter herab am Ductus choledochus, dicht am oberen Rande des Duodenum, kann noch eine vorkommen. Ihre Kenntnis ist von Wichtigkeit, da sie bei chronisch-entzündlichen Prozessen der Gallenwege anschwellen und indurieren können und dann durch ihre Härte dem tastenden Finger leicht Gallensteine vortäuschen.

Die Gallenblase wird von der A. cystica mit Blut versorgt; dieselbe entspringt in der Regel aus dem rechten Zweig der A. hepatica; sie teilt sich in zwei Aeste, deren einer an der freien Fläche der Gallenblase, der andere zwischen ihr und der Leber verläuft; sie muß bei der Exstirpation der Gallenblase isoliert unterbunden werden. Von Wichtigkeit ist eine kleine Arterie, welche konstant vorkommt und auch in unserer Fig. 131 und 132 nicht fehlt; sie entspringt entweder aus der A. hepatica selbst, oder aus ihrem Ast, der A. gastroduodenalis, und zieht quer über die Vorderfläche des Ductus choledochus hin, um an diesem, dem Duodenum und dem Pankreas sich zu verbreiten; oft schickt sie einen Zweig nach oben zur Gallenblase, der als A. cystica accessoria bezeichnet werden kann. Es liegt auf der Hand, daß sie beim Einschneiden des Ductus choledochus zur Entfernung von Steinen, der Choledochotomie, sehr beachtet werden muß.

Die Abbildungen zeigen, daß beim Empordrängen der Leber nach oben und Herabziehen des Duodenum und Pylorus nach unten die Gallenwege gut zugänglich sind, so daß die Exstirpation der Gallenblase, die Eröffnung des Ductus cysticus und hepaticus zur Entfernung von Steinen ausgeführt werden kann. Auch der Ductus choledochus liegt in seiner oberhalb des Duodenum gelegenen, kleinen Strecke, seiner Pars supraduodenalis, günstig für das Messer des Chirurgen; über seinen weit längeren Verlauf hinter dem Duodenum und durch das Pankreas s. Fig. 133.

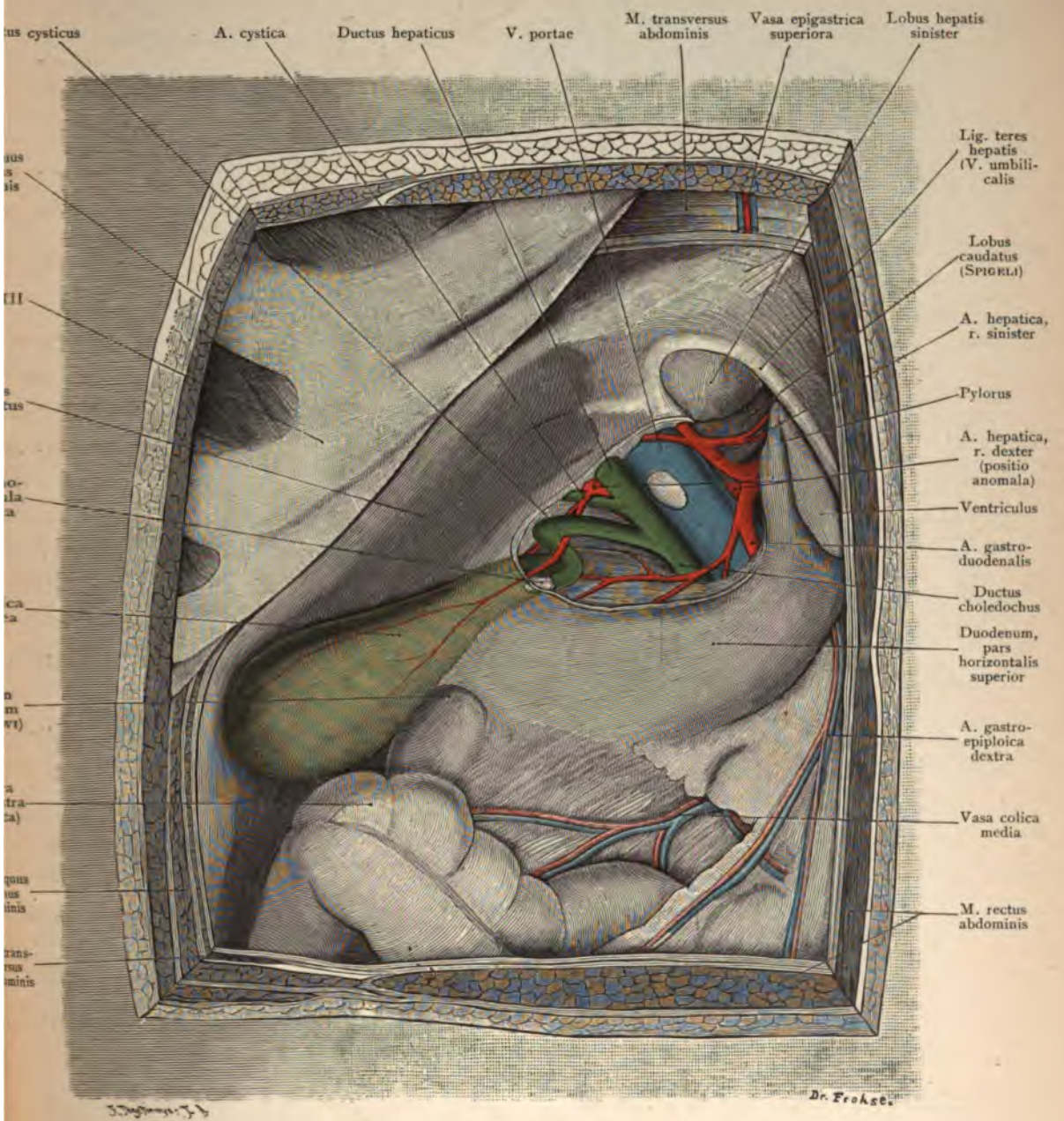

Fig. 132. Gallenblase, Gallengänge und Umgebung. Mann.

Von vorn. — Natürliche Grösse.

Verlag von Gustav Fischer in Jena.

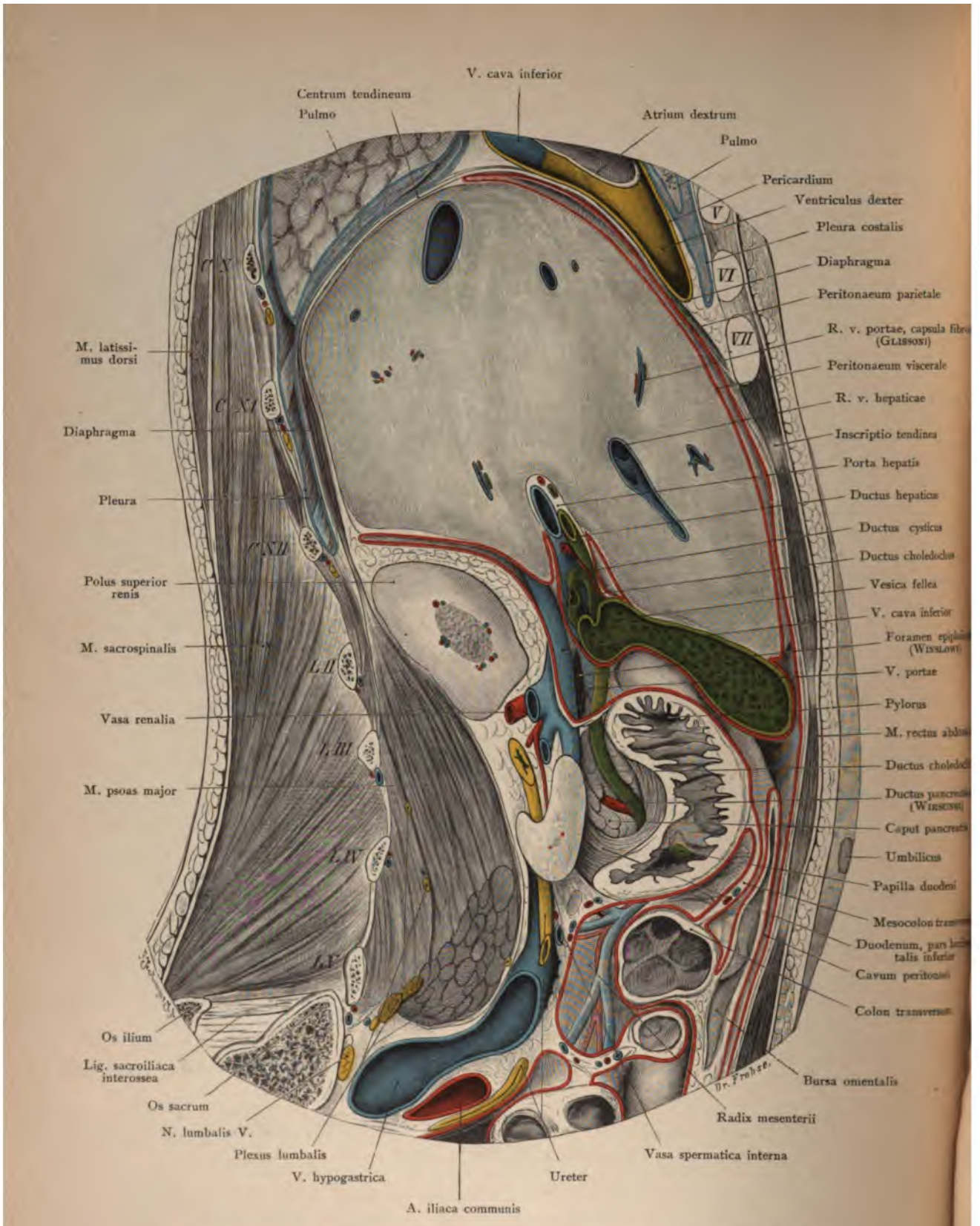

Fig. 133. Subphrenischer Raum, Nierenbecken, Leberpforte, Gallengänge.

Sagittalschnitt. — Von rechts. — $^2/_3$ der natürlichen Grösse.

Verlag von Gustav Fischer in Jena.

Fig. 133. Subphrenischer Raum, Nierenbecken, Leberpforte, Gallengänge.

Sagittalschnitt 4 cm rechts von der Medianebene von einer gefrorenen weiblichen Leiche. Der Ductus choledochus wurde in seinem Verlauf hinter dem Duodenum und durch das Pankreas freigelegt. Das Peritonaeum ist rot bezeichnet.

Die Abbildung zeigt aufs klarste den Verlauf des Ductus choledochus. Derselbe ist durchschnittlich 8—9 cm lang. Sein oberster Abschnitt, Pars supraduodenalis, liegt intraperitonaeal, eingeschlossen im Lig. hepatoduodenale, und ist 3 cm lang. Dann tritt der Gang hinter der Pars superior des Duodenum, dieselbe kreuzend, nach unten: Pars retroduodenalis, $2^1/_2$ cm lang. Darauf verläuft er, Pars pancreatica, 3 cm lang, meist durch die Substanz des Pankreas hindurch, oder seltener in einer Rinne desselben und mündet, schräg die Wand des Duodenum durchsetzend, an der linken Seite der Pars descendens duodeni im Diverticulum duodeni (VATERI), dicht neben (0,2 cm) der Mündung des Ductus pancreaticus, seltener mit derselben gemeinsam. Diese Strecke hart vor der Papille kann auch noch als Pars papillaris unterschieden werden. Von der Pars retroduodenalis an liegt der Gang retroperitonaeal (s. a. Fig. 136). Diese Verhältnisse sind von Wichtigkeit für Operationen von Steinen im Choledochus. Am besten zugänglich ist der supraduodenale Teil (s. Erläuterung zu Fig. 132). Um den retroduodenalen Abschnitt freizulegen, muß das Lig. hepatogastricum an der Pars superior duodeni durchtrennt und letzteres nach unten geschoben werden. Die Pars pancreatica ist erreichbar, wenn die Pars superior und descendens duodeni von der Unterlage gelöst und nach links geschoben wird (Choledochotomia retroduodenalis). Sitzt ein Stein an der Papille, so wird die vordere Wand der Pars descendens duodeni incidiert und dann von innen her die Papille gespalten (Choledochotomia transduodenalis), s. dazu Fig. 129. Den retroperitonaealen Teil des Choledochus vom Rücken her freizulegen (TUFFIER) ist weniger empfehlenswert. Berstet dieser Abschnitt des Choledochus, so kann es zu ausgedehnten rein retroperitonaealen Gallenergüssen kommen.

Die unter dem Zwerchfell gelegenen Organe, Leber, Milz und Magen, sind durch einen schmalen, von Peritonaeum ausgekleideten und mit der Bauchhöhle kommunizierenden Spaltraum vom Zwerchfell getrennt, mit Ausnahme derjenigen Leberbezirke (s. Fig. 136), welche keine Bauchfellbekleidung haben und mit dem Zwerchfell durch lockeres Bindegewebe verbunden sind. Durch Fortleitung von Eiterungen in diesen Raum aus den benachbarten Organen: Magen, Gallenblase, Wurmfortsatz, Niere oder bei allgemeiner Peritonitis, kommt es zu subphrenischen Abscessen. Dieselben können demnach intra- oder extraperitonaeal sein, letztere Form kann besonders entstehen, wenn eine Eiterung vom lockeren Bindegewebe hinter der Niere in die Höhe steigt, wie ein Blick auf unsere Abbildung und auf Fig. 136 zeigt.

Fig. 134. Rechte Niere, von hinten freigelegt.

Nach der Methode der Fensterschnitte sind an einer männlichen Leiche auf der rechten Seite entfernt: Haut, ein Stück des M. latissimus dorsi und zwei Zacken des M. serratus posterior inferior, das tiefe Blatt der Fascia lumbodorsalis (Ursprung des M. transversus abdominis), sowie das hinter der Niere, dem Ureter und dem Colon ascendens gelegene Fett. Die Niere ist stark nach vorn umgekippt, um ihren Hilus zu zeigen.

Die linke Niere reicht vom oberen Rande des 12. Brustwirbels bis zum unteren Rande des zweiten oder zur Mitte des dritten Lendenwirbels; die rechte Niere liegt meist eine halbe Wirbelhöhe tiefer. Mit ihrer oberen Hälfte liegen daher die Nieren in unmittelbarster Nachbarschaft der Pleurahöhlen, nur durch das aufsteigende Zwerchfell von ihnen getrennt. Die Entfernung des unteren Nierenpols vom Darmbeinkamm ist sehr verschieden, je nachdem der letztere hoch oder tief steht; im Mittel beträgt sie rechts bei Männern 32 mm, bei Frauen 27 mm, links bei Männern 40 mm, bei Frauen 30 mm.

Man kann auf zwei Wegen zur Niere gelangen, entweder von vorn, transperitonaeal (s. Erläuterung zu Fig. 135) oder von der Lumbalgegend aus; letzterer Weg hat den Vorteil, daß man ohne Eröffnung des Peritonaeum die Niere exstirpieren oder an ihr Operationen ausführen kann. Man dringt am Rande des M. sacrospinalis in die Tiefe, nachdem der untere Rand des M. latisssimus dorsi eingeschnitten ist, und durchtrennt das tiefe Blatt der Fascia lumbodorsalis. Nach Durchschneiden der Fascia transversalis und des die Niere umgebenden Fettes bekommt man den unteren Pol der Niere zu Gesicht. Da der Schnitt nach oben bis dicht an die 12. Rippe geführt werden muß, kann hier die Pleura leicht verletzt werden. Die Umschlagstelle derselben zieht vom unteren Rande des 12. Brustwirbels horizontal nach außen und kreuzt die 12. Rippe, wenn dieselbe lang entwickelt ist; in diesem Falle liegt dann das äußere Ende dieser Rippe außerhalb der Pleura. Ist sie aber nur kurz, so kann man leicht die elfte Rippe für die zwölfte halten und durch einen bis auf sie geführten Schnitt die Pleura eröffnen.

Für Eingriffe am Nierenbecken ist es günstig, daß die Nierenarterie und die Vene vor demselben liegen; man kann sich dasselbe also gut von hinten zugänglich machen; auch den Ureter erreicht man in seinem obersten Teil leicht dabei. In seinem weiteren Verlauf nach unten gelangt man an den Ureter, wenn der „schräge Lateralschnitt", ähnlich wie zur Unterbindung der A. iliaca communis angelegt ist: vom oberen Rande der 12. Rippe schräg nach vorn und unten bis zur Grenze des äußeren und mittleren Drittel des POUPARTschen Bandes; man schiebt das Bauchfell, ohne es zu eröffnen, zurück. An den unteren Teil des Ureters nach seiner Kreuzung mit der A. iliaca communis gelangt man gleichfalls extraperitonaeal von einem Schnitt dicht über und parallel dem Lig. inguinale.

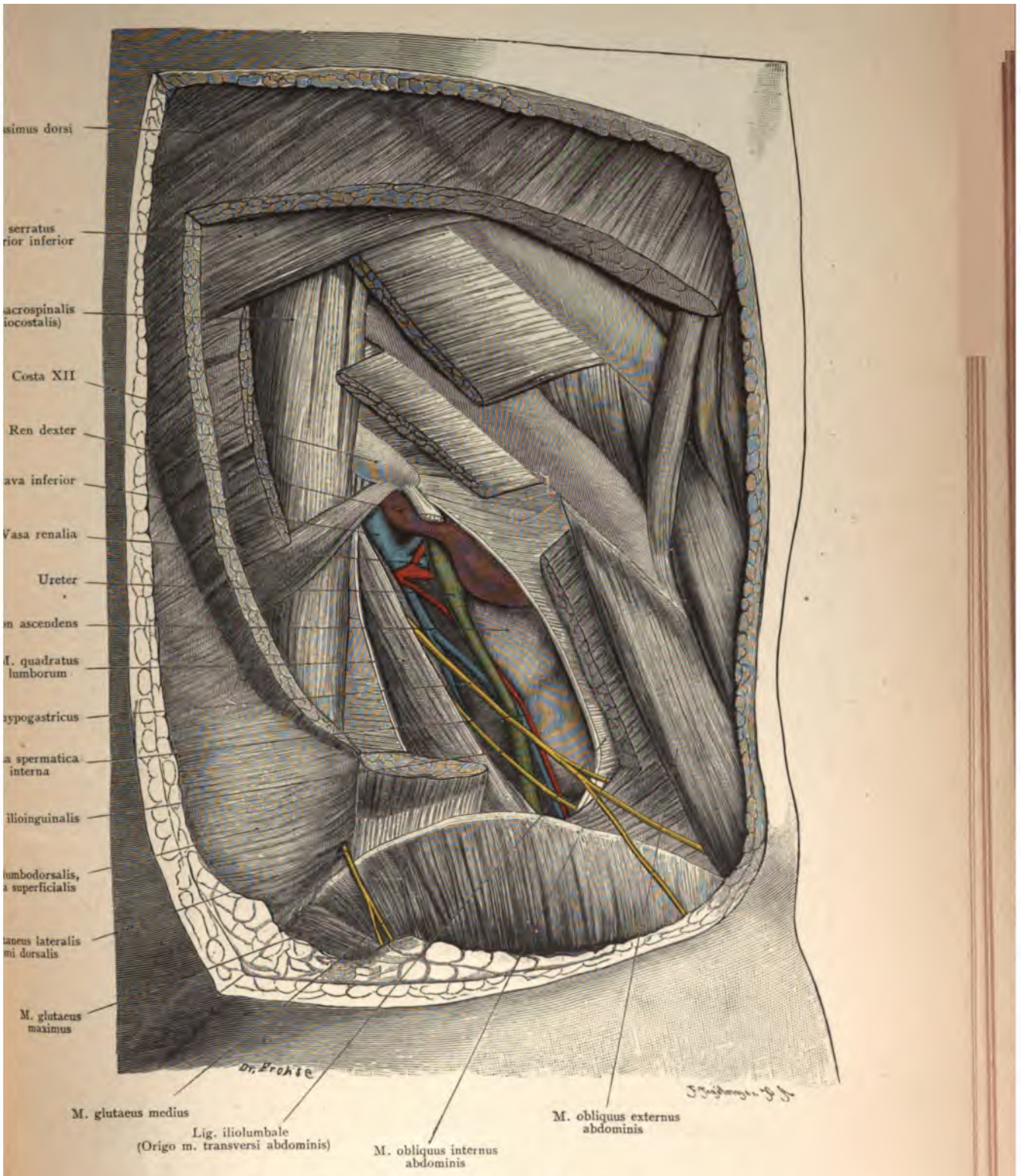

Fig. 134. Rechte Niere, von hinten freigelegt.

$^4/_5$ der natürlichen Grösse.

Verlag von Gustav Fischer in Jena.

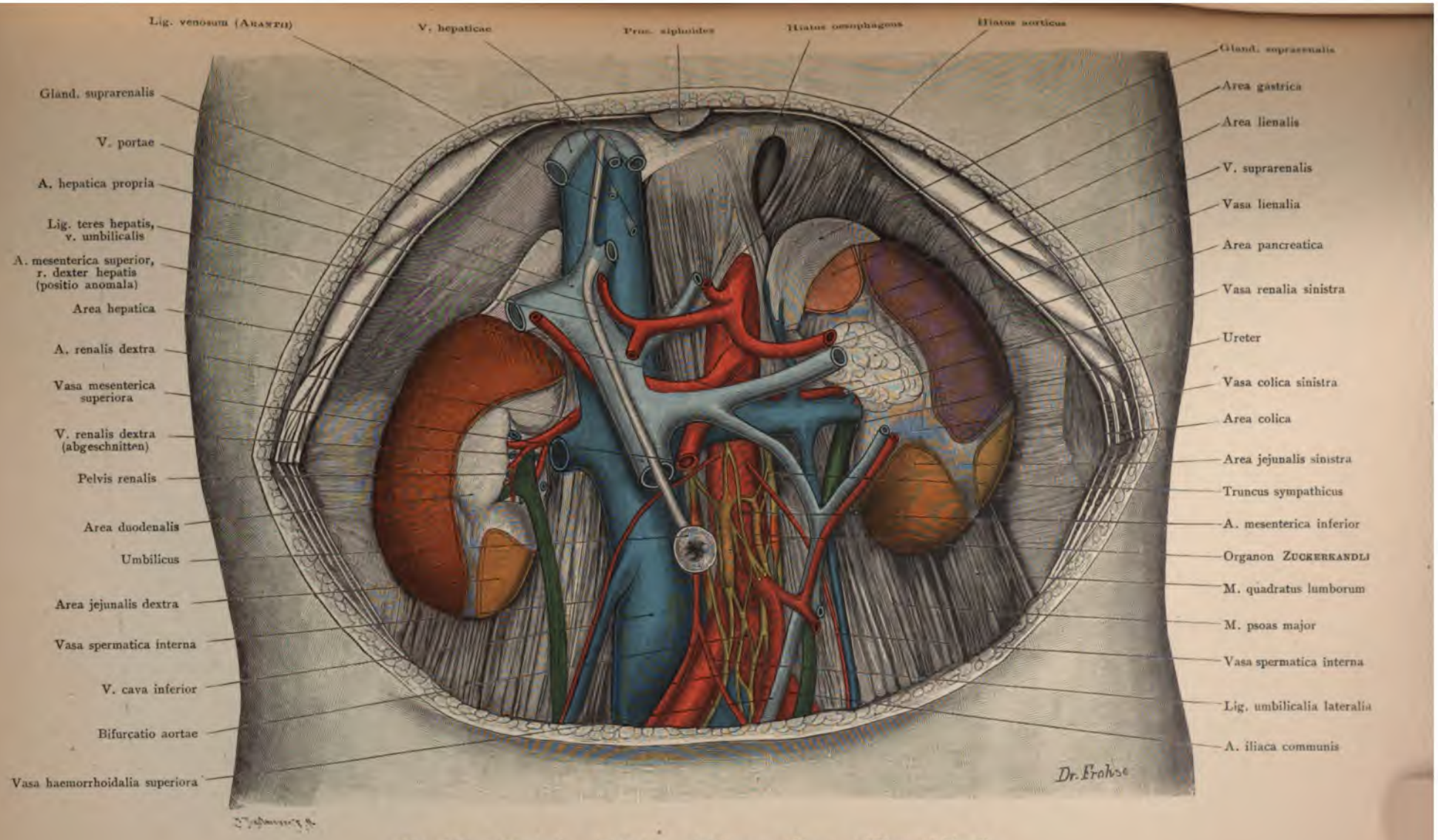

Fig. 135. Pfortader, Nabel- und Nierengefässe. „Nierenfelder“.

Von vorn. — $^{3}/_{4}$ der natürlichen Grösse.

Verlag von Gustav Fischer in Jena.

Fig. 135. Pfortader, Nabel- und Nierengefässe. Nierenfelder.

In die vordere Bauchwand einer frischen, jugendlichen, männlichen Leiche wurde ein ovales Fenster geschnitten, welches vom Proc. xiphoides bis 4 cm unterhalb des Nabels reicht. Der Nabel mit dem Lig. teres ist erhalten und wieder in seine natürliche Lage gebracht. Die Baucheingeweide sind, mit Ausnahme der Nieren und Nebennieren, entfernt. Die Pfortaderwurzeln sind außer der V. haemorrhoidalis superior abgeschnitten, ebenso die Aeste zur Leber; von den Aesten der V. cava inferior nur die rechte V. renalis. Pfortadergebiet hellblau, Nabelvenen weiß, Arterien rot.

Während die Hinterfläche der Nieren extraperitonaeal den Muskeln der hinteren Bauchwand aufliegt, ist ihre Vorderfläche z. T. vom Bauchfell bedeckt und steht in Berührung mit verschiedenen Eingeweiden; diese Berührungsflächen kann man als Nierenfelder bezeichnen. Soweit dieselben vom Peritonaeum bekleidet sind, sind sie auf der Abbildung mit verschiedenen Farben dargestellt; der doppelte Kontur am Rande des Feldes soll den Querschnitt des Peritonaeum kennzeichnen, welches sich von der Niere wegbegibt; die nicht vom Peritonaeum bedeckten Stellen der Niere sind weiß gelassen. Die rechte Niere wird in der Regel in ihren oberen zwei Dritteln — oder bisweilen noch weiter herab, wie in unserer Figur — von der Leber bedeckt, deren Bauchfellüberzug auf die Niere übergeht. Um den unteren Nierenpol zieht das Colon entweder in einem nach oben offenen Bogen herum und bedeckt denselben nicht, dann berührt das Jejunum die mediale Seite der Niere; oder, der häufigere Fall, es zieht das Colon schräg von unten außen nach oben links über das Nierenende hinweg. Zwischen Area jejunalis und hepatica erhebt sich das Peritonaeum als Duplicatur und wird zum Mesocolon ascendens. Ein gefülltes Colon kann das Jejunum wegdrängen und legt sich dann auf die Area jejunalis auf; umgekehrt drängt ein gefülltes Jejunum das Colon von der Niere ab. Die vorliegende Figur ist nur ein Beispiel; es kommen viele Variationen vor. Der mediale Rand wird von der Pars verticalis duodeni bedeckt. Ganz anders sind die Verhältnisse an der linken Niere. Den oberen Pol berührt zu einem kleinen, von der Bursa omentalis mit Peritonaeum überzogenen Teile der Fundus des Magens; dem konvexen Rand und einem großen Teile der Vorderfläche liegt die Milz auf, während an den Hilus der Schwanz des Pankreas anstößt. Der untere Pol wird z. T. vom Jejunum, z. T. vom Colon descendens bedeckt. — Zur Exstirpation sehr großer Nierentumoren hat man vielfach den transperitonealen Weg eingeschlagen. Ein Schnitt in der Medianlinie oder am äußeren Rande des Rectus oder am besten ein Schrägschnitt von der vorderen Axillarlinie dicht unterhalb des Rippenbogens nach dem Tuberculum pubis hin eröffnet die Bauchhöhle; das äußere Blatt des Mesocolon auf der Niere wird durchtrennt, der Darm nach innen geschoben und so die Niere breit freigelegt.

Vor der Aorta liegen die von ZUCKERKANDL beschriebenen „sympathischen Nebenkörper“ (gelbbraun) die mit dem Sympathicus zusammenhängen, dessen Stränge gelb, dessen Ganglien rosa bezeichnet sind. Das „ZUCKERKANDLsche Organ“ ist hier, um überhaupt eine Vorstellung von seiner Lage, Form und Größe zu geben, in einer der beim Fetus und Kinde vorkommenden Varietäten eingezeichnet, obwohl es beim Erwachsenen ganz reduziert ist. Beim Neugeborenen schwankt die Länge der Nebenkörper rechts zwischen 8 und 20 mm, links zwischen 3 und 15 mm; bisweilen sind die oberen Enden der beiden Körper durch eine Brücke zu einem hufeisenähnlichen Gebilde vereinigt.

Fig. 136. Lage der Bauchorgane, Ansicht von hinten. Bauchfelllinien.

Das genau nach der Natur angefertigte Gipsmodell von Prof. W. His (s. Archiv f. Anat. u. Phys., Anat. Abt., 1878) zeigt sowohl, wenn die einzelnen Organe auseinandergenommen, als nach Zusammensetzung des Ganzen sehr schön die Form und Lage der Bauchorgane, ihre gegenseitigen Beziehungen und Beeinflussung, sowie das Verhalten des Bauchfelles, seine Umschlagsstellen (Grenzen, Linien) und damit die „extra peritonaeum" gelegenen Organe und Organabschnitte. Unsere Abbildung zeigt einige Abweichungen von dem Hisschen Modell. Vgl. Fig. 130.

Vom Bauchfellüberzug frei sind: ein großer Teil der hinteren Leberfläche, die hintere Fläche des Pankreas, sowie des Duodenum, die hintere Fläche der Nieren, während an der vorderen Fläche der Nieren das Bauchfell nahe vorbeizieht, soweit nicht (links) Pankreas dazwischen liegt (s. Fig. 135 und 139). Extra peritonaeum liegen ferner die großen Gefäße: Aorta abdominalis, V. cava inferior, der größte Teil des Colon ascendens im Bereiche seiner hinteren Wand (Drittels), der größte Teil des Colon descendens, im Bereiche des hinteren Drittels. Frei sind ferner das mittlere Drittel des Rectum auf der hinteren Seite, — das untere Drittel vollständig. Das Caecum ist in der Regel ringsum vom Peritonaeum umgeben, nur an der Einmündungsstelle des Ilium ist es an seiner Hinterseite gewöhnlich frei von Bauchfell, der Beckenwand anliegend; nur selten hat es hier eine Art Mesenterium und ist dann beweglicher, so daß es in diesem Falle sogar Inhalt eines Bruches werden kann. Der Wurmfortsatz hat vollständigen Peritonaealüberzug mit einem besonderen Mesenteriolum.

Die extraperitonaeale Lage ist für die Nieren, Colon ascendens und descendens, sowie das Rectum von besonderer praktischer Bedeutung. Dank dieser Einrichtung kann man Operationen an den Nieren ausführen, ohne das Bauchfell zu eröffnen; es ist möglich, extraperitonaeal das Nierenbecken zu erreichen und Eingriffe an ihm vorzunehmen (Fig. 134). Da ferner das Bauchfell nur locker über die Vorderfläche der Nieren hinzieht, kann man es leicht losschieben und die ganze Niere exstirpieren, ohne das Bauchfell zu eröffnen. Am Colon ascendens kann eine Ausbreitung eitriger Prozesse an dem extraperitonaeal gelegenen Teile stattfinden; diese Eiteransammlungen also sind dem chirurgischen Messer zugänglich, ohne daß das Bauchfell dabei eröffnet zu werden braucht. Früher benutzte man viel die vom Bauchfell freie Strecke des Colon descendens zur Anlegung eines künstlichen Afters bei Unwegsamkeit des weiter unten gelegenen Darmabschnittes (Colotomia lumbalis). Für die Entwickelung entzündlicher Prozesse am Rectum endlich ist das Fehlen des Peritonaeum an dessen hinterer Fläche von Bedeutung. Ungünstig für zirkuläre Darmnaht nach Exstirpation von Carcinomen ist der Mangel des Bauchfellüberzuges an einem Teile des Rectum, da Nähen des bauchfellbekleideten Darmes viel bessere Aussichten auf Heilung bietet.

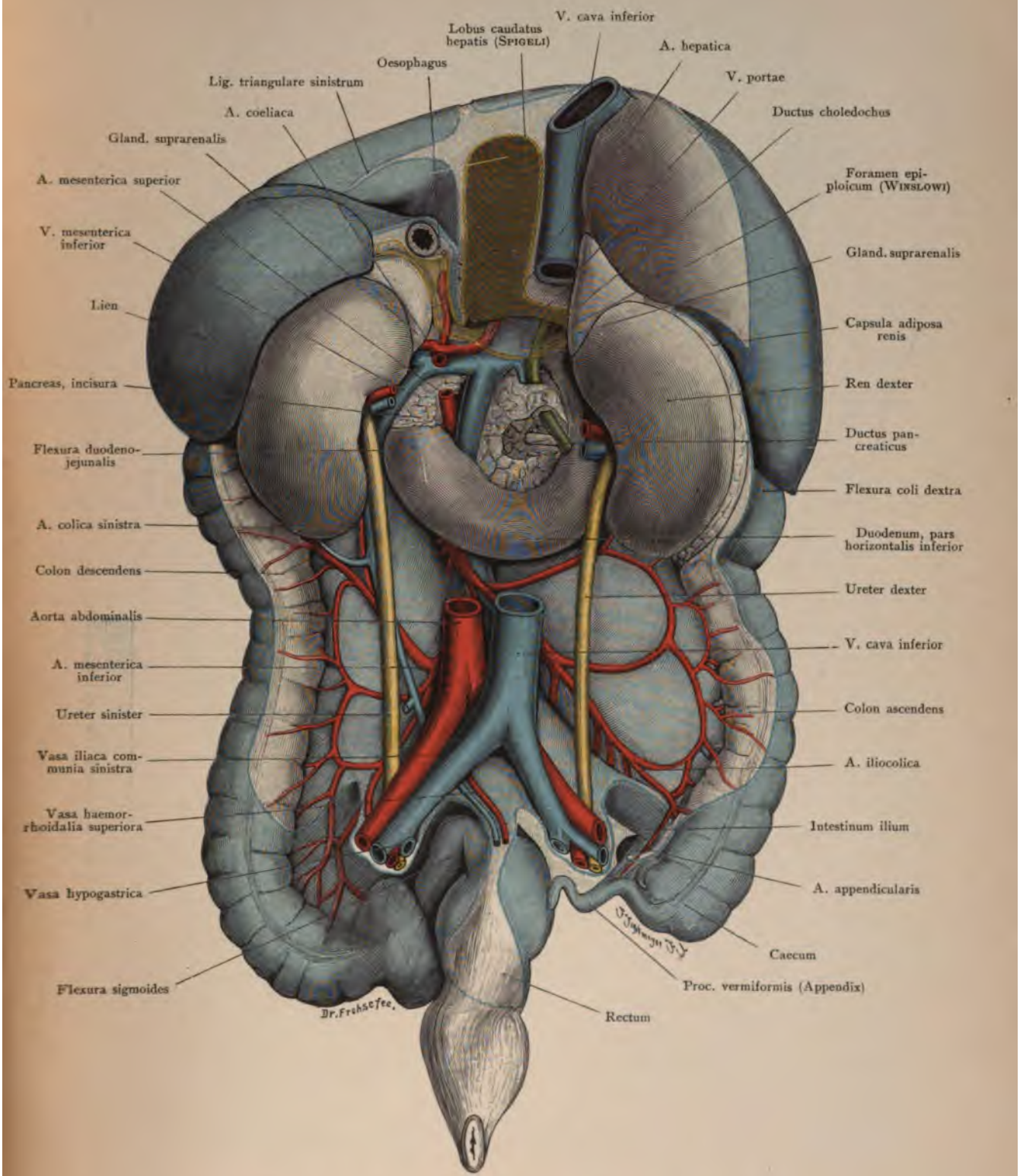

Fig. 136. Lage der Bauchorgane, Ansicht von hinten; Bauchfelllinien.

Gipsmodell von Steger, Leipzig. Nach W. His. — $^2/_5$ der natürlichen Grösse.

Verlag von Gustav Fischer in Jena.

Fig. 138. Flexura sigmoides und Leistenkanal.

An der linken Seite einer frischen kräftigen männlichen Leiche von 38 Jahren wurde die Regio hypogastrica und inguinalis superior freigelegt, die Bauchwand in den oberen Abschnitten ganz entfernt, der Leistenkanal und seine Umgebung präpariert. Die Flexura sigmoides ist, nachdem ihre natürliche Lage (s. punktierte Linie) festgestellt war, über den oberen Schnittrand in die Höhe geschlagen.

Die Flexura sigmoides (S romanum) ist der frei bewegliche, individuell sehr verschieden lange Teil des Dickdarmes zwischen dem an der hinteren Bauchwand fixierten Colon descendens und dem gleichfalls an die hintere Beckenwand angehefteten Mastdarm (Rectum). Gewöhnlich beschreibt die Flexura sigmoides zuerst eine nach unten konvexe untere linke, dann eine nach oben konvexe obere rechte Krümmung. Diese sind durch punktierte Linien in der Figur angedeutet. Schlägt man die Flexur, wie es die Figur zeigt, in die Höhe, so gewahrt man den Recessus intersigmoides, eine vor dem linken M. psoas gelegene Bauchfelltasche. Innen neben dem M. psoas sieht man (vgl. Fig. 137) die Vasa iliaca, über dem durchschnittenen M. rectus abdominis schräg nach oben und innen (zum Nabel) aufsteigend das Lig. (vesico-)umbilicale laterale, die obliterierte A. umbilicalis, verlaufen (Plica umbilicalis).

Die Fasern des M. obliquus externus weichen in der Regio inguinalis superior spitzwinklig auseinander und bilden so die beiden Crura oder Columnae (Crus superius s. mediale; Crus inferius s. laterale), zwischen denen sich die vordere Oeffnung des Leistenkanals befindet. Das Crus superius endet in der Mittellinie (oder geht über diese hinüber), an der Symphyse und im Lig. suspensorium penis, das Crus inferius am Tuberculum pubicum. Der spitze Winkel und die Vorderfläche des Samenstranges werden bedeckt durch die hier entfernten Fibrae intercolumnares, welche einem zu starken Auseinanderweichen der Crura entgegenwirken. Diese Fibrae sind wesentlich die Fortsetzungen des M. obliquus externus der anderen Körperseite, die schließlich im Lig. inguinale und damit am Knochen (Spina anterior superior) enden. Dieses Band wird sonach von den Muskeln beider Seiten gebildet oder stellt einen verdickten fibrösen Strang, streng genommen eine Sehne oder einen Sehnenstrang, vor. Gewöhnlich faßt man es als „Band", d. h. fibröse Fasern zwischen zwei Knochenpunkten, auf — oder man läßt es den unteren Rand des M. obliquus externus bilden. Letztere Anschauung — obwohl die richtigere — ist noch nicht ausreichend, da sie den Zusammenhang des „Bandes" und des Muskels mit der Oberschenkelfascie ignoriert. Von dem Muskel, von dem Crus inferius und dem nicht scharf davon zu trennenden Lig. inguinale strahlen verschiedene Fasern aus, von denen manche besondere Namen erhalten haben. So bezeichnet man die in der Nähe des Tuberculum pubicum fast horizontal nach hinten zum Knochen, sowie nach unten zur Fascia pectinea laufende, insgesamt etwa ein spitzes Dreieck mit nach außen (und oben) konkaver Basis bildende Masse als Lig. lacunare s. GIMBERNATI, — oder, von oben und hinten betrachtet, als Lig. inguinale reflexum s. COLLESI, die hinter diesem gelegenen, nach außen vorspringenden Fasern als Falx inguinalis. Innen und außen von den Vasa epigastrica liegen die Foveae inguinales medialis und lateralis, zwischen beiden das Lig. interfoveolare (HESSELBACHsches Band).

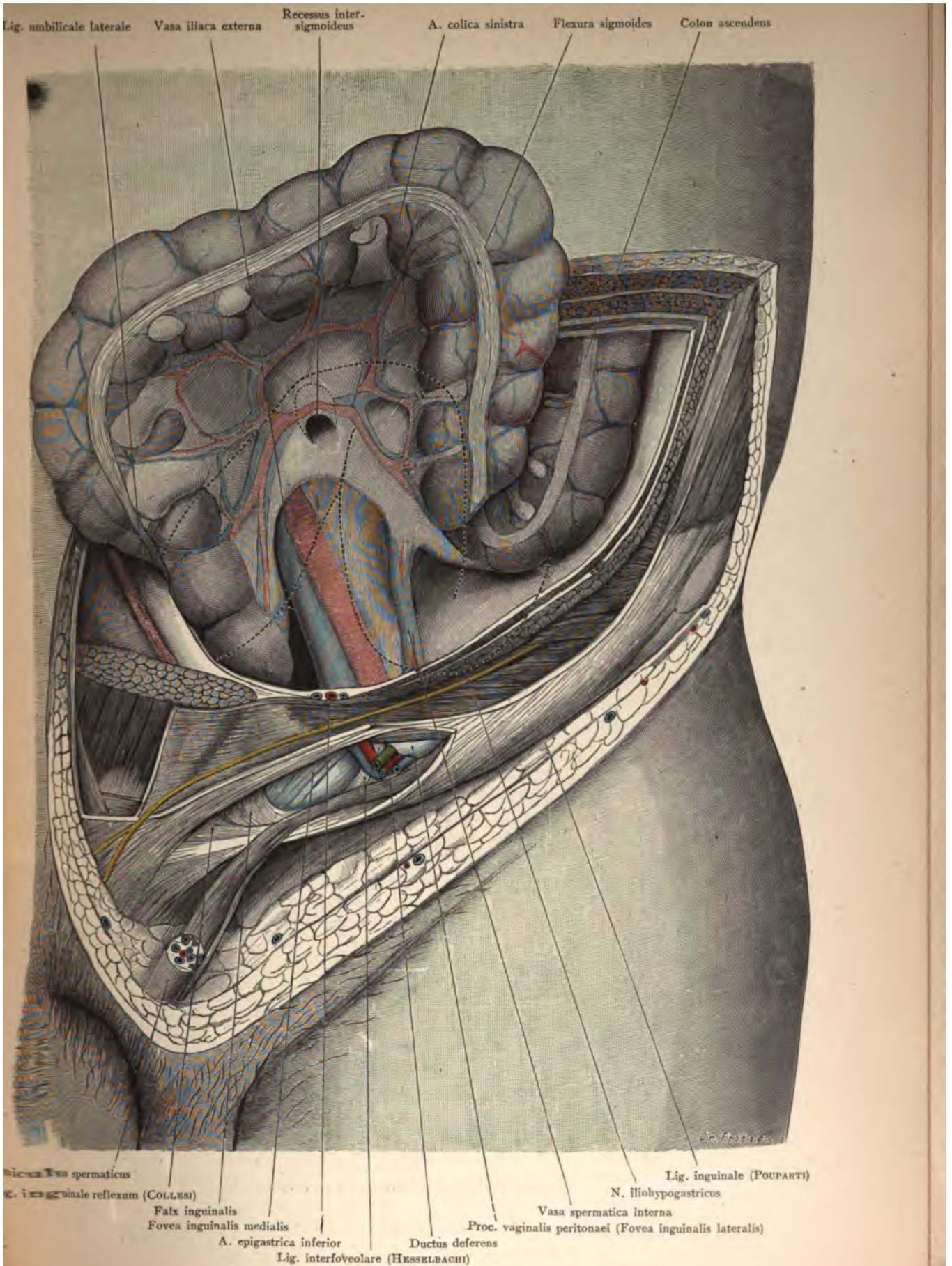

Fig. 138. Flexura sigmoides und Leistenkanal.

Natürliche Grösse.

Verlag von Gustav Fischer in Jena.

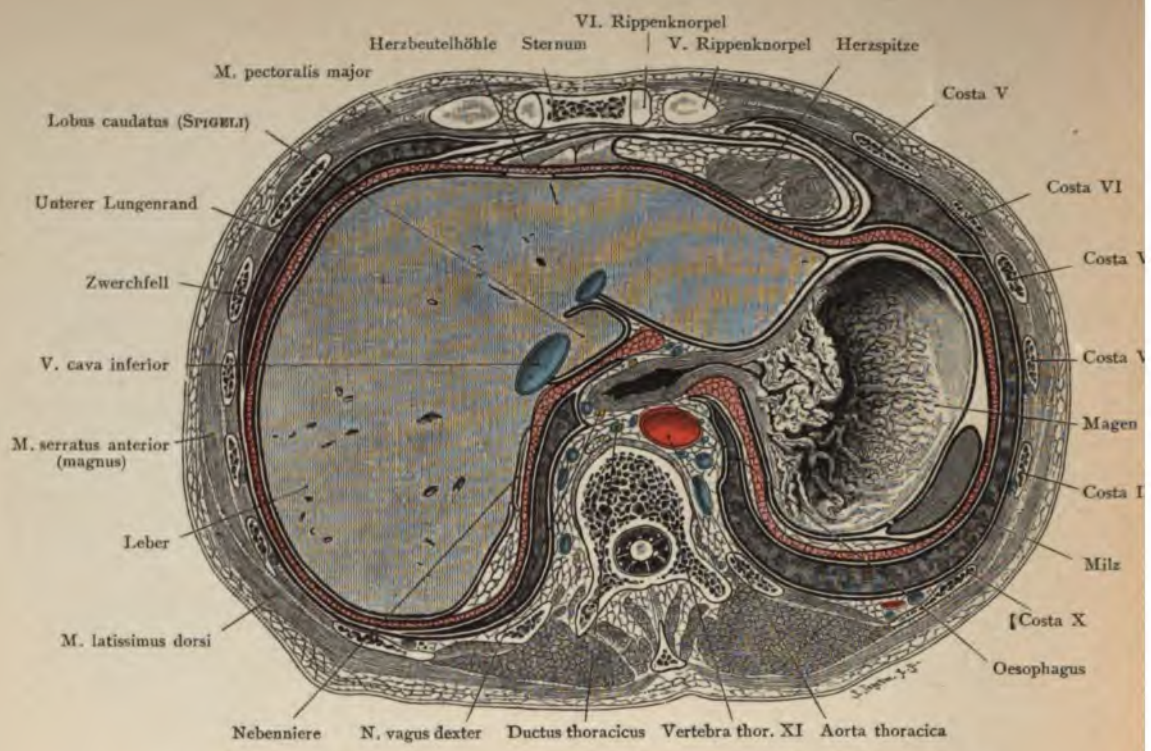

Fig. 139. Querschnitt des Rumpfes durch den 11. Brustwirbel.
Von unten gesehen. — $^2/_5$ der natürlichen Grösse.

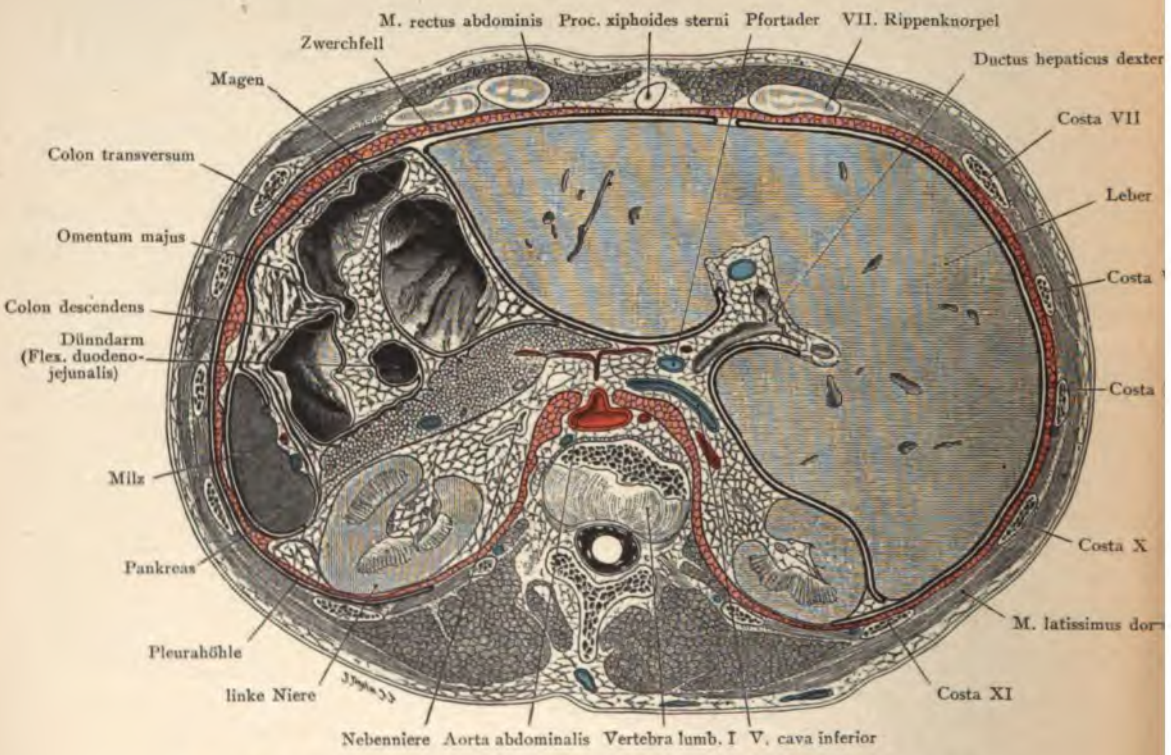

Fig. 140. Querschnitt des Rumpfes durch den 1. Lendenwirbel.
Von oben gesehen. — $^2/_5$ der natürlichen Grösse.

Verlag von Gustav Fischer in Jena.

Fig. 139. Querschnitt des Rumpfes durch den elften Brustwirbel, von unten gesehen.

Gefrierschnitt von demselben Manne wie die Schnitte der Figuren 121 und 122. Vorn ist das Gelenk zwischen Brustbein und sechstem Rippenknorpel getroffen, sodann die fünfte bis elfte Rippe. Die Wirbelsäule ist nach rechts hin ziemlich erheblich ausgebogen.

Auf dem Schnitte sind die Brustorgane, das Herz und die (wie zu Fig. 122 bemerkt, in Inspirationsstellung befindlichen) Lungen in ihren untersten Enden getroffen, auf derselben Ebene aber auch die Bauchorgane: Leber, Magen und Milz. Zwischen beiden Gruppen von Eingeweiden verläuft etwa konzentrisch zu der Rumpfwandung das Zwerchfell.

Den größten Raum nimmt die Leher ein; der von ihr übrig gelassene Platz wird vom Magen fast vollständig erfüllt. Die Leber läßt für die Herzspitze, der Magen für die Milz etwas Raum frei. Fast ringsherum ziehen sich als schmaler Saum die in Inspirationsstellung befindlichen Lungen. — Sehr gut zu sehen ist der Uebergang des Oesophagus in den Magen, sowie die sehr zahlreichen und hohen Falten der Magenschleimhaut in der Gegend der Cardia. Hinter dem Oesophagus liegt hier die Aorta (weiter oben liegt jener ganz hinten), neben und hinter ihr an der Wirbelsäule: V. azygos, V. hemiazygos, Ductus thoracicus, N. sympathicus.

Fig. 140. Querschnitt des Rumpfes durch den ersten Lendenwirbel, von oben gesehen.

Gefrierschnitt, von demselben Manne wie der vorige. Der Schnitt hat den größten Teil der Scheibe zwischen dem zwölften Brust- und dem ersten Lendenwirbel freigelegt.

Die Leber nimmt fast denselben Raum ein, wie in Fig. 139: sie hat vorn den weiter oben vom Herzen innegehabten Platz ausgefüllt, dafür aber hinten vor der rechten Niere etwas zurückweichen müssen. Links von der Leber liegt, wie oben, der Magen; zwischen ihn und die Milz hat sich die Flexura coli sinistra gedrängt, deren höchster Scheitel über der Schnittebene liegt, so daß nur die beiden Schenkel, Colon transversum und Colon descendens, getroffen sind. Zwischen Colon und Magen ist ein Dünndarmquerschnitt sichtbar, zwischen Colon und Bauchwand Omentum majus. Horizontal von der Milz bis zur Leber erstreckt sich das fast in ganzer Länge getroffene Pankreas. Sehr deutlich erscheint die Lage der Nieren. Sie liegen nicht einfach frontal oder senkrecht, sondern schräg. Beiderseits schiebt sich zwischen ihre obere Hälfte und die hintere Körperwand ein „Sinus pleurae“ ein, während ihr unterer Teil frei davon bleibt. (Vgl. Erklärung zu Fig. 134.) Der zwischen dem Pankreas und der hinteren Bauchwand frei bleibende Raum ist von der linken Niere besetzt, welche in ihrer größten Dicke getroffen wurde, während die tiefer liegende rechte näher dem oberen Ende durchschnitten ist. Die eigentümliche Form des Aortaquerschnittes kommt durch den Abgang der A. mesenterica superior zu stande.

Fig. 141. Retroperitonaeale Lymphgefässe und Lymphdrüsen.

An einem vierwöchentlichen Knaben ist die ganze vordere Bauchwand mit dem anschließenden unteren Teile der Brustwand entfernt, die Eingeweide herausgenommen und die extra saccum peritonaei gelegenen Teile unter sorgfältigster Schonung des Lymphapparates freigelegt, nur über der rechten Niere ist ein Stück Peritonaeum erhalten dargestellt. Zur Freilegung der Cysterna chyli ist ein kurzes Stück aus der Aorta herausgeschnitten. Der Lymphapparat der Nieren ist frei nach Stahr dargestellt, der der Hoden teilweise nach Most, teilweise auch, wie die tiefen Inguinaldrüsen, nach Bruhns.

Außer den bei Fig. 166 beschriebenen, oberhalb der Oberschenkelfascie gelegenen Lymphdrüsen kommen für die untere Extremität im Trigonum subinguinale auch noch tiefe Drüsen in Betracht, als regionäre bezw. Schaltdrüsen für die neben den Oberschenkelgefäßen verlaufenden tiefen Lymphgefäße. Sie sind in normalen Fällen klein, 1—4 an der Zahl, ihre abführenden Gefäße ziehen sowohl, wie es hier dargestellt ist, an der medialen Seite der V. femoralis, wie auch auf (vor) den und an der Außenseite der Schenkelgefäße ins Becken hinein. Die erstere Bahn führt zu der sogen. ROSENMÜLLERschen Drüse, die laterale zu einer meist sehr großen Drüse dicht oberhalb des Lig. inguinale (POUPARTI).

Die 4—6 starken Lymphgefäße des Hodens haben einen sehr langen Weg zu durchlaufen, ehe sie ihre regionären Drüsen, die Lgl. lumbales superiores erreichen; bisweilen findet sich schon neben den Vasa spermatica eine kleine Schaltdrüse (s. rechts den schwarzen Punkt in der Höhe des Rectum). Die rechten regionären Drüsen liegen meist etwas tiefer als die linken. Neben dem Ductus deferens zieht (konstant?) ein Lymphgefäß zum Blasengrunde.

Die Lymphgefäße des Ureters ziehen im unteren Abschnitte (s. links) zu einer Beckendrüse, im oberen zu einer Lumbaldrüse (s. rechts).

Die Lymphgefäße der Nieren bilden auf den Renculi ein dichtes Maschenwerk von ganz anderer Gestalt, als die der zum Vergleich mit abgebildeten V. stellatae (Stellulae VERHEYNI). Die ausführenden (2—4) Lymphgefäße ziehen mit den Nierenadern entweder direkt, oder erst durch Vermittelung von Schaltdrüsen zu den Drüsen im unteren Vereinigungswinkel von den V. renales mit der V. cava inferior. Finden sich accessorische Nierengefäße (vgl. Fig. 164), so ist gewöhnlich auch ein Lymphgefäß dabei (FROHSE), welches dann eventuell eine andere regionäre Drüse hat.

Das Peritonaeum deckt die Organe der Bauchhöhle gemeinschaftlich, und so kann es nicht wunder nehmen, daß seine Lymphgefäße sich nicht an die Grenzen derselben binden; vgl. indes das Peritonaeum über der rechten Niere (nach STAHR, der uns die seinerzeit noch nicht veröffentlichten Zeichnungen gütigst zur Verfügung stellte).

Schließlich sammeln sich alle hier erwähnten Lymphgefäße und die ganz schematisch dargestellten Darmzweige, welche den Chylus abführen, in der Cysterna chyli, die hinter der Aorta liegt und den Ductus thoracicus hervorgehen läßt. Aorta und V. cava inferior sind von außerordentlich vielen und starken Lymphgefäßen umgeben, die hier gelegenen Drüsen können schon unter normalen Verhältnissen eine beträchtliche Größe erreichen.

Allgemeine Bemerkungen über Lymphdrüsen.

Viele der regionären Drüsen sind sekundäre Drüsen für andere Organe und nur wenige bewahren sich den Charakter als ausschließlich regionärer, vornehmlich dann, wenn sie als sogen. Schaltdrüsen auftreten, d. h. eine in die Bahn eines Lymphgefäßes eingeschaltete Entwickelung lymphatischen Gewebes darstellen.

Nun lassen mannigfache Beobachtungen, besonders pathologische Fälle, es wahrscheinlich sein, daß an allen möglichen Stellen wo man es gar nicht vermutet, plötzlich Lymphdrüsen vorhanden sind: FROHSE und HEIN haben bei einem Falle von Aneurysma arteriosovenosum (Injektionspräparat eines amputierten Armes) 6 große Lymphdrüsen am Vorderarm (neben der A. ulnaris und radialis) beobachtet, HEIN bei anscheinend gesunder Extremität eine kleine Drüse neben dem N. ulnaris dicht unterhalb des Ellenbogengelenkes, FROHSE sah bei einem Falle von Brustkrebs bei Verstopfung der axillaren Wege 4 neugebildete Drüsen auf der Clavicula, in einem anderen pathologischen Falle auf der gesunden Seite 14 axillare Drüsen, auf der kranken, wo die mediale Bahn der Achselhöhle undurchgängig war, 31 — kurz und gut, pathologische Verhältnisse begünstigen die Neubildung oder die Ausbildung von Drüsen. Diese sind mit bloßem Auge mitunter nicht zu erkennen, injiziert man aber mit Quecksilber, so läßt sich selbst eine stecknadelkopfgroße Drüse nachweisen, indem sie sich selbst füllt, aber dem proximalen Weiterlaufen des Metalles Widerstand entgegensetzt.

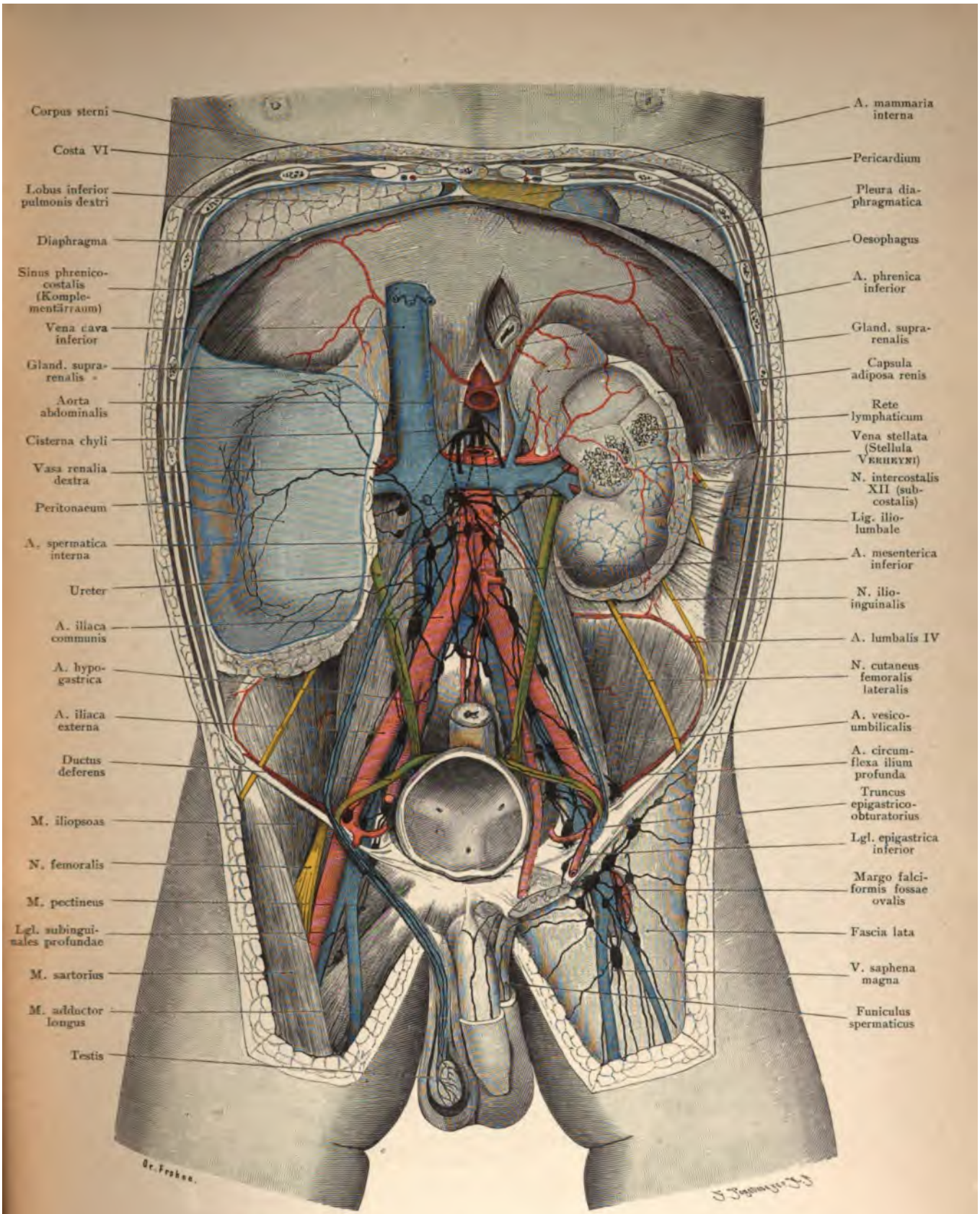

Fig. 141. Retroperitonaeale Lymphgefässe und Lymphdrüsen.

Neugeborner Knabe. — Natürliche Grösse.

Verlag von Gustav Fischer in Jena.

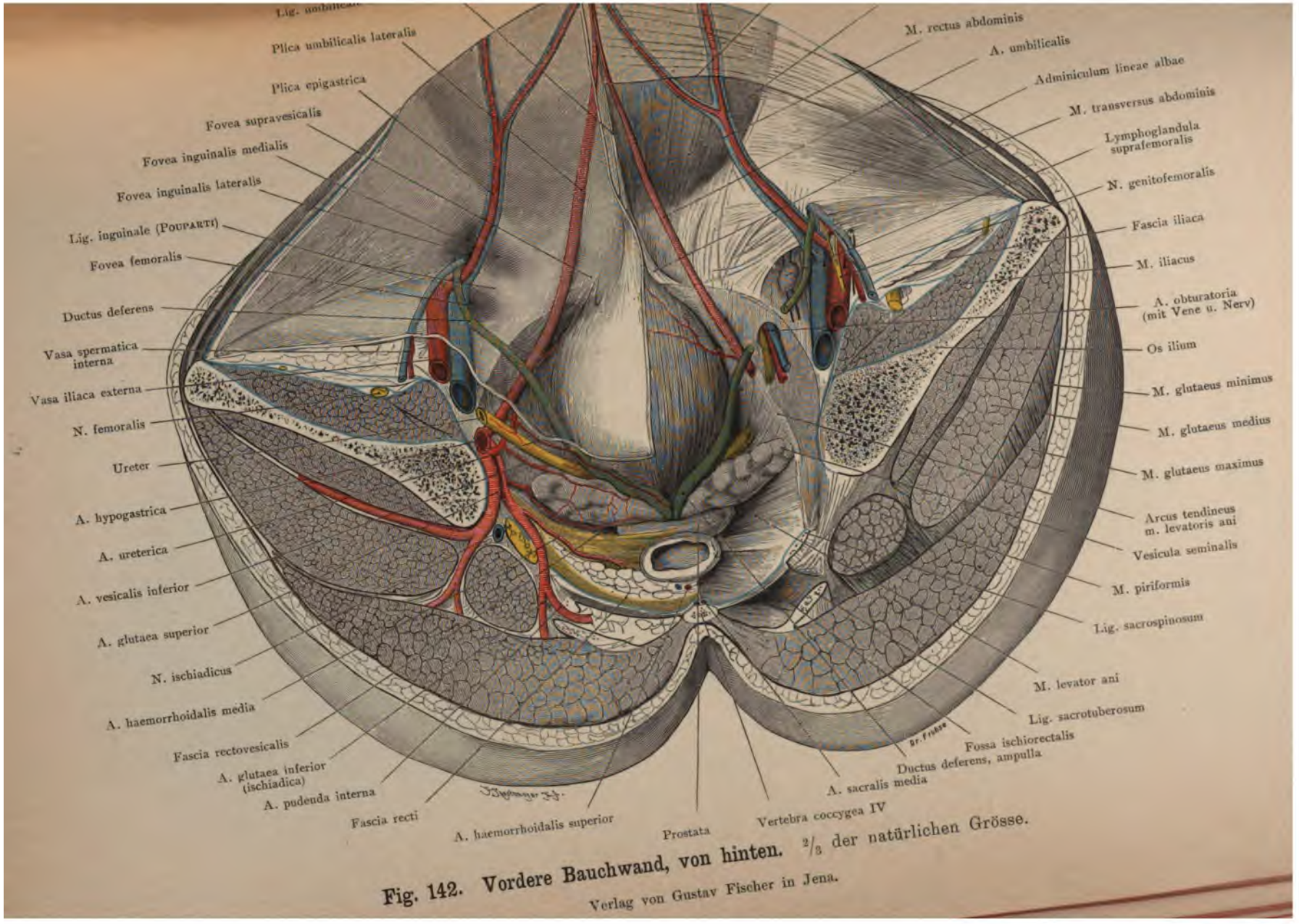

Fig. 142. Vordere Bauchwand, von hinten. $^2/_3$ der natürlichen Grösse.

Verlag von Gustav Fischer in Jena.

Fig. 142. Vordere Bauchwand, von hinten.

Die Darmbeinschaufeln sind hinter der Spina iliaca anterior superior schräg, etwa in der Richtung auf die Spina ischiadica durchgesägt, das Kreuzbein ist ganz entfernt, vom Steißbein der letzte Wirbel erhalten. Das Peritonaeum ist rechts entfernt, die Bruchpforten freigelegt; um den Canalis obturatorius zu zeigen, ist ein Stück aus dem Ductus deferens herausgeshnitten. Die Gefäße der Gesäßgegend sind rechts entfernt, links nebst dem N. ischiadicus erhalten.

In der Mitte zwischen Schwertfortsatz des Brustbeines und Schambeinfuge liegt der Nabel. Beim Erwachsenen besteht er aus einer, je nach der Stärke des Panniculus adiposus verschieden tiefen Grube, deren Rand dem fibrösen Nabelring (Anulus umbilicalis) entspricht. Die durch letzteren in der fibrösen Linea alba und dem subkutanen Fett gesetzte Lücke ist kreisrund, spindelförmig oder rhomboid. Aus dem Grunde der Nabelgrube erhebt sich ein, gewöhnlich mit einer kleinen Vertiefung versehener, flacher, zylindrischer oder konischer Fortsatz, die Nabelpapille, Papilla umbilicalis, der Rest des Nabelstranges. Die Stelle zwischen Nabelring und Papille, sowie diese selbst, ist bei Erwachsenen und besonders bei Kindern ein Locus minoris resistentiae (Nabelbrüche). Das starke parietale Blatt des Bauchfelles ist in der Nabelgegend durch eigentümliche, an die Appendices epiploicae des Dickdarmes erinnernde Fortsätze ausgezeichnet, die meist Fett enthalten.

Nach dem Nabel hin oder von ihm aus verlaufen beim Erwachsenen vier Stränge, welche beim Embryo offene Kanäle bilden und auch später gewöhnlich nicht ganz vollständig obliterieren.

Nach oben und etwas nach rechts verläuft das Lig. teres hepatis, die frühere Nabelvene, zur Leberpforte.

Von unten treten zum Nabel drei Stränge und Falten — oder, wenn man die paarigen doppelt rechnet, fünf:

1) Der unpaare Urachus (der alte Allantoisstiel) vom Blasenscheitel, in der Mittellinie: Lig. vesicoumbilicale medium; Plica urachi.
2) Die paarigen Lig. (vesico-)umbilicalia lateralia, die früheren Nabelarterien, aus der A. hypogastrica; Plicae umbilicales.
3) Die paarigen A. epigastricae (internae inferiores) — aus der A. iliaca externa — Plicae epigastricae.

Außen und innen von den Plicae epigastricae liegen mehr weniger tiefe Gruben, die äußere und die innere Leistengrube, Fovea inguinalis lateralis und medialis. In der lateralen Grube liegt die hintere (Bauch-)Oeffnung des Leistenkanals: hinterer Leistenring, Bauchring des Leistenkanals. Von hier geht der Kanal schräg nach innen, vorn und unten. Ausgefüllt wird er durch den Samenstrang, dessen Bestandteile am hinteren Ringe zusammentreten. Unter der medialen Leistengrube, von ihr durch das Lig. inguinale (POUPARTI) getrennt, liegt der hintere (innere) Schenkelring, Fovea (herniae) femoralis.

Lateral von der A. epigastrica treten die äußeren (schrägen, indirekten) medial von ihr, über dem Leistenbande, die inneren (geraden, direkten) Leistenhernien, unter dem Leistenbande die Schenkelhernien aus.

Fig. 143. Vordere Bauchwand, Blinddarmgegend, mit Nerven, bei mässig gefüllter Blase.

Aus der Haut und dem subkutanen Fett der vorderen Bauchwand ist ein großes Fenster geschnitten; ein kleines aus dem M. obliquus externus abdominis, ein noch kleineres aus dem M. obliquus internus. Ferner wurde in dem unteren Teile des linken M. rectus abdominis ein Fenster angelegt. Die intramuskuläre Verzweigung der Nerven ist schwarz dargestellt. Das Caecum ist rot eingetragen; die freigelegte Fläche des Peritonaeum ist blau, seine Umschlagfalte auf die Blase mit punktierter blauer Linie dargestellt.

Bei der jetzt außerordentlich häufig ausgeführten Eröffnung der Bauchhöhle braucht man für die Richtung des anzulegenden Schnittes auf den Verlauf der Blutgefäße keine besondere Rücksicht zu nehmen. Immerhin ist hervorzuheben, daß man mit geringstem Blutverlust die Eröffnung in der Medianlinie, in der Linea alba vornimmt, da hier nirgends ein großes Gefäß zu unterbinden ist, ihr sehniges, blutarmes Gewebe nur von sehr feinen Ausläufern der Arterien erreicht wird. Die wichtigsten in Betracht kommenden Arterien sind im unteren Abschnit der Bauchwand die A. epigastrica inferior (interna s. profunda) und die A. circumflexa ilium, beides Aeste der A. iliaca externa. Erstere umgreift bogenförmig von unten das Vas deferens, steigt auf dem Bauchfell nach oben und medianwärts (s. Fig. 142) an der Rückfläche des M. rectus empor und begibt sich unter der Linea semicircularis in seine Scheide; von oben kommt ihr die A. epigastrica superior (aus der A. mammaria interna) entgegen. Die A. circumflexa ilium zieht oberhalb des Lig. inguinale entlang und am Darmbeinkamm hin. Sie sendet oft einen starken Ast, A. epigastrica lateralis, nach oben. Bei der Punctio abdominis am sogen. MONROschen Punkte (Mitte zwischen Nabel und Spina iliaca anterior superior) kann dieser Ast getroffen werden und zu gefährlichen Blutungen führen.

Weit wichtiger bei Anlegung des Bauchschnittes ist die Rücksicht auf Muskeln und Nerven. Durchschnittene und genähte Muskelfasern atrophieren leicht und geben Anlaß zu Narbenhernien. Außer in der Linea alba vermeidet ein am äußeren Rande des M. rectus angelegter Schnitt jede Muskelverletzung. Die Durchschneidung motorischer Nerven hat die Lähmung des von ihnen versorgten Muskelabschnittes zur Folge, und zwar meist eine dauernde, und das gibt wiederum Anlaß zu Brüchen. Je mehr man den Schnitt parallel dem Verlauf der Nerven anlegt, desto weniger Nervenfasern werden durchschnitten werden. Da nun die die Bauchmuskeln versorgenden Nerven: die unteren Intercostalnerven, N. iliohypgastricus und N. ilioinguinalis schräg von oben außen nach unten innen verlaufen, so ergibt sich mit Notwendigkeit, daß man den Bauchschnitt gleichfalls möglichst in dieser Richtung anlegen soll, wenn wegen der Lage der Geschwülste, der Abscesse u. s. w. das Eingehen in der Linea alba unzweckmäßig wäre.

Die Figur zeigt, daß der M. pyramidalis vom 12. Intercostalnerven versorgt wird.

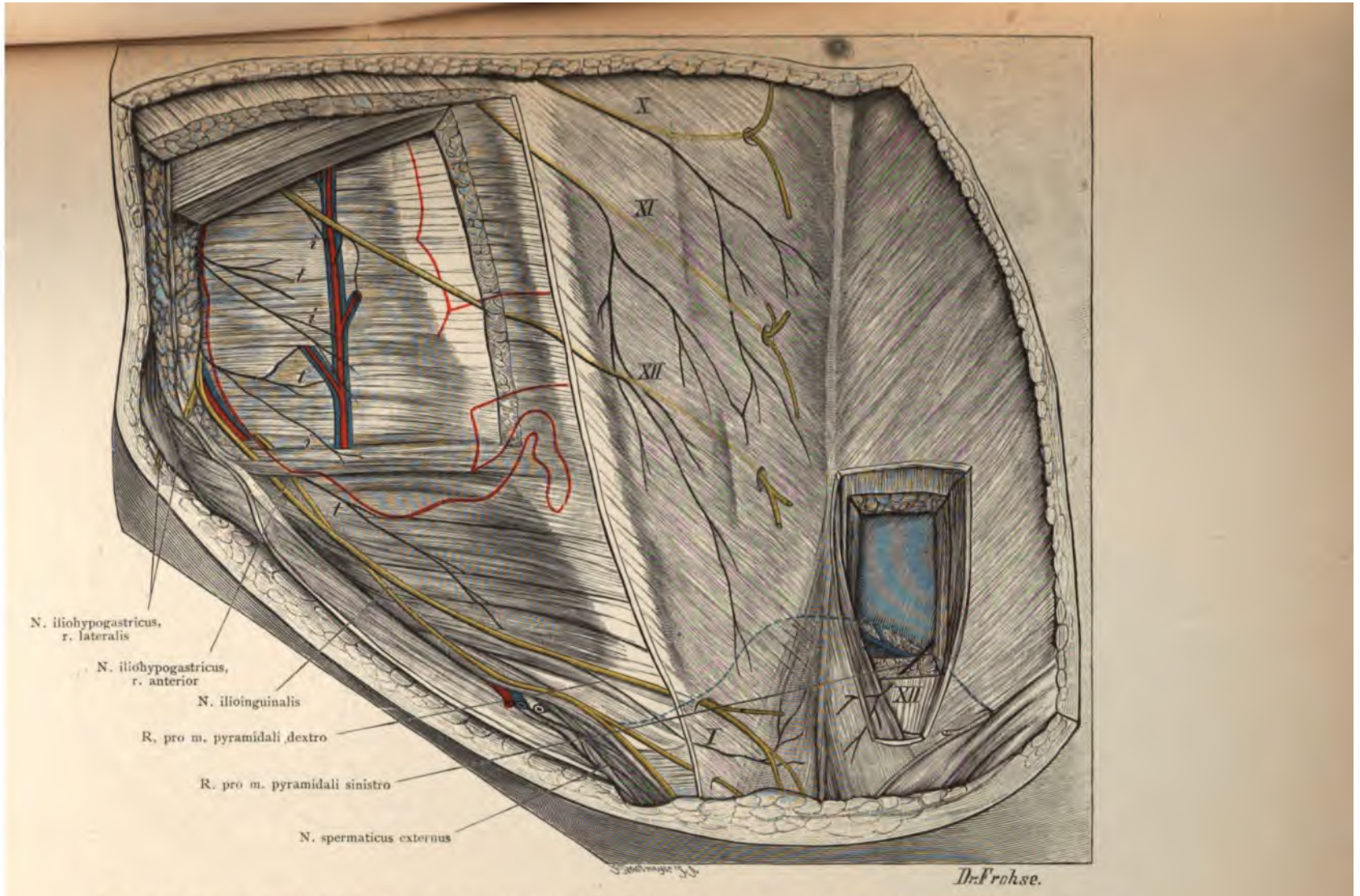

Fig. 143. Vordere Bauchwand, Blinddarmgegend, mit Nerven, bei mässig gefüllter Blase.

$^2/_3$ der natürlichen Grösse.

Verlag von Gustav Fischer in Jena.

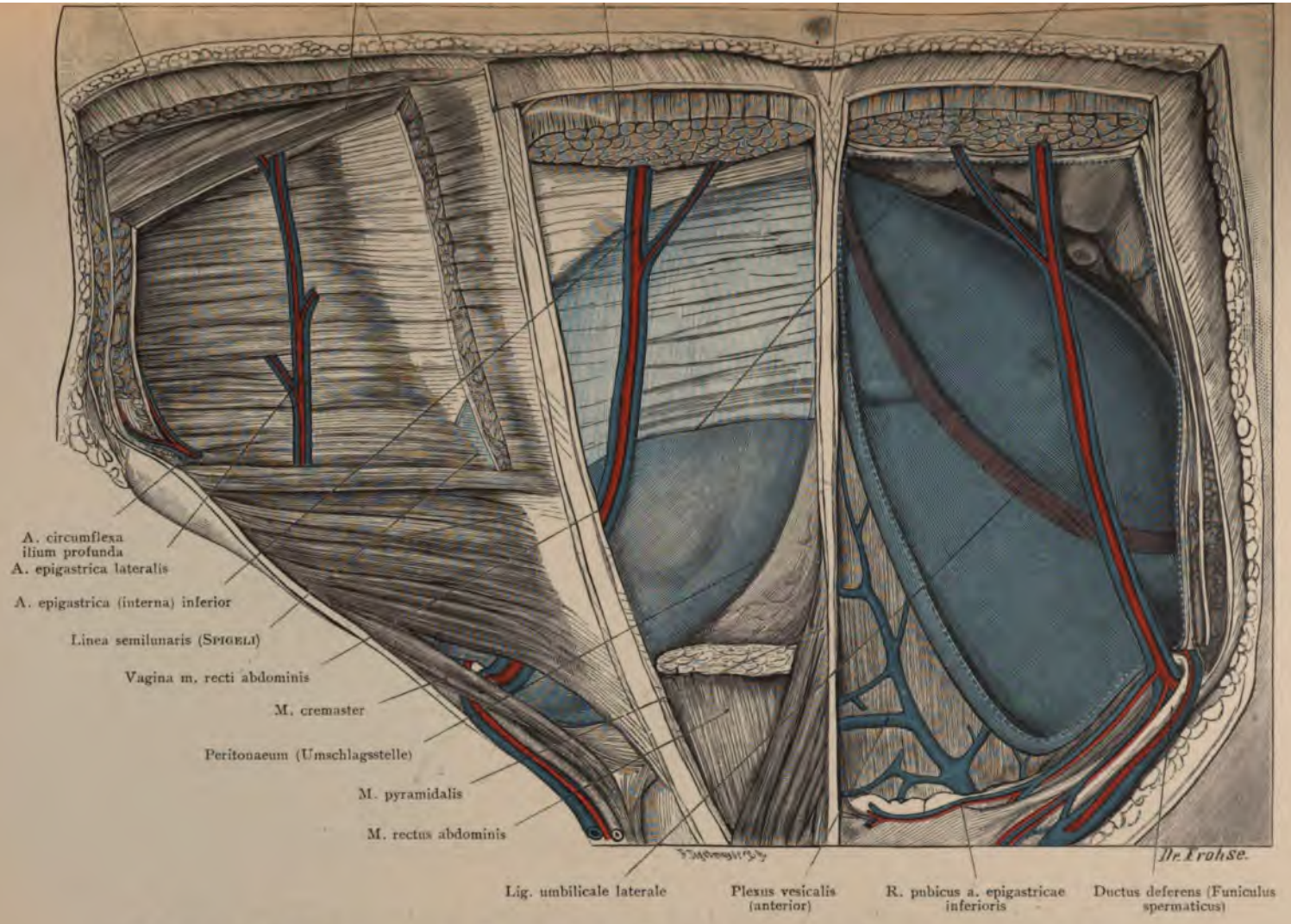

Fig. 144. Vordere Bauchwand, Regio hypogastrica, mit Gefässen, bei stark gefüllter Blase.

$^4/_5$ der natürlichen Grösse.

Verlag von Gustav Fischer in Jena.

Fig. 144. Vordere Bauchwand, Regio hypogastrica, mit Gefässen, bei stark gefüllter Blase.

An der Leiche eines jungen Mannes, dessen Harnblase zufällig extrem mit Urin angefüllt war, wurde ein großes Fenster aus der vorderen Bauchhaut geschnitten. Rechts sind ähnlich wie in Fig. 143 Fensterschnitte der Bauchmuskeln angelegt; aus dem rechten M. rectus ist ein Stück entfernt, links auch seine hintere Scheide, sein unteres Ende mit dem M. pyramydalis; die Fascia transversalis und das Peritonaeum parietale sind, unter Erhaltung der Vasa epigastrica entfernt, so daß man hier deutlich die Umschlagsstelle des Peritonaeum sieht. Das Peritonaeum ist blau. Man sieht also rechts das Peritonaeum parietale; es ist in seinem oberen Teile, soweit es hinter der dicken Partie der hinteren Rectusscheide liegt, heller blau gehalten. Links sieht man auf das die Blase bekleidende Peritonaeum.

Die Figur zeigt in erster Linie die für die Ausführung des hohen Blasenschnittes, der Sectio alta, in Betracht kommenden Verhältnisse. Die leere Blase (s. Figur 146) ist ganz im kleinen Becken verborgen, sie erreicht nicht den oberen Rand der Symphyse. Mit wachsender Füllung steigt sie über die Symphyse empor; zugleich ist ihr Hochstand abhängig vom Mastdarm, insofern ein gefülltes Rectum die Prostata und damit die Blase in die Höhe drängt (s. Fig. 151 und 152). Man benutzt das bei Operationen, indem man den Mastdarm durch Aufblasen eines eingeführten Kolpeurynters künstlich anfüllt. Besonders günstig ist der Umstand, daß das Bauchfell an seiner Umschlagsstelle von der vorderen Bauchwand auf die Blase nicht fest an der Symphyse fixiert ist, sondern durch die sich ausdehnende Blase von der Unterlage abgehoben wird; es wird so die Umschlagstelle des Peritonaeum in die Höhe geschoben und oberhalb der Symphyse ein Raum gewonnen, in welchem man ohne Verletzung des Bauchfells die Blase eröffnen kann. Man kann rechnen, bei mäßig gefüllter Blase und ausgedehntem Rectum die Umschlagsstelle 2—4 cm oberhalb der Symphyse zu treffen. Da man die Umschlagsfalte leicht noch weiter von dem Blasenscheitel abschieben kann, so kann man die Blasenwand extraperitonaeal in einer Ausdehnung von 6 cm bloßlegen, eröffnen und nun die größten Steine oder eine Blasengeschwulst entfernen. Nur bei excessiver Füllung der Blase, wie in unserer Figur, steigt die Umschlagsfalte noch weiter, bis 9 cm in die Höhe. Der Raum zwischen Symphyse und Blase (s. Fig. 152) ist durch Fett ausgefüllt; ein Fettkörper liegt in dem Spatium suprapubicum praefasciale zwischen hinterer Rectuswand und Fascia transversalis; ein zweiter hinter der Fascie, zwischen ihr und Blase im Spatium suprapubicum retrofasciale; nach unten setzt sich dasselbe fort in das Spatium praevesicale; beide werden auch als Cavum praeperitoneale RETZII bezeichnet. Für Ausbreitung der Eiterungen spielt der Raum eine große Rolle. Auf der Wand der Blase selbst liegen noch Venen.

Die Figur zeigt ferner die Verhältnisse der hinteren Rectusscheide. Dieselbe verliert an der Linea semicircularis (DOUGLASI) plötzlich ihre derbe Beschaffenheit; unterhalb dieser Linie ist die Rückseite des Rectus nur durch die Fascia transversalis vom Bauchfell geschieden. An der Linie treten die Vasa epigastrica inferiora in die Rectusscheide ein.

Fig. 145. Rücken mit Nerven, Arterien und Lymphdrüsen.

Entfernt sind vom Hinterhanpt bis zur Sacralgegend Haut und Hautfascie, auf der rechten Seite außerdem M. trapezius, latissimus, das oberflächliche Blatt der Fascia lumbodorsalis, die Fascia supra- und infraspinata, der Ansatz des M. splenius capitis.

Die Abbildung soll vor allem die zum Teil noch unbekannten oder wenig beachteten Lymphdrüsen am Rücken zeigen.

1. Muskeln und Nerven. M. trapezius mit dem fast genau senkrecht verlaufenden N. accessorius (XI). — M. latissimus dorsi mit seinem, schräg nach unten und innen gehenden Nerven. — M. levator scapulae, M. rhomboides, Aeste vom N. thoracicus posterior s. dorsalis scapulae — M. supraspinatus und infraspinatus, N. suprascapularis. — M. teres minor und deltoides, N. axillaris. — M. teres major, N. supscapularis. — M. serratus anterior s. magnus, N. thoracicus longus s. lateralis. (S. a. Fig. 109 und 110.)

2. Arterien. A. occipitalis (Carotis externa) wird am Ansatz des M. sternocleidomastoideus und trapezius sichtbar und verästelt sich am Hinterhaupt. — A. auricularis posterior (Carotis externa) verläuft hinter der Ohrmuschel und anastomosiert mit der vorigen. — A. transversa colli (Subclavia) kommt in der Lücke zwischen M. levator scapulae und rhomboides zum Vorschein. A. transversa scapulae (Subclavia, direkt oder mittels der A. thyreoidea inferior oder des Truncus thyreocervicalis), verläuft in der Nähe des N. suprascapularis zur Fossa supra- und infraspinata und geht hier die wichtige Anastomose (Kollateralbahn) mit der A. circumflexa scapulae (A. subscapularis, Axillaris) ein. — Weiter außen: A. circumflexa humeri mit dem Stamme des N. axillaris am chirurgischen Halse des Humerus. — In der Nähe des N. thoracicus longus s. lateralis verläuft die inkonstante A. thoracica longa oder die A. thoracicodorsalis (A. subscapularis, Axillaris). — Am eigentlichen Rücken sind nur sehr schwache Arterien vorhanden. Die Rückseite des Rumpfes erhält wie die Streckseiten der Gliedmaßen nur entliehenes Blut von der vorderen (ventralen) oder Beugeseite.

3. Lymphdrüsen. — Nahe der Austrittsstelle der A. occipitalis liegen einige Lgl. occipitales; hinter der Ohrmuschel, nahe der A. auricularis posterior, an der Sehne des M. sternocleidomastoideus eine Lgl. auricularis posterior, welche im Gegensatze zu der tiefer, am Fleisch des eben genannten Muskels liegenden inferior, als superior bezeichnet werden soll. In der Tiefe des Nackens, bedeckt vom M. splenius, befindet sich, hinter dem Warzenfortsatz, an der A. occipitalis (s. Fig. rechts) eine Lgl. mastoidea profunda. — Die subkutanen Lymphdrüsen auf dem oberen Teile des Trapezius, nahe der Wirbelsäule, sind auf der Abbildung nicht besonders bezeichnet. Man kann sie Lgl. subcutaneae nuchae (superior, inferior) nennen. — Die etwa in der Höhe des 7. Halswirbels, etwas lateral, liegende ist Lgl. subcutanea dorsi superior benannt, die gleichnamige inferior oder mehrere solche liegen am äußeren Rande des Latissimus, in der Höhe der beiden oberen Lendenwirbel. — Am Schultergürtel haben wir die Lgl. subcutanea clavicularis; am Schlüsselbein, Deltoides-Ursprung, mehr in der Tiefe, nahe der A. transversa scapulae am oberen Rande des Schulterblattes die Lgl. suprascapularis. — Lgl. dorsalis profunda, am oberen Rande des Rhomboides. — Am Teres major: Lgl. axillaris posterior superficialis; eine profunda, zwischen Teres major, minor und Triceps.

Nicht alle genannten Lymphdrüsen sind konstant; vielfach werden sie nur bei pathologischen Zuständen „gefunden", — womit aber nicht ausgeschlossen ist, daß sie normal, wenn auch klein oder in „Anlagen" vorhanden sind.

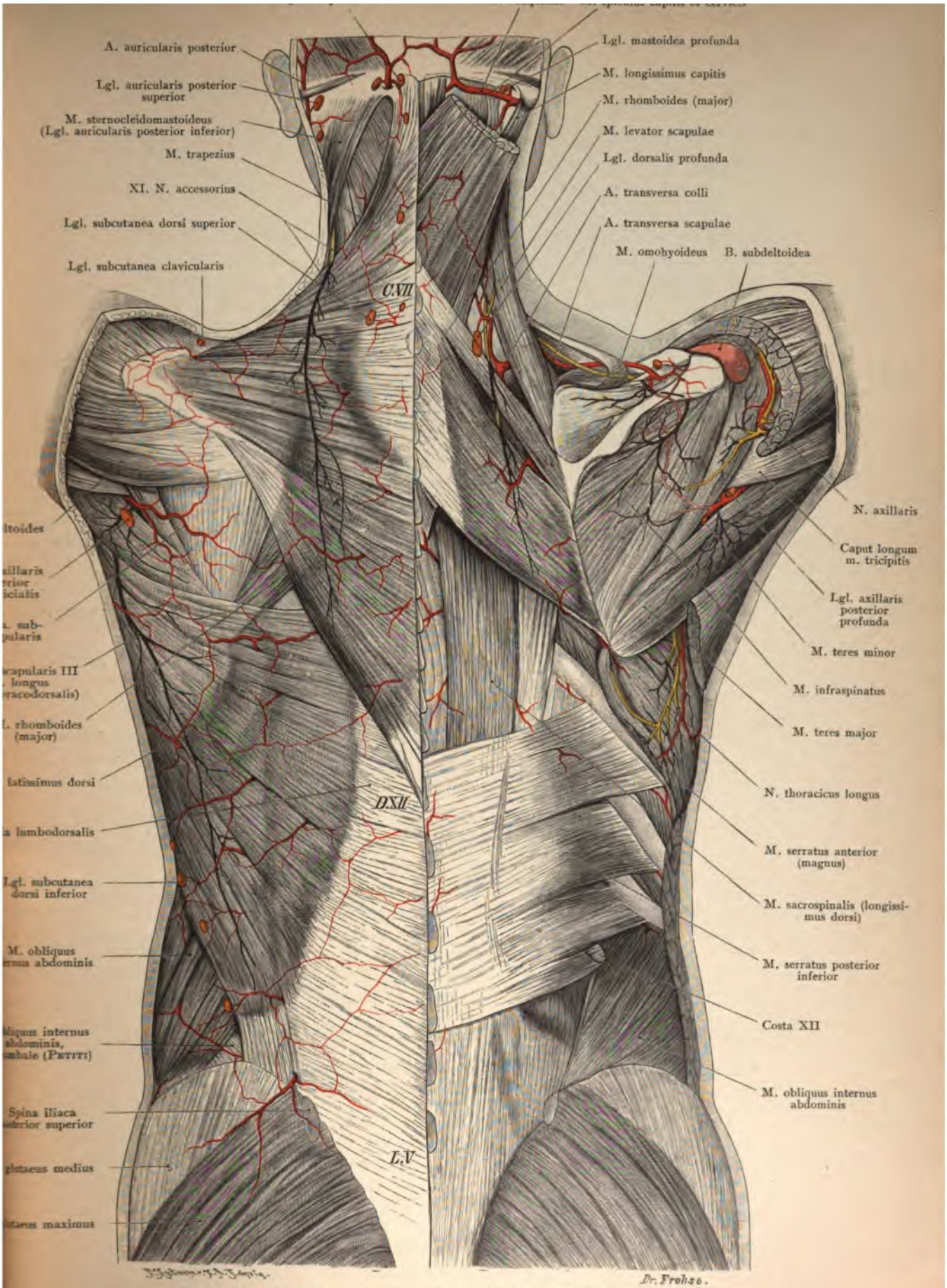

Fig. 145. Rücken mit Nerven, Arterien und Lymphdrüsen.
$^2/_5$ der natürlichen Grösse.

Verlag von Gustav Fischer in Jena.

Fig. 147. Weibliche Beckenorgane, von oben und hinten gesehen.

15jährige Jungfrau mit gut entwickelten Genitalien, 10-proz. Formolinjektion. Der Dickdarm ist erhalten, die retroperitonaealen Teile sind nur an der Radix mesenterii freigelegt.

Durch Kombination des Medianschnitts (Fig. 146) und dieser Abbildung kann man sich mit Hülfe von Fig. 149 eine vollständige und genaue Vorstellung von der Lage der weiblichen Beckenorgane machen, Fig. 147 läßt sich auch direkt bei Operationen verwenden, bei denen man von oben her in das Becken hineinsieht. Außerdem gewährt die Figur einen Anhalt bei Untersuchungen des Situs pelvis an der Leiche, bei denen man am zweckmäßigsten von oben und hinten die Organe betrachtet, da man so am besten in das kleine Becken hineinsieht und vor allem auch das wichtige Verhalten der vorderen Bauchwand über und neben der Blase, die hinteren (Bauch-) Oeffnungen des Leistenkanals, den DOUGLASschen Raum u. a. beherrscht.

Neben der Lendenwirbelsäule liegt der M. psoas major, dahinter M. quadratus lumborum und Rückenmuskeln, davor links Aorta und iliacae communes, rechts V. cava inferior, beiderseits Stamm des N. sympathicus.

Vom Darm befindet sich links vom Psoas die Flexura sigmoides. Näheres über deren Situs s. Fig. 138. Der Anfang des Mastdarmes liegt vor dem Promontorium, rechts vorn davon das (Lumen des durchschnittenen) Ilium, dahinter Recessus iliocaecalis superior, davor Wurmfortsatz, rechts das (quer durchschnittene) Colon ascendens.

An der vorderen Bauchwand (vgl. auch. Fig. 142): Plica (vesico-)umbilicalis media für den Urachus s. Lig. umbilicale medium (Allantols-Stiel!), Blasenscheitel. Weiter nach außen: Plicae epigastricae. Außen-innen: hintere Leistenöffnung, Proc. vaginalis peritonaei (Diverticulum NUCKI), Lig. teres uteri.

Der Uterus liegt nach vorn und (in diesem Fall) etwas nach links, der oberen Blasenwand auf, das rechte Lig. latum ist deshalb mehr gespannt und besser zu übersehen als das linke.

Die Eierstöcke (durch das Lig. ovarii proprium an den Uterus fixiert) liegen bei antevertiertem, nicht allzusehr nach einer Seite verlagertem Uterus, der Seitenwand des kleinen Beckens fast sagittal an und werden von den Tuben umfaßt und verdeckt, wie es hier links der Fall ist, während das rechte Ovarium hier sichtbar ist. Beide Ovarien liegen beim Menschen wie bei Säugetieren in einer Tasche des Bauchfells, Ovarialtasche (Bursa ovarica), welche von dem übrigen Bauchfellraume mehr oder minder abgeschlossen ist und bei der Ueberwanderung des Eies vom Eierstock nach dem Ostium abdominale tubae eine Rolle spielt.

Die Plicae rectouterinae treten (hier besonders rechts) scharf hervor, sie begrenzen das Cavum rectouterinum oder den DOUGLASschen Raum („DOUGLAS" der Praktiker), welcher hier durch den gefüllten Mastdarm fast ganz ausgefüllt ist. (Vgl. Fig. 142, 146, 149, 151.)

Fig. 146. Medianschnitt des weiblichen Beckens, bei leerer Blase und leerem Mastdarme.

Medianschnitt eines etwa 30jährigen Weibes. Da der Uterus — sei es infolge pathologischer Adhäsionen, sei es infolge der Leichenveränderungen — der Blase nicht direkt auflag, ist er nach anderen Präparaten, sowie gestützt auf die Untersuchungen B. SCHULTZES u. A. an der Lebenden, die Gebärmutter antevertiert und anteflektiert gezeichnet worden. Außerdem ist zu bemerken, daß der Uterus etwas vergrößert, besonders das Collum verdickt war.

Die normale Lage der Gebärmutter ist, bei leerer Blase, im lebenden Weibe die Anteversio (Jungfrau), bei der „Frau" in anteflektierter Form, d. h. der Uterus liegt der hinteren oder oberen Wand der Blase auf (B. SCHULTZE). Ob sich unter normalen Verhältnissen niemals Darmschlingen zwischen Blase und Uterus eindrängen, oder ob neben der eben angegebenen „typischen" noch andere „normale" Lagen als Varietäten vorkommen (WALDEYER), ist noch nicht definitiv entschieden.

Bei Füllung der Blase erhebt sich der Uterus in die Beckenachse oder noch weiter nach oben und hinten.

Die Scheide hat (ebenso wie der Mastdarm und die Harnröhre) einen S-förmigen Verlauf. In ihr oberes blindes Ende ragt die Cervix uteri hinein; so wird ein vorderes und hinteres Scheidengewölbe (Fornix) gebildet. Von dem letzteren aus sind es nur wenige Millimeter bis zum DOUGLASschen Raume zwischen Uterus und Mastdarm (operative Erreichung dieses Raumes von der Scheide aus).

Die leere Blase ist durch den Uteruskörper etwas eingedrückt: eine „Impressio uterina" (BARDELEBEN) bleibt auch bei der Füllung erkennbar. Die, wie gesagt, S-förmige Harnröhre ist gegen das Blasen-Lumen, zumal dessen vorderen Teil, stark abgeknickt. Die Länge derselben beträgt etwa 4 cm.

Der Mastdarm ist hinten in sehr viel größerer Ausdehnung von Bauchfell frei als vorn, dort bis zum dritten Kreuzwirbel hinauf, hier nur bis zum ersten Steißwirbel. M. levator und M. sphincter ani externus wie internus sind deutlich sichtbar.

Außer anderen Einzelheiten ist auf der Abbildung das untere blinde Ende des Rückenmark-Duralsackes zu erkennen, welches in der Höhe des zweiten Kreuzwirbels liegt.

Fig. 147. Weibliche Beckenorgane, von oben und hinten gesehen.

15jährige Jungfrau mit gut entwickelten Genitalien, 10-proz. Formolinjektion. Der Dickdarm ist erhalten, die retroperitonaealen Teile sind nur an der Radix mesenterii freigelegt.

Durch Kombination des Medianschnitts (Fig. 146) und dieser Abbildung kann man sich mit Hülfe von Fig. 149 eine vollständige und genaue Vorstellung von der Lage der weiblichen Beckenorgane machen, Fig. 147 läßt sich auch direkt bei Operationen verwenden, bei denen man von oben her in das Becken hineinsieht. Außerdem gewährt die Figur einen Anhalt bei Untersuchungen des Situs pelvis an der Leiche, bei denen man am zweckmäßigsten von oben und hinten die Organe betrachtet, da man so am besten in das kleine Becken hineinsieht und vor allem auch das wichtige Verhalten der vorderen Bauchwand über und neben der Blase, die hinteren (Bauch-) Oeffnungen des Leistenkanals, den DOUGLASschen Raum u. a. beherrscht.

Neben der Lendenwirbelsäule liegt der M. psoas major, dahinter M. quadratus lumborum und Rückenmuskeln, davor links Aorta und iliacae communes, rechts V. cava inferior, beiderseits Stamm des N. sympathicus.

Vom Darm befindet sich links vom Psoas die Flexura sigmoides. Näheres über deren Situs s. Fig. 138. Der Anfang des Mastdarmes liegt vor dem Promontorium, rechts vorn davon das (Lumen des durchschnittenen) Ilium, dahinter Recessus iliocaecalis superior, davor Wurmfortsatz, rechts das (quer durchschnittene) Colon ascendens.

An der vorderen Bauchwand (vgl. auch. Fig. 142): Plica (vesico-)umbilicalis media für den Urachus s. Lig. umbilicale medium (Allantols-Stiel!), Blasenscheitel. Weiter nach außen: Plicae epigastricae. Außen-innen: hintere Leistenöffnung, Proc. vaginalis peritonaei (Diverticulum NUCKI), Lig. teres uteri.

Der Uterus liegt nach vorn und (in diesem Fall) etwas nach links, der oberen Blasenwand auf, das rechte Lig. latum ist deshalb mehr gespannt und besser zu übersehen als das linke.

Die Eierstöcke (durch das Lig. ovarii proprium an den Uterus fixiert) liegen bei antevertiertem, nicht allzusehr nach einer Seite verlagertem Uterus, der Seitenwand des kleinen Beckens fast sagittal an und werden von den Tuben umfaßt und verdeckt, wie es hier links der Fall ist, während das rechte Ovarium hier sichtbar ist. Beide Ovarien liegen beim Menschen wie bei Säugetieren in einer Tasche des Bauchfells, Ovarialtasche (Bursa ovarica), welche von dem übrigen Bauchfellraume mehr oder minder abgeschlossen ist und bei der Ueberwanderung des Eies vom Eierstock nach dem Ostium abdominale tubae eine Rolle spielt.

Die Plicae rectouterinae treten (hier besonders rechts) scharf hervor, sie begrenzen das Cavum rectouterinum oder den DOUGLASschen Raum („DOUGLAS" der Praktiker), welcher hier durch den gefüllten Mastdarm fast ganz ausgefüllt ist. (Vgl. Fig. 142, 146, 149, 151.)

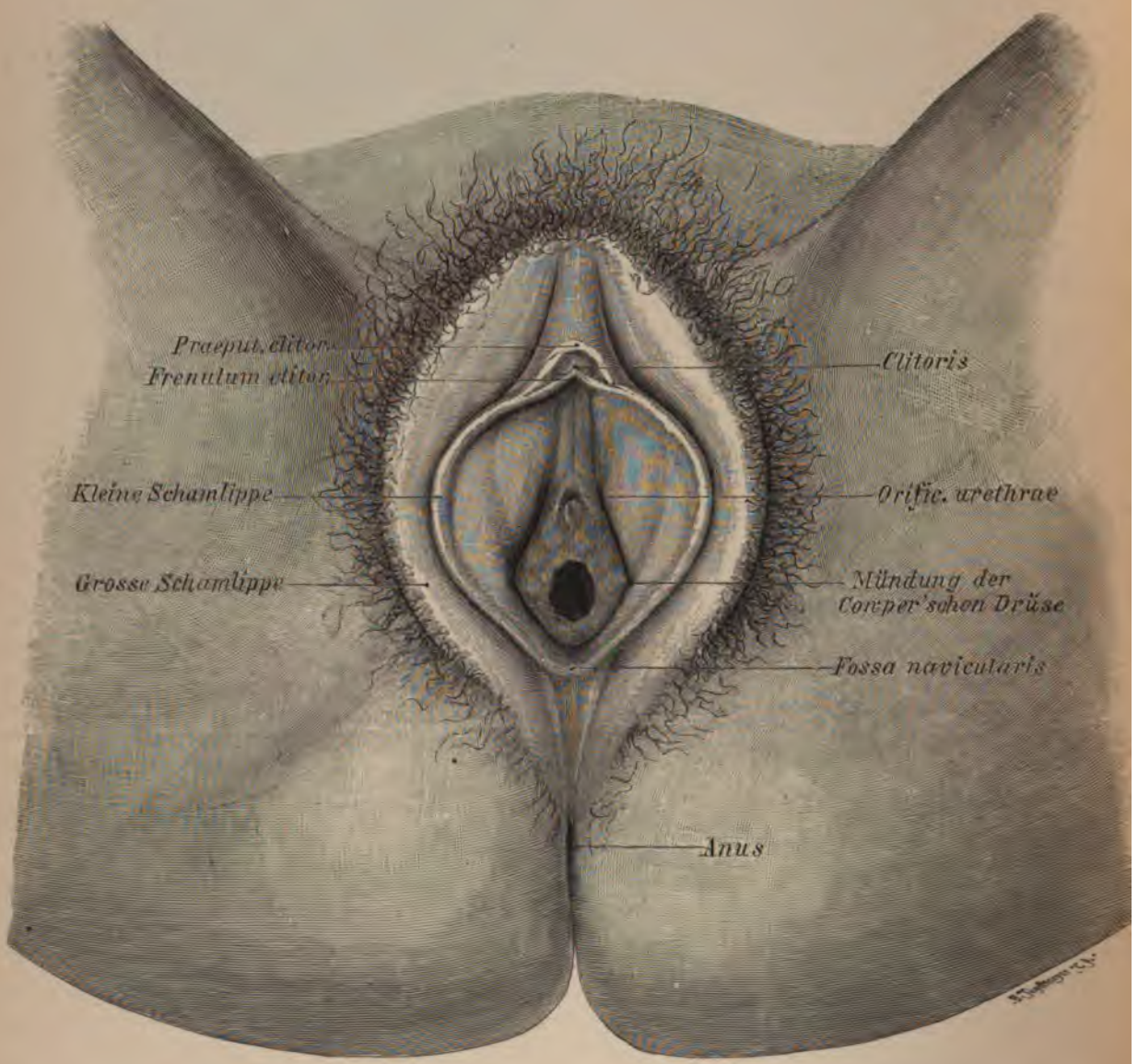

Fig. 148. Weibliche Scham. Vestibulum.

Natürliche Grösse.

Verlag von Gustav Fischer in Jena.

Fig. 144. Vordere Bauchwand, Regio hypogastrica, mit Gefässen, bei stark gefüllter Blase.

An der Leiche eines jungen Mannes, dessen Harnblase zufällig extrem mit Urin angefüllt war, wurde ein großes Fenster aus der vorderen Bauchhaut geschnitten. Rechts sind ähnlich wie in Fig. 143 Fensterschnitte der Bauchmuskeln angelegt; aus dem rechten M. rectus ist ein Stück entfernt, links auch seine hintere Scheide, sein unteres Ende mit dem M. pyramydalis; die Fascia transversalis und das Peritonaeum parietale sind, unter Erhaltung der Vasa epigastrica entfernt, so daß man hier deutlich die Umschlagsstelle des Peritonaeum sieht. Das Peritonaeum ist blau. Man sieht also rechts das Peritonaeum parietale; es ist in seinem oberen Teile, soweit es hinter der dicken Partie der hinteren Rectusscheide liegt, heller blau gehalten. Links sieht man auf das die Blase bekleidende Peritonaeum.

Die Figur zeigt in erster Linie die für die Ausführung des hohen Blasenschnittes, der Sectio alta, in Betracht kommenden Verhältnisse. Die leere Blase (s. Figur 146) ist ganz im kleinen Becken verborgen, sie erreicht nicht den oberen Rand der Symphyse. Mit wachsender Füllung steigt sie über die Symphyse empor; zugleich ist ihr Hochstand abhängig vom Mastdarm, insofern ein gefülltes Rectum die Prostata und damit die Blase in die Höhe drängt (s. Fig. 151 und 152). Man benutzt das bei Operationen, indem man den Mastdarm durch Aufblasen eines eingeführten Kolpeurynters künstlich anfüllt. Besonders günstig ist der Umstand, daß das Bauchfell an seiner Umschlagsstelle von der vorderen Bauchwand auf die Blase nicht fest an der Symphyse fixiert ist, sondern durch die sich ausdehnende Blase von der Unterlage abgehoben wird; es wird so die Umschlagstelle des Peritonaeum in die Höhe geschoben und oberhalb der Symphyse ein Raum gewonnen, in welchem man ohne Verletzung des Bauchfells die Blase eröffnen kann. Man kann rechnen, bei mäßig gefüllter Blase und ausgedehntem Rectum die Umschlagsstelle 2—4 cm oberhalb der Symphyse zu treffen. Da man die Umschlagsfalte leicht noch weiter von dem Blasenscheitel abschieben kann, so kann man die Blasenwand extraperitonaeal in einer Ausdehnung von 6 cm bloßlegen, eröffnen und nun die größten Steine oder eine Blasengeschwulst entfernen. Nur bei excessiver Füllung der Blase, wie in unserer Figur, steigt die Umschlagsfalte noch weiter, bis 9 cm in die Höhe. Der Raum zwischen Symphyse und Blase (s. Fig. 152) ist durch Fett ausgefüllt; ein Fettkörper liegt in dem Spatium suprapubicum praefasciale zwischen hinterer Rectuswand und Fascia transversalis; ein zweiter hinter der Fascie, zwischen ihr und Blase im Spatium suprapubicum retrofasciale; nach unten setzt sich dasselbe fort in das Spatium praevesicale; beide werden auch als Cavum praeperitoneale RETZII bezeichnet. Für Ausbreitung der Eiterungen spielt der Raum eine große Rolle. Auf der Wand der Blase selbst liegen noch Venen.

Die Figur zeigt ferner die Verhältnisse der hinteren Rectusscheide. Dieselbe verliert an der Linea semicircularis (DOUGLASI) plötzlich ihre derbe Beschaffenheit; unterhalb dieser Linie ist die Rückseite des Rectus nur durch die Fascia transversalis vom Bauchfell geschieden. An der Linie treten die Vasa epigastrica inferiora in die Rectusscheide ein.

Fig. 149. Weibliche Beckenorgane, von vorn und oben gesehen. Ureter.

50jährige Frau. Der Darm ist bis zum Rectum entfernt, der Uterus nach hinten umgeklappt, die linken Adnexe entfernt, die linke Tube nach oben gezogen und die Fimbrien über den Rand des kleinen Beckens nach oben geschlagen. Ostium abdominale tubae und Fossa ovarii sind so sichtbar geworden, der Eierstock ist durch die Tube etwas nach oben gehoben. Links ist das Bauchfell unter Schonung des Lig. teres uteri weggenommen, soweit es die wichtigen Gefäße und Nerven verdeckt, dagegen ist die hintere Platte des Lig. latum uteri erhalten geblieben. Die Lymphdrüsen sind links freigelegt, rechts durch das Bauchfell durchschimmernd gedacht.

Die seitliche Wand des kleinen Beckens zerlegt WALDEYER in Unterabteilungen: Fossa paravesicalis, obturatoria, hypogastrica, abgegrenzt durch das Lig. teres (beim Manne: Ductus deferens) und den Ureter.

Die Fossa paravesicalis zerfällt bei leerer Blase durch die Plica vesicalis transversa in eine Pars anterior und posterior. Die erstere gehört noch zum großen Teil der vorderen Beckenwand an, die Fossa paravesicalis posterior ist hier durch die Rückwärtslagerung des Uterus in ganzer Ausdehnung zu übersehen. Die Fossa obturatoria, in deren Grunde auf dem M. obturator internus der N. und die Vasa obturatoria verlaufen, enthält als wichtige Unterabteilung die Fossa ovarii. Diese ist bald nur eine seichte Grube, bald eine tiefe Nische, welche die ganze laterale Hälfte des Ovarium aufnimmt. Dasselbe ruht mit seinem hinteren, freien, konvexen Rande auf der A. uterina, bis an den Ureter heran, und geht mit seinem Tubenpole je nach der Größe des Organs und der Lage des Truncus umbilicovesicalis an diesen heran oder über ihn hinweg bis an den unteren Rand der V. iliaca externa. Die letzte, hinterste Abteilung heißt nach den gleichnamigen Gefäßen Fossa hypogastrica, besser kann man sie Pars hypogastrica nennen, weil eine Vertiefung nur bei leeren Gefäßen vorhanden ist. In ihrer Tiefe ruht außerdem der Plexus lumbosacralis auf dem M. piriformis.

Der Ureter tritt in der Mehrzahl der Fälle dicht an der Teilungsstelle der A. iliaca communis über die Vasa iliaca externa ins kleine Becken hinab, kreuzt zunächst den Truncus umbilicovesicalis, bettet sich dann zwischen Vasa hypogastrica und A. uterina und wird hier eine Strecke von dem Lig. latum und den Adnexgefäßen verdeckt. Bis hier liegt er unmittelbar unter dem Peritonaeum, vor dem Lig. latum schiebt sich aber die A. uterina über ihn hinweg. Außerdem biegt er jetzt von der Beckenwand, der Portio vaginalis uteri sich nähernd, nach innen um. Die Kreuzungsstelle mit der A. uterina liegt etwa in der Höhe des inneren Muttermundes (dort Bifurcatio a. uterinae WALDEYER). Er nähert sich immer mehr der Portio, die in der Abbildung punktiert dargestellt ist, umfaßt sie etwas von der Seite her und mündet vor ihr in den Blasengrund ein.

Von der Portio ist der Ureter nur durch die im Parametrium verlaufenden Gefäße, R. portionis a. uterinae und Plexus venosus uterovaginalis getrennt; an seiner Außenseite verläuft außerdem der Plexus vesicovaginalis. Beide Plexus hängen miteinander zusammen und betten den Ureter in ein starkes Gefäßnetz ein.

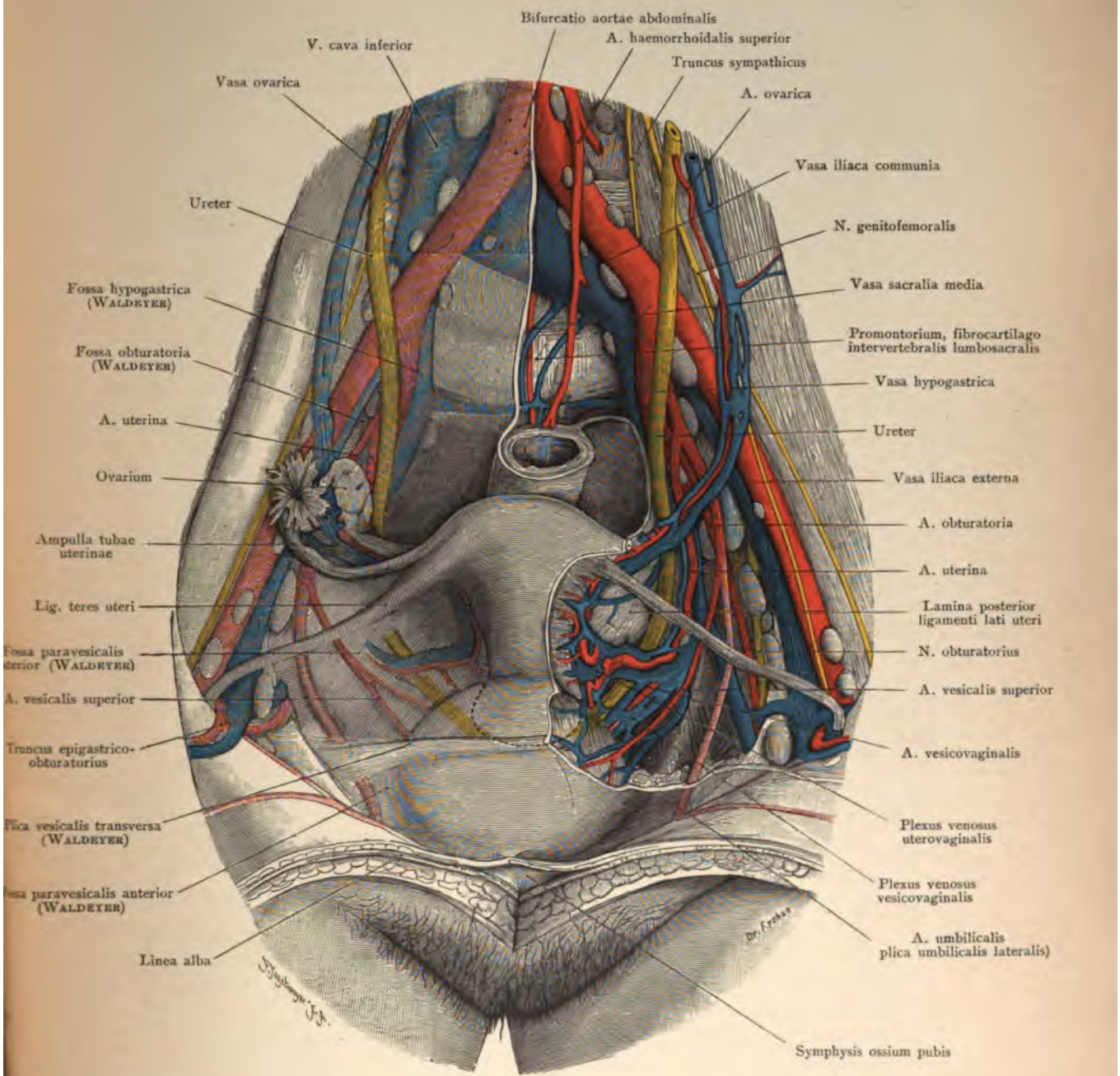

Fig. 149. Weibliche Beckenorgane, von vorn und oben gesehen. Ureter.

$^2/_3$ der natürlichen Grösse.

Verlag von Gustav Fischer in Jena.

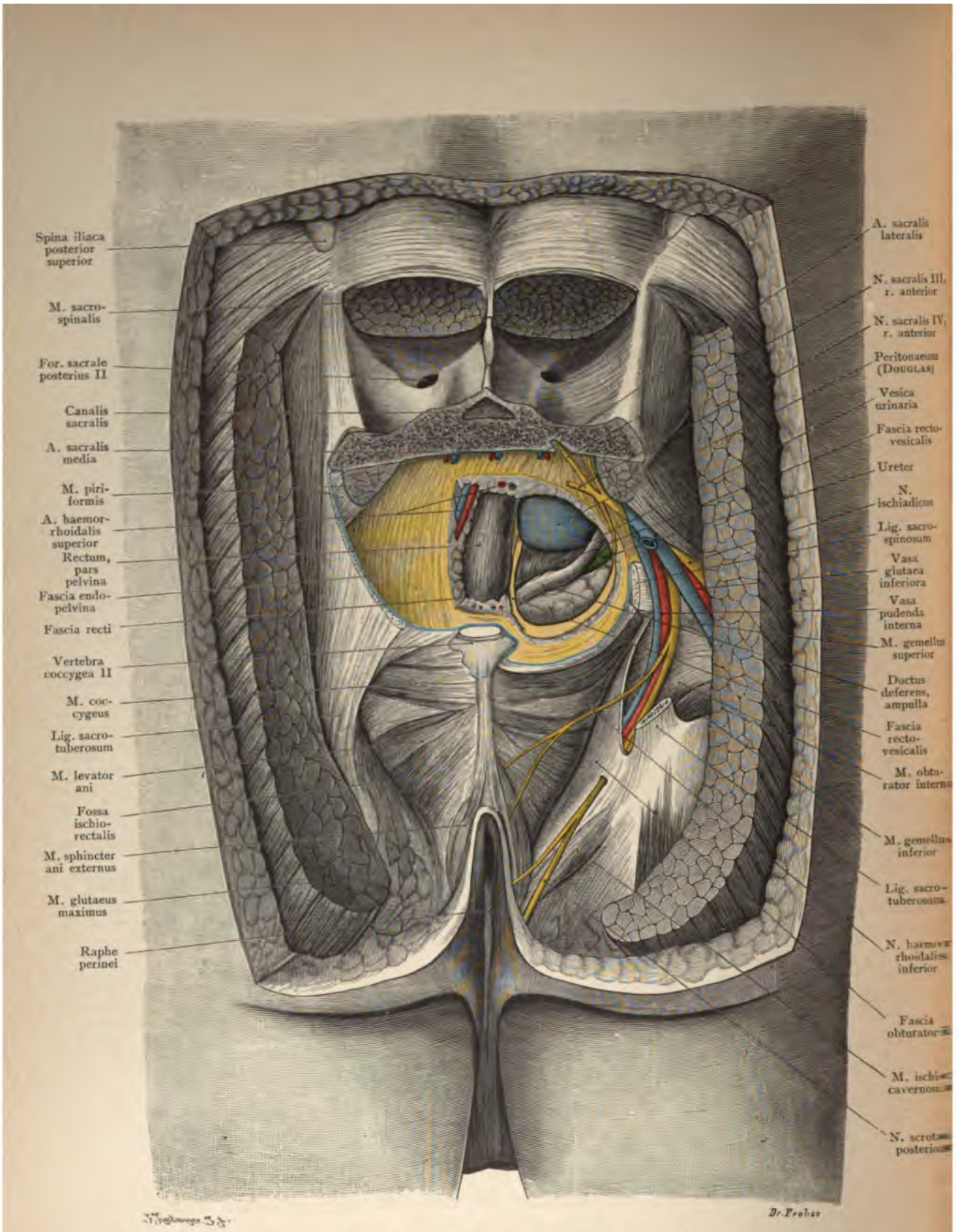

Fig. 150. Männliche Beckenorgane, von hinten freigelegt.

$^3/_4$ der natürlichen Grösse.

Verlag von Gustav Fischer in Jena.

Fig. 150. Männliche Beckenorgane, von hinten freigelegt.

33jähriger Mann. Der Ursprung des M. glutaeus maximus ist von der Spina iliaca posterior inferior an abwärts senkrecht abgetragen, in gleicher Höhe der M. sacrospinalis quer durchschnitten. Das Kreuzbein ist zwischen den Foramina sacralia II und III, das Steißbein in der Bandscheibe zwischen 1. und 2. Wirbel durchtrennt. Schichtenweise sind dann Rectum, Blase, Peritonaeum, Ductus deferens, Samenblase und Ureter freigelegt. Rechts ist das Lig. sacrotuberosum kurz abgeschnitten, beiderseits die Fossa ischiorectalis gesäubert.

Die Abbildung zeigt besonders die Schichtenfolge, welche der Operateur zu durchdringen hat, um zum Rectum und noch weiter vor ihm gelegenen Teilen zu gelangen. Geht man doch beim Weibe sogar auf den Uterus von hinten ein, am Rectum vorbei.

Eine Entfernung des unteren Abschnittes des Kreuzbeines, wie die Figur sie zeigt, kann ohne tiefgreifende Schädigung ausgeführt werden, weil die wichtigen Nerven für Blase und Mastdarm zum großen Teile noch vom dritten Sacralnerven geliefert werden. Eröffnung des Duralsackes ist in dieser Höhe nicht zu befürchten, weil derselbe beim Erwachsenen meist schon mit dem unteren Ende des zweiten Sacralwirbels aufhört. Unter dem Kreuzbein liegen die Vasa sacralia media und lateralia, dann gelangt man auf die Fascia propria recti (gelb). Ehe die Längsmuskulatur des Rectum zu Gesicht kommt, hat man eine gewöhnlich starke Fettschicht zu durchtrennen, in der die Vasa haemorrhoidalia superiora und die Lgl. mesorectales liegen. Das Rectum kann je nach dem Füllungszustande seiner Ampulle die ganze Gegend einnehmen oder zu beiden Seiten den Blindsack des Peritonaeum, die Excavatio rectovesicalis (hellblau) freilassen. Sein unteres Ende, die Umschlagsstelle des Bauchfells auf das Rectum, liegt etwa 8 cm oberhalb des Anus; unterhalb dieser Stelle kann man extraperitoneal am Rectum operieren; vor demselben liegt, nur durch die Fascia rectovesicalis getrennt, die Blase, deren Grund seitlich und unten durch die Ampulle des Ductus deferens und die Samenblase verdeckt wird. In dem spitzen Winkel liegt zwischen beiden der Ureter (grün). Behufs seiner Freilegung ist noch eine Schicht gefäßreichen Fettes zu entfernen. Hier verlaufen vielfach miteinander anastomosierende kleine Arterien, die Rami vesicales inferiores mit zahlreichen Eingeweidezweigen, außerdem viele starke Venen. Vgl. Fig. 161.

In der Fossa ischiorectalis ist die Anordnung der Muskulatur zu erkennen: im Anschluß an das Lig. sacrospinosum M. coccygeus, dann eine kleine Lücke (Hernien des Beckenbodens), darauf M. levator ani, schließlich M. sphincter ani externus. Vgl. Fig. 153.

N. und Vasa pudenda interna verlaufen um die Spina ischiadica herum, weiterhin, durch die Fascia obturatoria geschützt, nach unten und vorn. Diese Gebilde treten also nicht, wie man gewöhnlich sagt, durch das For. ischiadicum minus wieder ins Becken hinein, sondern sie bleiben von dessen Höhle durch den muskulösen Beckenboden getrennt. Sie gelangen nicht einmal in die Fossa ischiorectalis, welche nur von kleineren Seitenzweigen durchzogen wird, sondern sind in ihre laterale Wand eingebettet, in den fibrösen, sogen. ALCOCKschen Kanal, d. h. eine Verdoppelung der Fascie des M. obturator internus.

Fig. 151. Medianschnitt des männlichen Beckens.

Gefrierschnitt von einem kräftigen älteren Manne. Das Rectum war mit Faeces stark gefüllt, die nach Härtung des Schnittes entfernt wurden. Die Blase enthielt gefrorenen Harn, der sich beim Auftauen des Schnittes verteilte.

Das parietale Bauchfell überzieht die vordere Bauchwand, geht auf den Blasenscheitel über, von da auf der oberen-hinteren Fläche der Blase weiter, um die vordere Wand des Mastdarmes in der Höhe des unteren Randes vom vierten Kreuzwirbel zu erreichen. Dieser praktisch wichtige Punkt (Exstirpation von Tumoren) liegt 8 cm (Länge des Zeigefingers) über der Anusöffnung. Von da zieht das Bauchfell nach oben und erreicht das Kreuzbein am zweiten oder ersten Wirbel. Zwischen der vorderen Bauchwand und der Blase entsteht bei Füllung dieses Organes ein vom Bauchfell freier Raum (Cavum RETZII), da das Bauchfell mit der oberen Blasenwand verwachsen ist und beim Aufsteigen derselben mit gehoben wird; näheres s. Fig. 144.

Zwischen Rectum und Blase liegt die Ampulle des Ductus deferens, ganz nahe der Medianebene, so daß der nicht genau mediane Schnitt die Ampulle angeschnitten hat. Das Rectum wird bei Kotanfüllung über dem letzten (analen) Teile am stärksten ausgedehnt: Ampulla recti. Dadurch werden die davor gelegenen Organe nach oben geschoben. Unter der Ampulle des Vas deferens liegt der hintere Abschnitt der Prostata, vor der Urethra der Rest derselben, noch weiter vorn die weit klaffenden Venen des Plexus pudendus und prostaticus. (Die Blasenwand war hier verdickt, auch zeigen sich stark in das Innere vortretende Falten.)

Der Verlauf der Urethra läßt sich von der Blase bis zur Ausmündung verfolgen. Die Urethra tritt zuerst durch die Blasenwand, dann durch die Prostata — Pars prostatica — (Sinus prostaticus, Colliculus seminalis). Die Länge dieses Abschnittes beträgt 25—30 mm, bei Hypertrophie der Prostata oder starker Füllung des Mastdarmes auch mehr. — Darauf folgt die Pars membranacea s. nuda, deren oberer größerer Abschnitt besser als Pars muscularis s. trigonalis bezeichnet wird (WALDEYER), weil er innerhalb der Muskulatur des Beckenausganges liegt und, diese durchbrechend, von ihr mit ringförmigen und longitudinalen Fasern versehen wird. Die Länge der sogen. Pars membranacea beträgt 20—25 mm. Die Harnröhre macht hier einen Bogen oder einen etwa rechten, etwas ausgerundeten Winkel. Hier ist die Stelle, an der der Katheter auch bei normalen Zuständen ein Hindernis zu finden pflegt. Der letzte Abschnitt, Pars cavernosa, im schlaffen Zustande 15—20 cm lang (in dem vorliegenden Falle 16 cm), hat seinen Namen von dem die Urethra zunächst unten, dann auch oben begleitenden, ursprünglich paarig angelegten, später zu einem Körper verschmelzenden Corpus cavernosum urethrae (s. urogenitale), das hinten mit dem dicken Bulbus beginnt und bis zur Eichel reicht. — Die Corpora cavernosa penis entspringen paarig vom absteigenden Schambeinast jeder Seite, um sich dann aneinander zu legen und zu vereinigen. Sie enden verjüngt etwas vor dem Sulcus coronarius der Eichel, bedeckt vom Corpus cavernosum urethrae. — Vor der spaltförmigen Oeffnung erweitert sich die Urethra zur Fossa navicularis. Die Eichel ist entweder vom Praeputium (Vorhaut) bedeckt oder frei, je nach individueller Größe, Alter, Gewohnheit etc. (Beschneidung, Phimose, Paraphimose). Vgl. Fig. 152 nebst Text.

Der Schnitt hat wegen der fast immer unsymmetrischen Lage der Hoden nicht das Septum scroti, sondern den in seiner Peritonaealhöhle liegenden linken Hoden schräg angeschnitten.

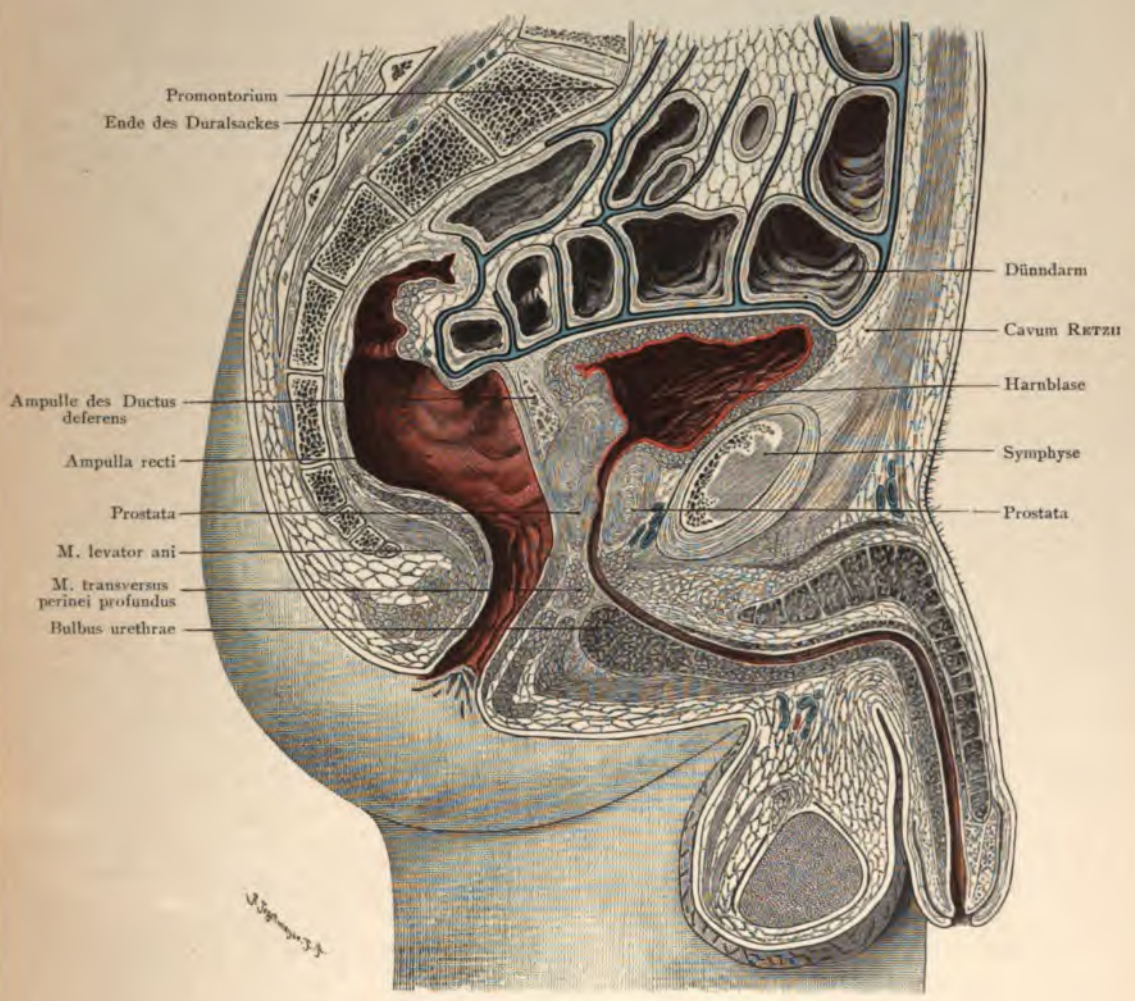

Fig. 151. Medianschnitt des männlichen Beckens.

$^1/_2$ der natürlichen Grösse.

Verlag von Gustav Fischer in Jena.

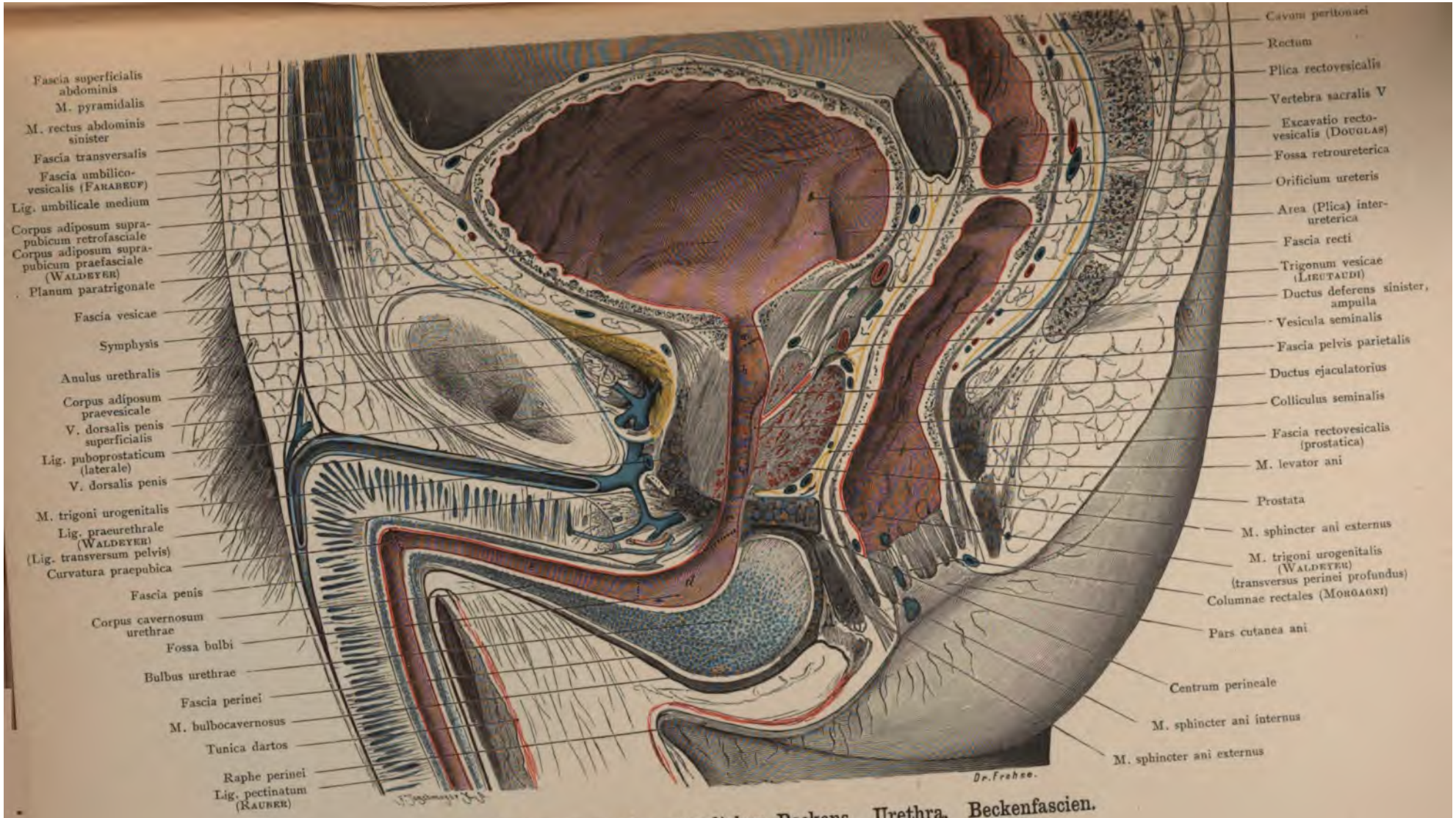

Fig. 152. Medianschnitt des männlichen Beckens. Urethra. Beckenfascien.

Natürliche Grösse.

Verlag von Gustav Fischer in Jena.

Fig. 152. Medianschnitt des männlichen Beckens. Urethra.

40jähriger Mann. Harnröhre in ausgedehntem Zustande. Einteilung ihrer Abschnitte nach WALDEYER *(Sitzungsber. d. Akad. d. Wiss., Berlin 1899). Die Knickung der Curvatura praepubica ist auffallend stark, weil das Becken in abduzierter Beinstellung gefroren, der Penis dorsalwärts gesunken war.*

WALDEYER unterscheidet fünf Abschnitte, die mit *a, b, c, d, e* bezeichnet sind. Ihre Grenzen verlaufen meist nicht senkrecht zum Lumen der Harnröhre, sondern umfassen dorsal und ventral verschieden große Abschnitte:

a) Pars intramuralis, in der Blasenwand: „Blasenhals".

b) Pars prostatica, deren kleiner oberer Abschnitt ausschließlich Harnweg ist, während der untere auch als Geschlechtsweg dient.

c) Pars trigonalis, die engste Stelle der Harnröhre, im Bereiche des Trigonum urogenitale.

d) Fossa bulbi, entsprechend dem Bulbus urethrae; die obere Wand ist die kürzere und entspricht der eigentlichen Pars nuda der Harnröhre, weil sich dort weder kavernöses Gewebe, noch gestreifte Muskulatur als Decke findet. In ihr öffnet sich die als kleiner Spalt gezeichnete Mündung der COWPERschen Drüse.

e) Pars cavernosa fixa.

Von Bedeutung sind die zwei Erweiterungen der Harnröhre: 1) in der Gegend des Colliculus seminalis, im hinteren Abschnitte der Pars prostatica: Fossula prostatica, in der die Vermischung des Prostatasekretes mit der eigentlichen Samenflüssigkeit stattfindet, — 2) unterhalb des Trigonum urogenitale die Fossa bulbi.

Diese Stelle ist auch für das Katheterisieren wichtig, weil der Katheter die Fossa bulbi nach hinten ausbuchten kann und dann nicht in den Isthmus der Pars trigonalis eindringt. — Die zweite dorsalwärts zu beachtende Stelle liegt am unteren Rande der Symphyse; bei nach oben gezogenem Penis liegt dort die Pars nuda. Dicht dahinter kommt das Lig. praeurethrale; zwischen beiden kann der Katheter auf Widerstand stoßen.

Beim Rectum sind die Curvaturae sacralis und perinealis zu erkennen, die Pars cutanea erstreckt sich bis an den oberen Rand der Columnae rectales, in deren Taschen sich Fremdkörper verfangen können.

Nach den Untersuchungen KALISCHERS (1900) beschränkt sich der M. trigoni urogenitalis mit seinen ringförmigen Fasern (M. sphincter urogenitalis) nicht auf das Trigonum selbst, sondern läßt sich, nach oben dünner werdend, vorn bis in die Nähe der Harnblase verfolgen. Die Muskulatur des Trigonum vesicae setzt sich in schräger Richtung nach unten auf die vordere Wand der Harnröhre fort. Es ist dies der M. sphincter trigonalis KALISCERS, der frühere M. sphincter vesicae internus. Er umgibt also nicht zirkulär den Anulus urethralis, sondern liegt mit seinem oberen Halbring in der Blase. Das Trigonum vesicae (LIEUTAUDI) ist demzufolge als ein in die Blase vorgeschobener Teil der Harnröhre zu betrachten, während der untere Halbring in der vorderen Wand der Harnröhre liegt; es ist also ein schräg verlaufender Sphincter. — Die Drüsen der Prostata (rot) liegen hauptsächlich im hinteren (und seitlichen) Teile, während sich vorn recht wenig Drüsensubstanz vorfindet.

Die parietalen Fascien (blau) des Beckens schlagen sich am Beckenboden in die visceralen (gelb) um, hinten als Fascia propria recti, vorn als Fascia vesicae und vesicoumbilicalis. Zwischen Blase oder Samenblasen, Ductus deferentes und Prostata einerseits und Rectum anderseits liegt die Fascia rectovesicalis. Bei den äußeren Fascien (schwarz) ist zu beachten, daß die Bauchfascie unmittelbar mit der des Penis und des Scrotum (Tunica dartos) zusammenhängt. Phlegmonen dieser Gegend finden erst am Damm durch das Centrum perineale einen Halt.

Fig. 153. Frontalschnitt des männlichen Beckens. M. levator ani.

Gefrierschnitt von einem kräftigen Manne in mittleren Jahren. Die Schnittfläche ist weder ganz genau frontal, noch auch senkrecht: absichtlich wurde ungefähr parallel der Beckenachse gesägt.

Diese Abbildung soll zur Vervollständigung der durch die Medianschnitte (Fig. 151 und 152) gewonnenen Anschauungen dienen. Da alle wichtigen Dinge genau bezeichnet sind, bedarf es nur weniger Worte der Erläuterung. Die mit *B* bezeichnete Blase ist oberhalb des dicken schwarzen, das Bauchfell darstellenden Striches nach Herausnahme des Dünndarmes, ebenso wie die freigewordene Fläche des Peritonaeum selber vor der Schnittfläche sichtbar, alles andere liegt, abgesehen vom Mastdarm, der Crena clunium, Teilen der Oberschenkel in einer frontalen Ebene, so der untere angeschnittene, in der Wand getroffene Teil der Blase, die Ampullen der Ductus deferentes, außen davon (vgl. Fig. 151) die Samenblasen, dicht darunter die Wand des Rectum.

Sehr instruktiv ist der Durchschnitt des M. obturator internus, den man als starken Wulst beim Weibe, wo diese Verhältnisse im wesentlichen dieselben sind, abtasten kann (B. SCHULTZE), vor allem der Verlauf des M. levator ani, der am oberen Rande des Obturator internus von oder mittels der Beckenfascie entspringt und in Form eines Trichters zunächst dem Mastdarm sich nähert, dann ihm sich anlagert, um schließlich im Sphincter ani externus zu enden. Der Muskel zerfällt in mehrere Unterabteilungen. Eine starke Verdickung zeigt er dort, wo die Trichterröhre beginnt (Einschnürung bei Kontraktion, die sich beim Weibe auch auf die Vagina erstreckt).

Am M. obturator internus liegen die Vasa pudenda nebst dem Nerven (vgl. Fig. 154). Die sie deckende Fascie ist auf dem Schnitte nicht erkennbar. Das mächtige mit Fett gefüllte Cavum ischiorectale ist rechts und links vom Mastdarm in voller Ausdehnung zu sehen.

Vom Rectum ist nur der untere, schräg nach unten und hinten verlaufende Abschnitt, von der Ampulle an getroffen; der obere Teil liegt für den Beschauer vor der Schnittebene, d. h. in Wirklichkeit hinter dieser Ebene, welche nach dem oben Bemerkten mit der Achse des letzten Mastdarmstückes fast zusammenfallen mußte (vgl. zur Orientierung Fig. 151).

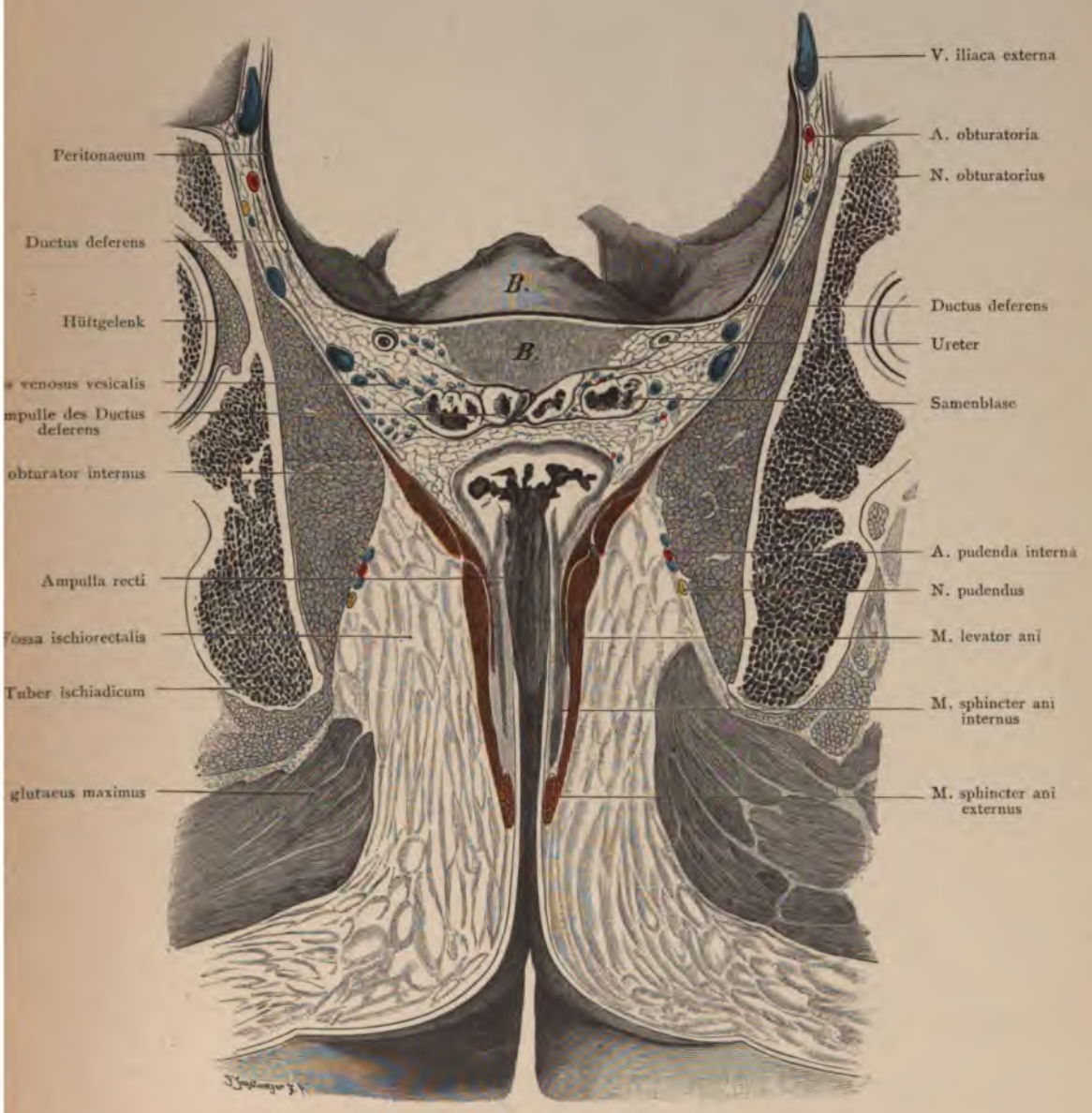

Fig. 153. Frontalschnitt des männlichen Beckens. M. levator ani.

Von hinten gesehen. — $^2/_3$ der natürlichen Grösse.

Verlag von Gustav Fischer in Jena.

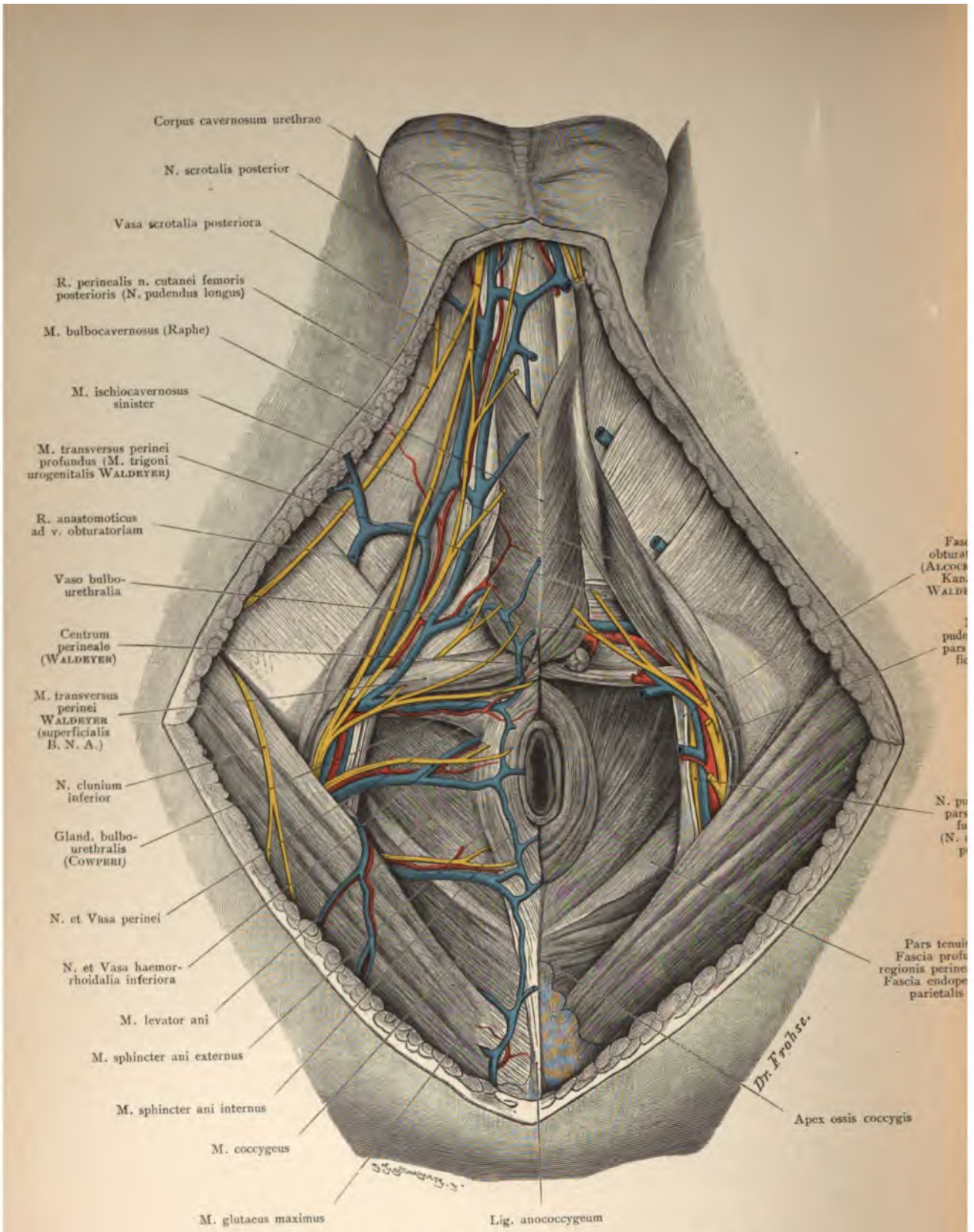

Fig. 154. Männlicher Damm, oberflächliche Schicht.

Natürliche Grösse.

Verlag von Gustav Fischer in Jena.

Fig. 154. Männlicher Damm. I. Oberflächliche Schicht.

An der Leiche eines kräftigen Mannes mittleren Alters wurde die Hautfascie der Dammgegend nebst den oberflächlichen Gefäßen, sowie das Fett der Fossa ischiorectalis entfernt. Die oberflächlichen Fasern des M. sphincter ani externus sind, um den M. levator ani deutlicher zu zeigen, fortgenommen. Rechts sind die Gefäße und Nerven präpariert, links ist unter Fortnahme eines Teiles der betreffenden Gefäße und Nerven eine etwas tiefere Schicht, nebst den COWPER*schen Drüsen, dargestellt.*

Man sieht den Uebergang des M. sphincter ani in den M. bulbocavernosus, indem die vordersten Fasern die Mittellinie kreuzen (Form einer 8). Wo die beiden Muskeln zusammenstoßen, im Centrum perineale (WALDEYER), setzt sich auch der M. transversus perinei superficialis (M. transversus perinei, WALDEYER) an. Der Zusammenhang des M. sphincter ani mit dem M. levator ani ist in der Figur nur angedeutet; s. Fig. 153.

Die an den aufsteigenden Sitzbeinästen entspringenden M. ischiocavernosi bedecken die Corpora cavernosa penis, während die M. bulbocavernosi dem Corpus cavernosum urethrae aufliegen; in der Mittellinie zwischen den Muskeln beider Körperseiten, verläuft eine Naht, „Raphe".

Die oberflächliche oder „Hautfascie" des Dammes ist (soweit überhaupt vorhanden) entfernt (s. o.), ebenso das den M. levator ani auf seiner unteren oder äußeren Fläche bekleidende „äußere Blatt der Beckenfascie". Die den M. obturator internus (vgl. Fig. 153) bedeckende Fascie ist erhalten und in sagittaler Ansicht sichtbar.

Die oberflächlichen Arterien des Dammes kommen aus der A. pudenda (interna), dem Endast der Hypogastrica s. inferior, 1) A. haemorrhoidalis externa, 1—3 kleine (1 mm starke) quere Aeste zur Aftergegend; — 2) A. perinei (transversa s. superficialis), 1—2 mm stark, läuft quer oder schräg über oder unter oder in dem M. transversus perinei superficialis. Diese beiden Arterien kommen meist direkt aus der A. pudenda interna. — 3) Der eine Endast der A. pudenda, die A. penis (clitoridis) gibt vor dem M. transversus perinei zum Bulbus die A. bulbi (bulbocavernosa) [2 mm] ab, die auch von der A. perinei kommen kann und bald in mehrere Zweige zerfällt. — 4) A. urethralis, zur Urethra, oft mit der vorigen zur „A. bulbourethralis" vereinigt (s. Fig. 156).

Die Nerven des Dammes entstammen dem N. pudendus (aus dem Sacralis II, III, IV). Dieser teilt sich in zwei Hauptäste, N. pudendus superficialis, N. profundus (Pars superficialis, Pars profunda). Diese Nerven innervieren die Muskeln des Dammes und geben sensible Aeste ab. Der N. pudendus profundus endet als N. dorsalis penis.

Fig. 155. Männlicher Damm. II. M. rectourethralis.

Der Damm ist durch einen dreieckigen Fensterschnitt sichtbar gemacht. Die Gefäße und Nerven sind entfernt. Der vom Centrum perineale nach dem Rectum verlaufende M. rectourethralis ist mittels Durchschneidung der vorderen oberflächlichen und Umklappen der tiefen Fasern des M. sphincter ani freigelegt, ebenso rechts und links von ihm durch Verdrängung der schwachen vorderen Fasern des M. levator ani die Prostata.

Vor der Afteröffnung sieht man die durchschnittenen vorderen oberflächlichen Bündel des M. sphincter ani externus, zwischen diesen die etwas gebogenen, fast quer verlaufenden Fasern seiner pars profunda, weiter vorn (oben) den in seinem vorderen dünnen Abschnitte nach unten gedrängten M. levator ani. Zwischen diesem und dem Centrum perineale verläuft der M. rectourethralis, dessen Fasern hinten in den Levator ani und die Wand des Mastdarms übergehen, während sie vorn mit dem M. transversus perinei superficialis, mit der Raphe der M. bulbocavernosi und diesen Muskeln selber, sowie der Urethra (Pars membranacea) zusammenhängen. Auf beiden Seiten des M. rectourethralis ist die Prostata freigelegt, wie man das in der hier dargestellten Weise am Lebenden machen kann.

In dem Dreieck zwischen M. transversus perinei superficialis und Schamwinkel sieht man auf der rechten Seite die oberflächliche Dammfascie, Fascia perinei, welche den M. ischiocavernosus und M. bulbocavernosus bedeckt. Auf der linken Seite ist die Fascie entfernt, die ebengenannten Muskeln und die tiefe Dammfascie, Fascia trigoni urogenitalis, s. perinei profunda (oberflächliches Blatt) mit ihrer unteren oder Dammfläche frei gelegt.

Die oberflächliche Fascie gehört in die Kategorie der „Hautfascien", die tiefe ist eine echte „Muskelfascie" (BARDELEBEN).

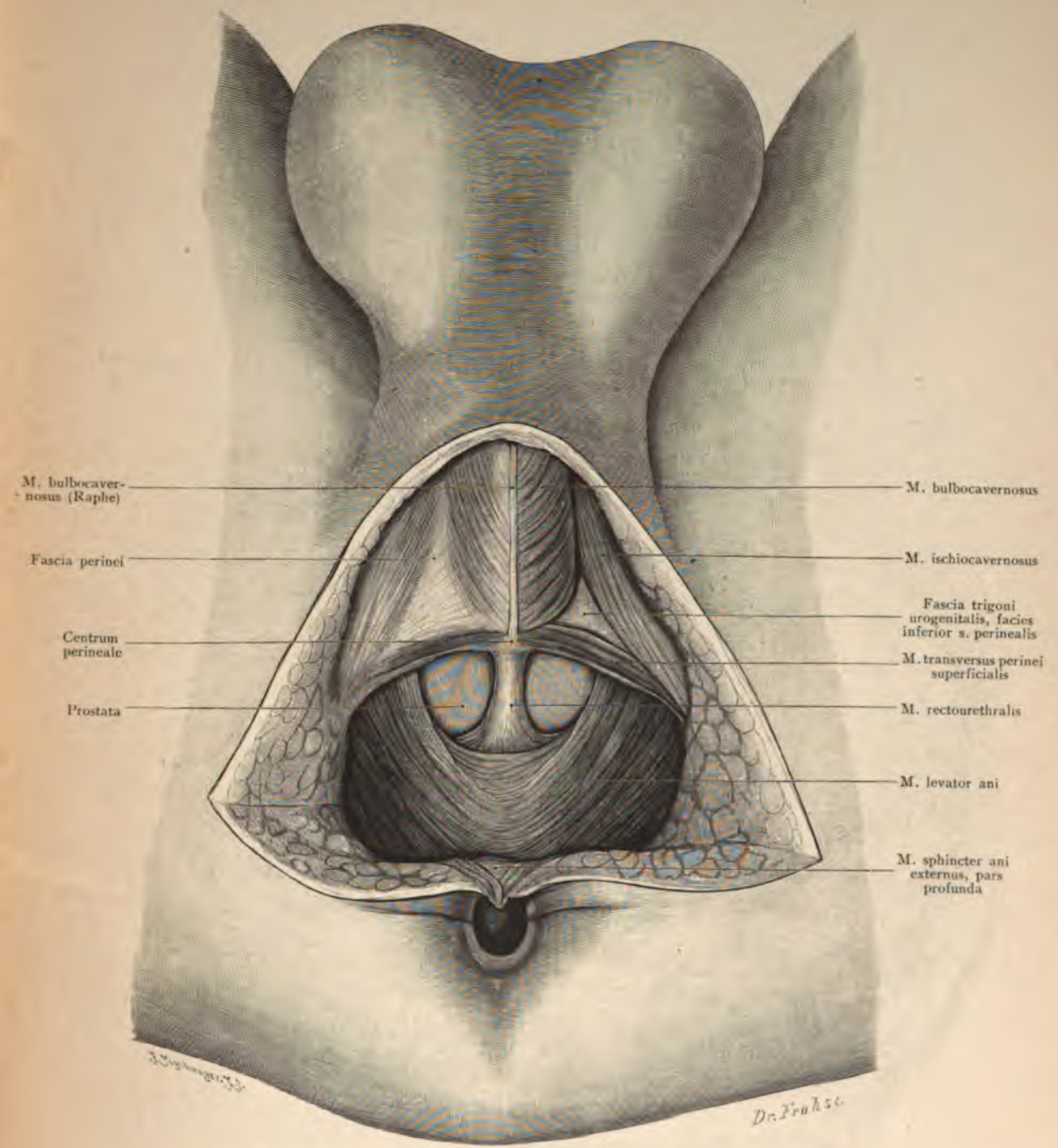

Fig. 155. Männlicher Damm. II. M. rectourethralis. Prostata.

Natürliche Grösse.

Verlag von Gustav Fischer in Jena.

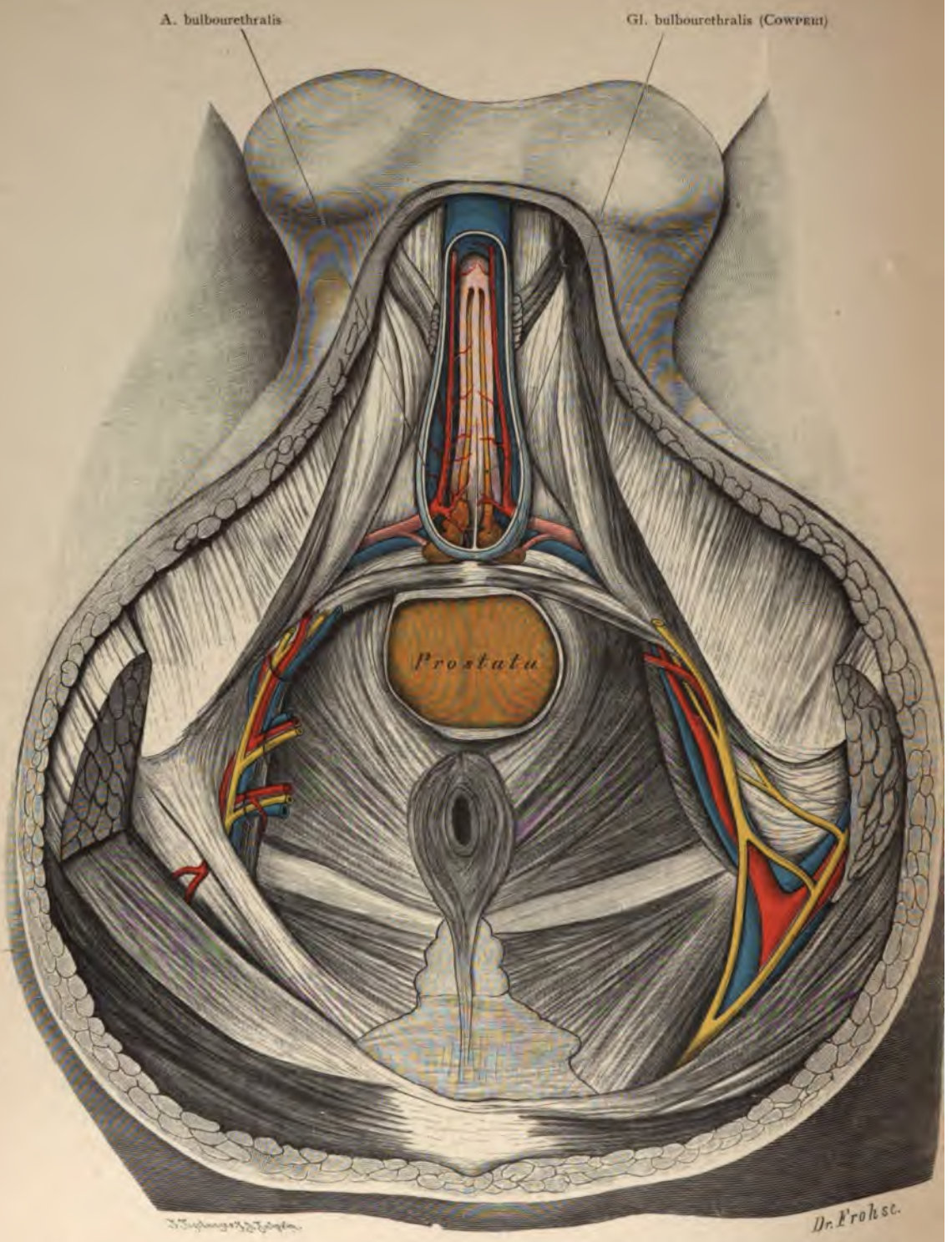

Fig. 156. Männlicher Damm. III. Cowpersche Drüsen mit Ausführungsgang.

Natürliche Grösse.

Verlag von Gustav Fischer in Jena.

Fig. 156. Männlicher Damm. III. Prostata. COWPERsche Drüsen mit Ausführungsgang. A. bulbourethralis.

Die Gefäße und Nerven sind in dem hinteren Abschnitte des Dammes beiderseits abgeschnitten, das Corpus cavernosum urethrae ist von Muskeln frei präpariert und derart eröffnet, daß man den Verlauf der A. bulbourethralis und des Ausführungsganges der COWPERschen Drüsen verfolgen kann. Die Prostata ist durch Entfernung der sie bedeckenden Fasern der Musculi sphincter und levator ani freigelegt.

Das Bild ist vor allem dazu bestimmt, die Lage der Glandula bulbourethralis (B.N.A.), gewöhnlich COWPERsche (oder BARTHOLINsche) Drüse genannt, ferner den außerordentlich langen Ausführungsgang derselben zu zeigen. Dieser mißt 3—4 cm, manchmal 5—6 cm (ja 8 cm) in der Länge, während er nur etwa 0,5 mm, äußerlich gemessen, dick ist, und sein Lumen nur 0,25 mm beträgt. Die Drüsenkörper selber liegen, nicht immer symmetrisch, etwa 6—8 mm von der Medianebene entfernt, neben der Pars membranacea urethrae im Diaphragma urogenitale, nahe seinem hinteren Rande, zwischen den Fasern des M. transversus perinei profundus. Sie messen 4—10 mm, meist 6 bis 8 mm, sind entweder gelappt oder mehr maulbeerförmig, hart und weißlich. Sie gehören zu den acinösen Drüsen. Sie sind individuell und nach dem Alter sehr verschieden entwickelt und entziehen sich häufig der Beobachtung, wenn nicht vorsichtig und genau präpariert wird.

Die A. bulbourethralis besteht (s. Fig. 154) häufig aus zwei Arterien, der A. bulbosa und der A. urethralis. Sie stammen aus der A. penis, die „A. bulbosa" oft aus der A. perinei.

Die A. bulbourethralis verästelt sich zum Bulbus des Corpus cavernosum urethrae, zur Prostata und zu den im Diaphragma urogenitale enthaltenen Gebilden, dem M. transversus perinei profundus, der Pars membranacea urethrae, den COWPERschen Drüsen und vor allem zum Corpus cavernosum urethrae selber, bis zur Glans penis, wo sie mit Aesten der A. dorsalis penis und durch diese mit der A. profunda penis anastomosiert.

Fig. 157. Männlicher Damm. IV. Trigonum urogenitale. Ampulla recti.

Der Trigonum urogenitale ist auf der linken Seite durch Fortnahme der Fascia perinei profunda (trigoni urogenitalis), des Corpus cavernosum urethrae bis zur Medianebene — unter Schonung der Urethra und des Ausführungsganges der COWPERschen *Drüse — und des linken Corpus cavernosum penis — unter Schonung der A. penis — freigelegt.*

Vor dem M. transversus perinei superficialis sieht man den oft mit diesem zusammenhängenden M. transversus perinei profundus oder wie WALDEYER ihn nennt, M. trigoni urogenitalis, vom knöchernen Rande des Beckens (Sitzbein, Schambein) und den fibrösen Teilen des M. ischiocavernosus entspringen und bis zur Medianebene gehen, wo er in den der anderen Seite übergeht. Die Kontur des Bulbus ist blau eingetragen, ferner sind andeutungsweise, weil nicht frei zu Tage liegend (s. Fig. 156 und Text), die COWPERsche Drüse und ihr Ausführungsgang eingezeichnet.

An den M. transversus perinei profundus schließt sich (oben, vorn) an das Ligamentum transversum pelvis, das man als eine aponeurotische, faserig gewordene Fortsetzung des Muskels auffassen kann — oder als eine Verschmelzung des oberflächlichen (perinealen) und tiefen (pelvinen) Blattes der tiefen oder eigentlichen Dammfascie. WALDEYER bezeichnet dies Band als Lig. praeurethrale. Durch die Fasern nahe dem vorderen Rande des M. transversus profundus sieht man die A. penis (aus der A. pudenda interna) hervorkommen, die sich bald in die A. dorsalis penis und A. profunda penis teilt (zum Corpus cavernosum penis).

Vor allem soll die Abbildung eine Vorstellung von der Lage und Größe der (ausgedehnten) Ampulla recti (rot) geben, der über der Afteröffnung gelegenen, sehr starker Erweiterung fähigen Partie des Mastdarmes, in der Kotmassen sich ansammeln können und müssen, wenn aus irgend einem Grunde eine Entleerung nicht stattfindet.

Rechts ist ein variabler Muskel, der M. ischiobulbosus, zwischen M. ischiocavernosus und M. bulbocavernosus, sichtbar.

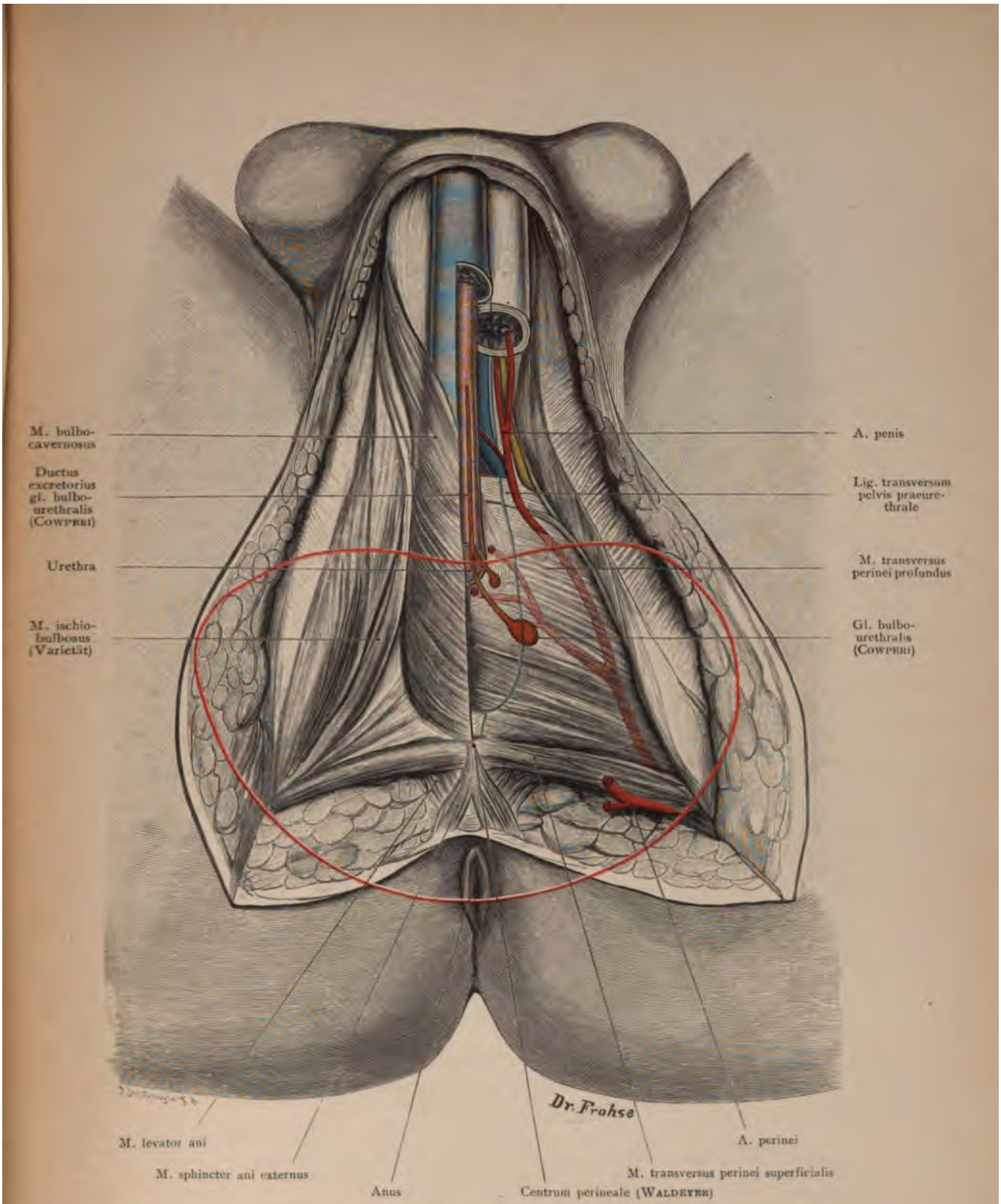

Fig. 157. Männlicher Damm. IV. Trigonum urogenitale. Ampulla recti.

Natürliche Grösse.

Verlag von Gustav Fischer in Jena.

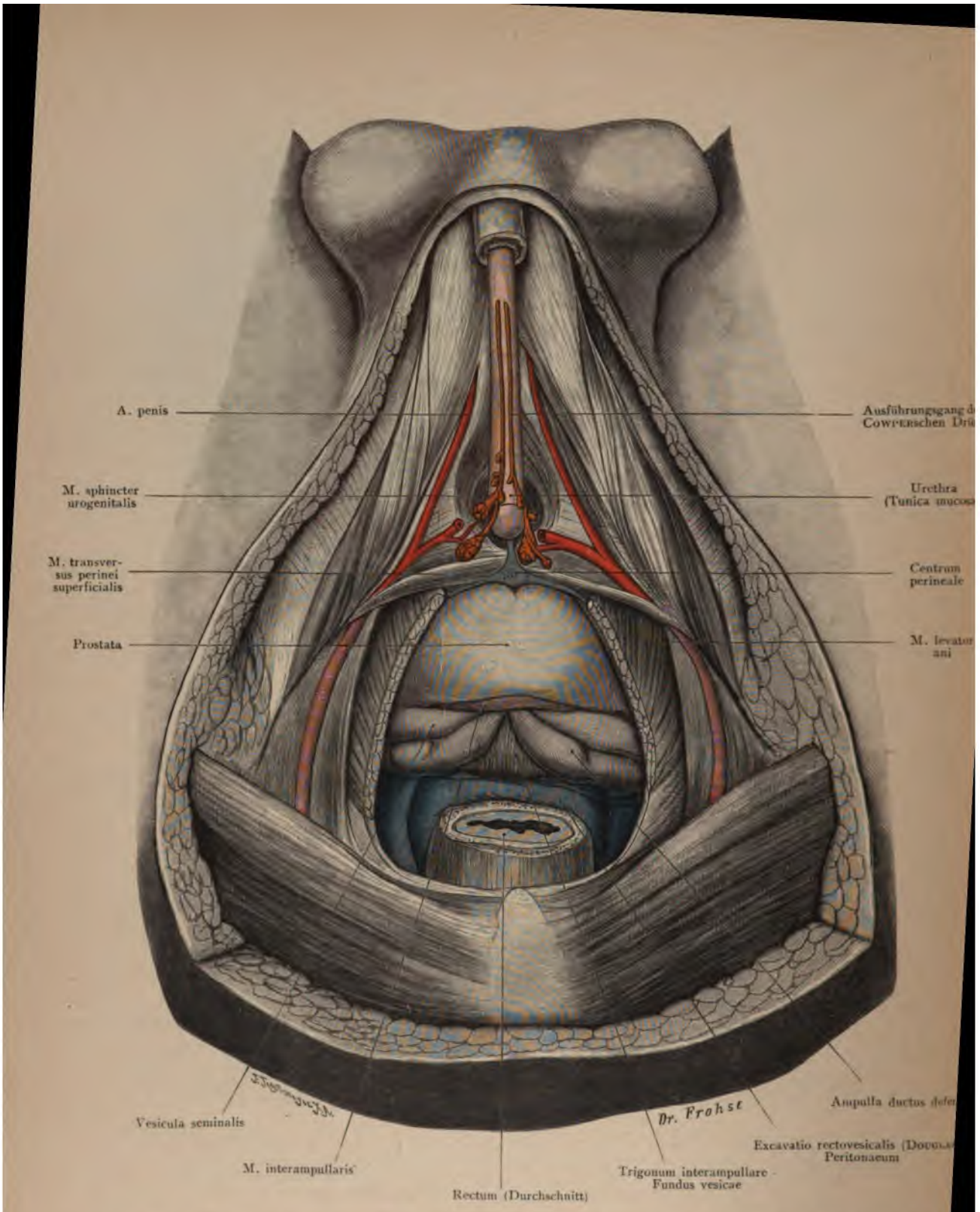

Fig. 158. Männlicher Damm. V. Prostata. Samenblasen. Durchtritt der Harnröhre durch das Trigonum urogenitale.

Natürliche Grösse.

Verlag von Gustav Fischer in Jena.

Fig. 158. Männlicher Damm. V. Prostata. Samenblasen. COWPERsche Drüsen. Durchtritt der Harnröhre durch das Trigonum urogenitale.

Der After ist nebst Umgebung — M. sphincter ani ganz, M. levator ani durch Fensterschnitt zum Teil — entfernt; Prostata, Samenblasen, ein Stück der Harnblase und des DOUGLASschen Raumes von außen (unten) her freigelegt. Die COWPERschen Drüsen nebst einigen kleineren Nebendrüsen, Harnröhre präpariert.

Von der Steißbeinspitze und dem bei dem Fensterschnitt stehen gebliebenen oberen Rande des M. levator ani ausgehend, finden wir zunächst das abgeschnittene Rectum, dann das Bauchfell des DOUGLASschen Raumes (Excavatio rectovesicalis) vor und seitlich vom Mastdarm, ferner in der Mitte ein dreieckiges Feld, Trigonum interampullare (WALDEYER) mit dem Fundus der Harnblase. Auf beiden Seiten liegen die Ampullen des Samenleiters, dicht vor diesen die Samenblasen. Zwischen diesen und der Prostata verläuft quer, über die Mittellinie herüber, der M. interampullaris. Es folgt die vollständig von unten und vorn her freigelegte Prostata, vor ihr das Centrum perineale.

Noch weiter nach vorn (oben) sieht man die Harnröhre nebst den kleinen, am Ausführungsgange der größeren COWPERschen Drüse sitzenden Glandulae paraurethrales.

Vor allem soll auf den neuerdings von KALISCHER so genannten M. sphincter urogenitalis hingewiesen werden, einen in seinem Einzelverhalten nicht konstanten wichtigen Muskel, der infolge seiner Variabilität und mannigfachen anotomischen und physiologischen Beziehungen im Laufe der Zeiten eine große Reihe von Namen erhalten hat (M. constrictor urethrae membranaceae s. isthmi urethralis, JOH. MÜLLER; M. urethralis, FR. ARNOLD; GUTHRIEscher Muskel; M. transversourethralis s. ischiourethralis, CRUVEILHIER; M. urethralis transversus, KRAUSE und KOHLRAUSCH; J. HENLE zieht ihn zum M. transversus perinei profundus.) Vgl. auch die folgende Abbildung.

Fig. 159. Männlicher Damm. VI. Regio pubica. M. levator ani. Gefässe.

Nach Freilegung des M. levator ani wurde ein Stück aus der Urethra und zwar vom Durchtritt durch das Trigonum (Diaphragma) beginnend, entfernt. Die Gefäße sind erhalten, die Nerven, außer dem N. dorsalis penis, nicht.

Die Abbildung zeigt erstens den fast vollständig sichtbaren M. levator ani mit seinen einzelnen Portionen und der Lücke am vorderen medialen Teile. Einige ihn durchsetzende Venen sind (links) stehen geblieben. Nach hinten schließt sich an den Levator ani der M. coccygeus an, den man aber im weiteren Sinne mit zum Levator rechnen kann.

Zweitens sieht man in der Levatorlücke den M. rectourethralis (s. Fig. 155) und vor allem den M. sphincter urogenitalis mit seinen die Urethra umkreisenden und den bogenförmig und quer vor derselben vorbei laufenden Fasern.

Auf eine von Venen zum Durchtritt benutzte quere Lücke oder Spalte folgt das Lig. transversum pelvis s. praeurethrale (WALDEYER).

Dann folgt zwischen dem eben genannten Bande und dem Lig. arcuatum das dem unteren Rande der Symphysis ossium pubis anliegt, die viel beschriebene Lücke, durch welche die oberflächlichen Gefäße zum und vom Penis verlaufen: die rechte und linke (hier anastomosierende) A. dorsalis penis, die große, am Penis unpaare, hier wieder paarige V. dorsalis penis.

Beim Durchtritt durch das Diaphragma ist das Lumen der Urethra, abgesehen von den bei Füllung mit Harn oder Einführen von dickeren Instrumenten (Katheter, Bougies) verstreichenden Falten, kreisrund, — weiter distal (s. den oberen Durchschnitt) mehr oval. An dor oberen Schnittfläche sieht man die Harnröhre in dem Corpus cavernosum urethrae liegen, während die beiden Corpora cavernosa penis nichts mit ihr zu tun haben.

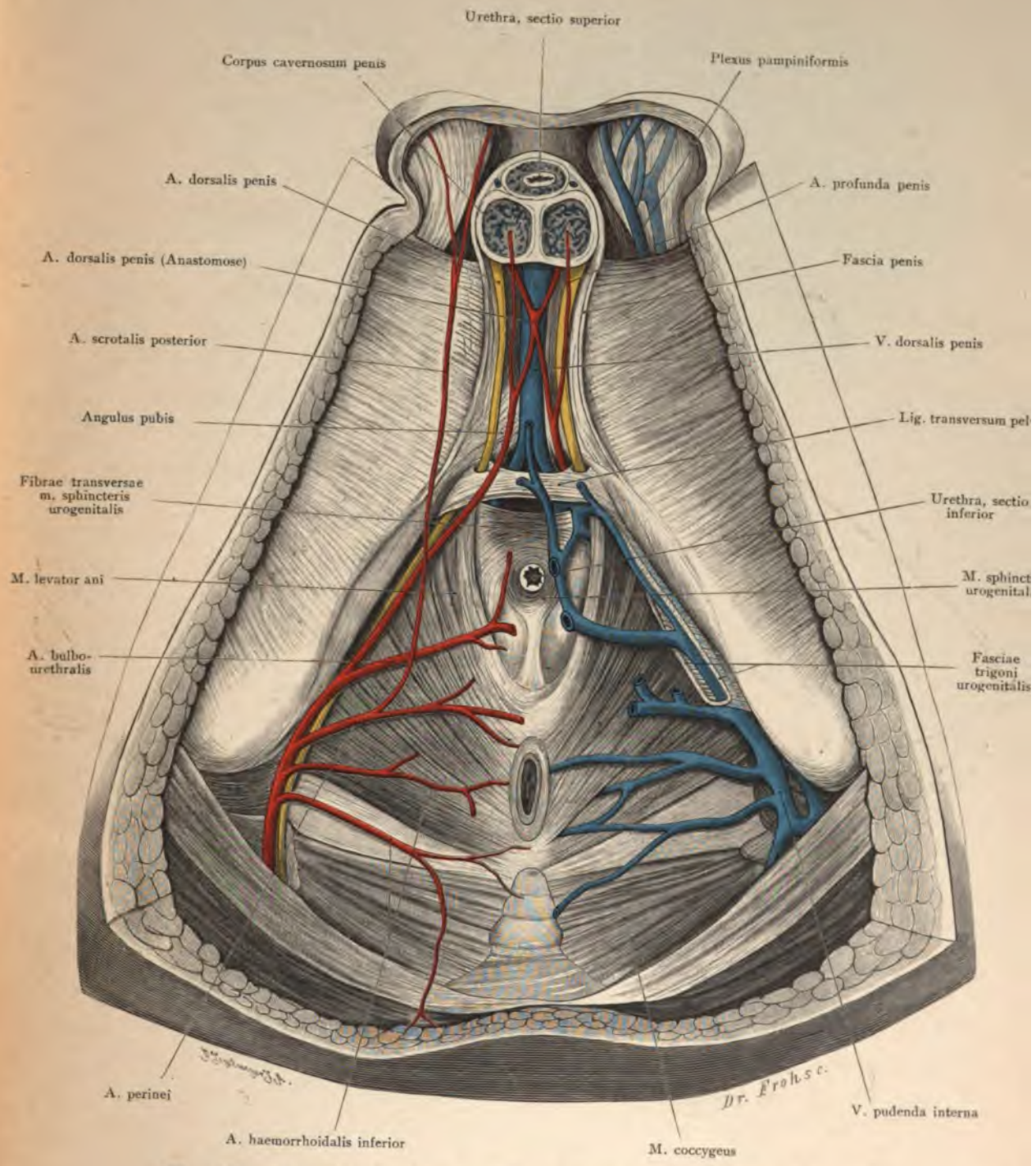

Fig. 159. Männlicher Damm. VI. Regio pubica. M. levator ani.

Natürliche Grösse.

Verlag von Gustav Fischer in Jena.

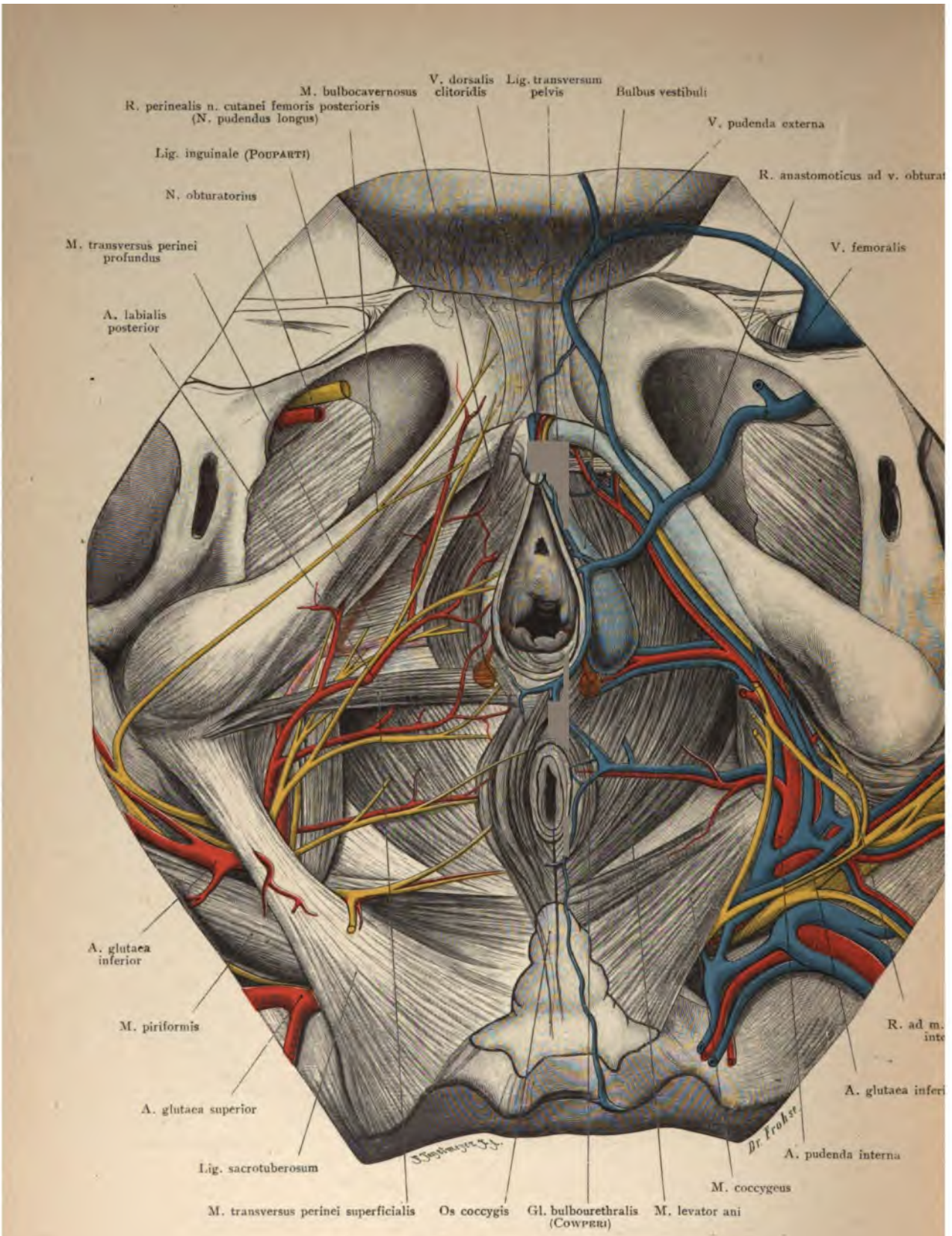

Fig. 160. Weiblicher Damm.

Natürliche Grösse.

Verlag von Gustav Fischer in Jena.

Fig. 160. Weiblicher Damm.

Jugendliche Leiche. — Im ganzen Bereich der Abbildung ist außer am Mons Veneris die Haut, sowie die oberflächliche und die tiefe Fascie entfernt; auf der rechten Körperseite ist die oberflächliche, auf der linken Seite die tiefere Schicht des Dammes dargestellt. Beiderseits ist das knöcherne Becken freigelegt, rechts steht das Lig. sacrotuberosum noch, links nicht. Gefäße und Nerven sind rechts ganz, links nur zum Teil erhalten.

Der Hauptunterschied des männlichen und des weiblichen Dammes besteht darin, daß an die Stelle der kleinen Urethra-Oeffnung im Diaphragma s. Trigonum urogenitale des Mannes die weitere Oeffnung für den Vorhof des Weibes tritt, daß ferner die Corpora cavernosa bulbi (s. sinus urogenitalis), gewöhnlich Bulbi vestibuli, Vorhofszwiebeln genannt, beim Weibe nicht zu einem unpaaren Körper vereinigt sind, wie beim Manne die homologen Corpora cavernosa urethrae (s. sinus urogenitalis). Dementsprechend ist auch der M. bulbocavernosus des Weibes (M. constrictor cunni) rechts und links getrennt, während er beim Manne in der Raphe mit dem der anderen Seite zusammenhängt. Ein Uebergang der oberflächlichen Fasern in die des Sphincter ani, in Form einer 8, ist auch beim Weibe erkennbar. Die Bulbi vestibuli liegen zu beiden Seiten des Vorhofs an der Basis der kleinen Schamlippen. Die sehr große Mengen von Blut fassenden Körper, deren Verletzung daher z. B. bei Entbindungen lebensgefährliche Blutungen veranlassen kann, entsenden nach vorn Venenplexus, die, im Frenulum clitoridis und der Nachbarschaft gelagert, an der Seite der Clitoris in die Tiefe gehen, während sie nach innen mit den Venen der Clitoris, zumal denen der Glans, zusammenhängen. Die Corpora cavernosa clitoridis sind erheblich kleiner als die Bulbi vestibuli und als die homologen Corpora cavernosa penis. Sie entspringen wie die des Mannes vom absteigenden Schambeinaste jeder Seite und vereinigen sich nach oben, unter dem Lig. arcuatum, zu einem unpaaren, durch ein nicht blutdichtes Septum in der Medianebene geschiedenen Schaft. Dieser ist nach unten und hinten konkav gekrümmt, so daß sein Ende — Glans clitoridis — nach dem Vestibulum zu sieht. Die zahlreichen feinen Venen der Glans sammeln sich zu der etwa 1 mm dicken V. dorsalis clitoridis, die dicht unter dem Lig. arcuatum (vgl. Mann) in den Plexus pudendus geht.

Infolge der Verlagerung der Bulbus vestibuli gegenüber denen des Mannes liegt die COWPERsche Drüse des Weibes (Gl. „bulbourethralis", ein hier wenig passender Name, besser „bulbovestibularis"; BARTHOLINsche Drüse) medial von und hinter den Bulbi.

Da der Schambogen des Weibes weit mehr Raum bietet als der Schamwinkel des Mannes, außerdem der M. ischiocavernosus des Weibes schwächer ist als der des Mannes, so bleibt für das Trigonum urogenitale sehr viel mehr Raum übrig als beim Manne. Bei Virgines sind die Teile, besonders die Muskeln zwischen Introitus und Schambogen, gut entwickelt. Beim Geburtsakt wird der Vorhof und die ihn umziehende Muskulatur lange und übermäßig ausgedehnt, meist wohl überdehnt und oft zerrissen, so daß eine vollständige Restitutio in integrum auch hier nicht erfolgt. Vorhof und Nachbarschaft bleiben nach einer oder mehrfachen Geburten ausgedehnt, die Muskulatur wird reduziert und verfällt der Umwandlung oder dem Ersatz durch Bindegewebe und Fett.

Der Damm des Weibes im engeren Sinne (das „Mittelfleisch") liegt zwischen Vestibulum und Vagina einerseits, Anus und Rectum andererseits. Diese Substanzbrücke ist weder groß noch fest, „Dammrisse" gehören deshalb zu den häufigen Vorkommnissen bei Geburten, die Verhinderung derselben durch zweckmäßige mechanische Einwirkung, die Auffindung und Schließung von Verletzungen, die Heilung von Kommunikationen zwischen Rectum und Vagina (Fistula rectovaginalis) zu den Hauptaufgaben des Geburtshelfers und Frauenarztes.

Verlag von Gustav Fischer in Jena.

Fig. 161. Beckenorgane des Mannes, von hinten; Arterien der Samenblasen.

Nach MAX FRÄNKEL.

Ein senkrechter Frontalschnitt hat das Becken von hinten geöffnet. Fascia endopelvina und M. coccygeus sind erhalten. Das Rectum ist in der Höhe des oberen Randes der Prostata durchschnitten, das obere Stück entfernt, das untere nach unten und hinten geschlagen. Die vordere Bauchwand ist bis in die Nähe des Nabels erhalten, das Bauchfell in der Nähe des Ueberganges vom parietalen in den visceralen Teil abgeschnitten, so daß außer dem Rectum auch die Prostata, die Samenblasen und ein Teil der Harnblase frei liegen. — Die Weichteile der Gesäßgegend sind links fast vollständig entfernt.

Die Abbildung soll erstens zur Vervollständigung der Vorstellungen von der Lage der männlichen Beckenorgane dienen, die nunmehr von fast allen Richtungen her gezeigt wurden (für die Ansicht von der linken Seite s. Fig. 162), zweitens soll die Figur die Verästelung der Beckenäste der A. hypogastrica zeigen.

Die A. hypogastrica (A. iliaca interna, A. pelvina) ist der 5—6 mm dicke (rechts stärkere) innere oder Beckenendast der A. iliaca communis. Vor ihr geht der Ureter ins kleine Becken, dem sie eine etwa 1 mm starke A. ureterica mitgibt, die auf der Rückseite dieses Kanals verläuft. — Dann folgt der gewöhnlich als erster Ast genannte „Truncus umbilicovesicalis", meist kürzer A. umbilicalis genannt, die aus dem offen bleibenden Anfangsstück einen oder mehrere Aeste, A. vesicales superiores, zum Scheitel und Körper der Harnblase abgibt, deren Aeste mit denen der A. vesicalis inferior (oft mehrere) anastomosieren.

Der dritte Ast ist meist die A. deferentialis, der beim Weibe die A. uterina entspricht. Die A. deferentialis erreicht den Ductus deferens etwa in der Mitte zwischen der hinteren Leistenöffnung und dem Blasengrunde, oft erheblich tiefer, teilt sich in einen aufsteigenden und einen absteigenden Ast. Der erstere begleitet den Ductus durch den Leistenring bis ins Scrotum, um hier mit einem Aste der A. spermatica interna (aus der Aorta abdominalis, selten A. renalis) zu anastomosieren. Der absteigende Ast der A. deferentialis verläuft zur Ampulle des Ductus und zur Samenblase, wo Anastomosen mit Aesten der A. vesicalis inferior(es) und den Rami vesiculae seminalis der A. haemorrhoidalis media statthaben.

Der vierte Ast der A. hypogastrica ist gewöhnlich (die Reihenfolge der Aeste und die Verteilung des Blutes auf diese wechselt) die A. vesicalis inferior, die, wie gesagt, durch mehrere kleine direkte oder sekundäre Zweige der A. hypogastrica ersetzt werden kann. Sie verästelt sich am Boden der Harnblase zur Prostata und den Samenblasen.

Abgesehen von der A. umbilicalis ist von den zu Beckeneingeweiden beim Manne gehenden Arterien die stärkste die A. haemorrhoidalis media, der 5. Ast der A. hypogastrica. Außer dem Rectum und dem Levator ani versorgt sie Samenblasen und Prostata von hinter her.

Der ganze Konvolut von Aesten, welche von oben her an die Samenblasen treten, bezeichnet MAX FRÄNKEL (Die Samenblasen des Menschen. Mit 4 Taf., Berlin 1901) als Vasa posteriora superiora vesicularum seminalium, während er die untere Anastomosenbildung Vasa posteriora inferiora vesicularum seminalium nennt. Hier kann sich eine variable A. vesicalis inferior accessoria beteiligen.

Die Vasa posteriora superiora entstehen aus der A. haemorrhoidalis media und A. deferentialis; — die Vasa posteriora inferiora aus der A. haemorrhoidalis media (eventuell A. vesicalis inferior accessoria und der A. haemorrhoidalis superior; — die Vasa anteriora aus der A. vesicalis inferior (eventuell der accessoria) und der A. deferentialis. — Die Gefäße der Ampulle entstammen der A. deferentialis, A. haemorrhoidalis media und A. vesicalis inferior.

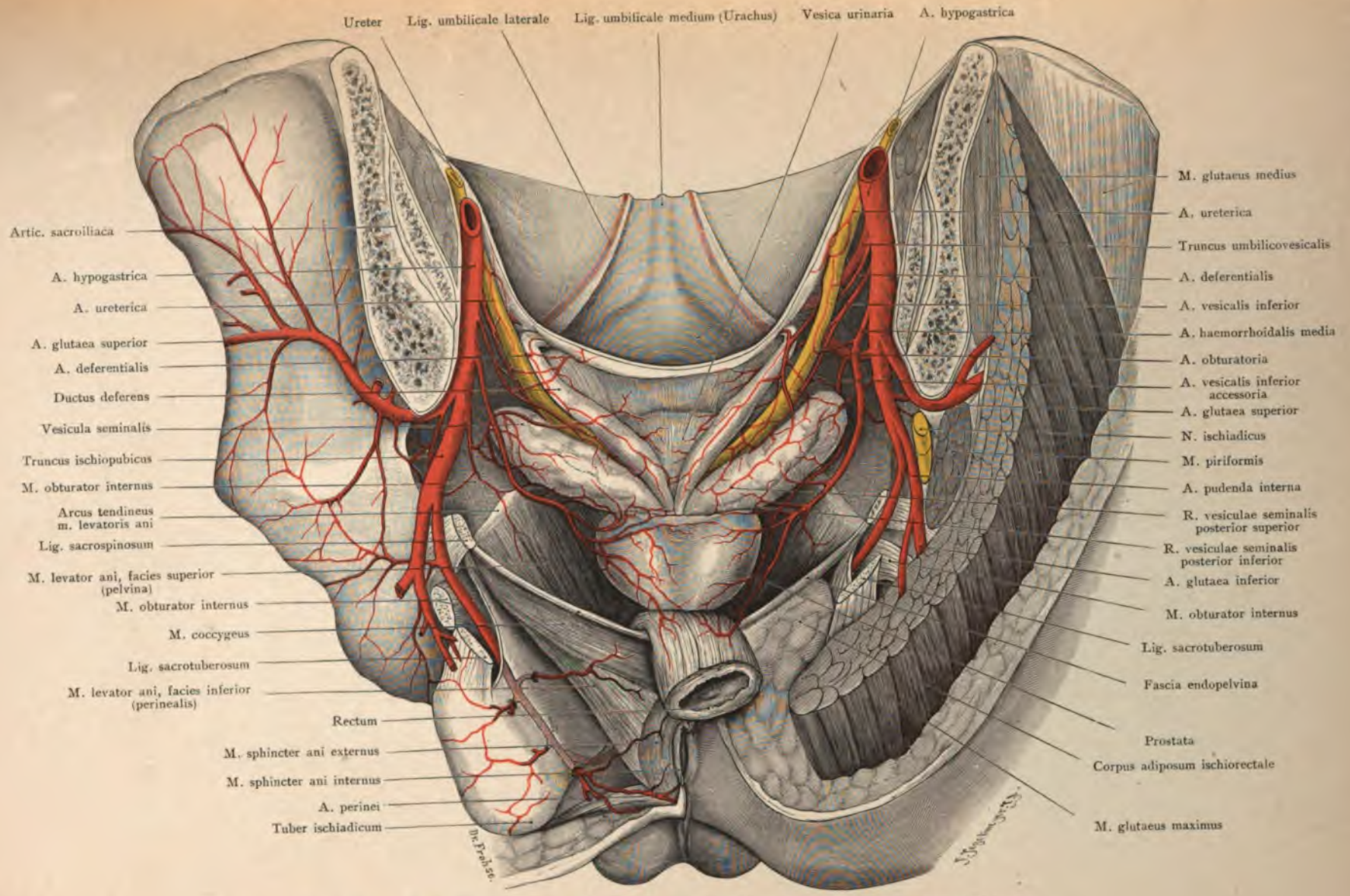

Fig. 161. Beckenorgane des Mannes, von hinten; Arterien der Samenblasen.
Frei nach M. FRÄNKEL — $^{3}/_{4}$ der natürlichen Grösse.

Verlag von Gustav Fischer in Jena.

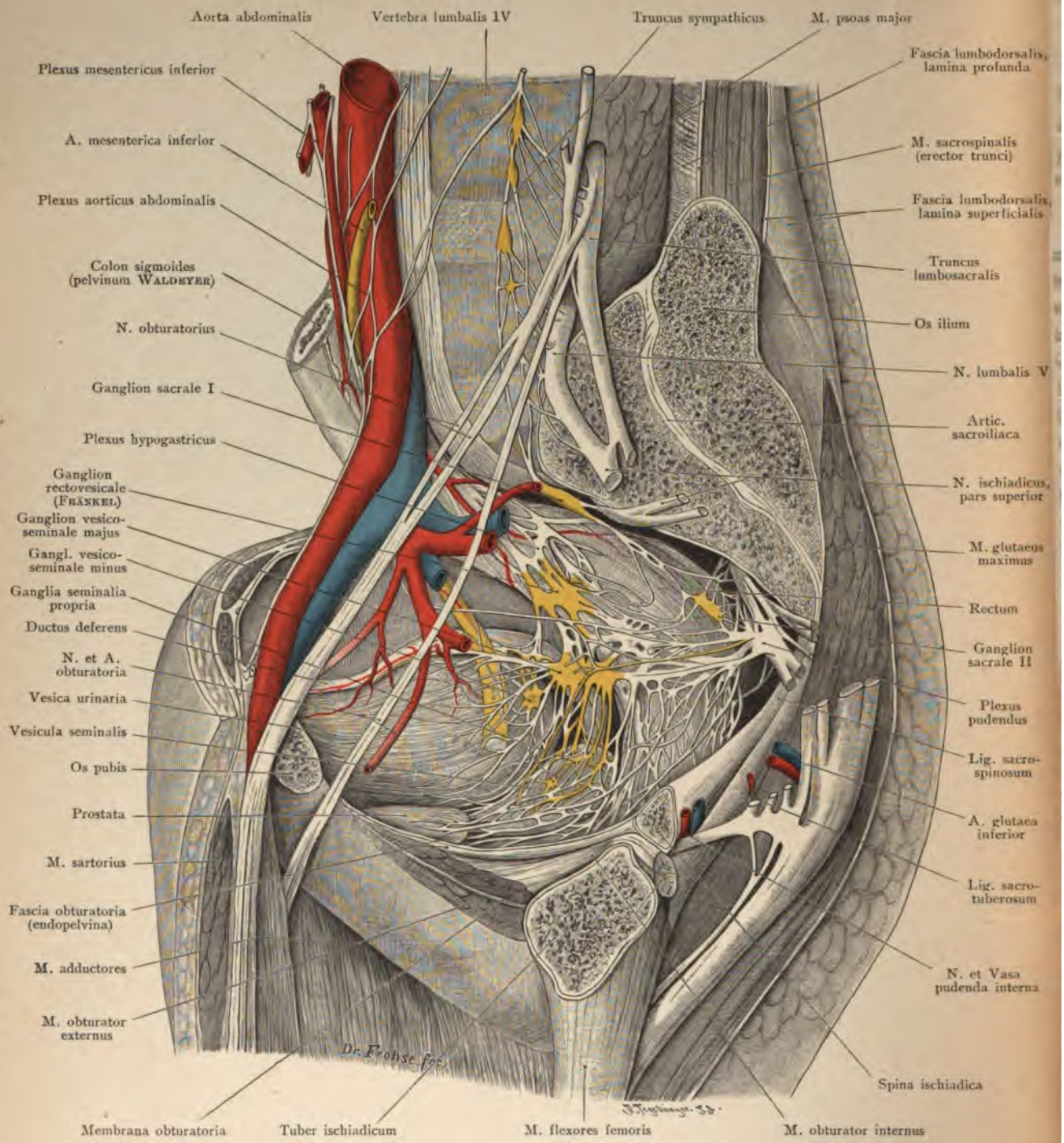

Fig. 162. Beckenorgane des Mannes, von der linken Seite; Nerven der Samenblasen.

Frei nach M. FRÄNKEL. — $^2/_3$ der natürlichen Grösse.

Verlag von Gustav Fischer in Jena.

Fig. 164. Lymphgefässe und Lymphdrüsen des weiblichen Beckens. Kind.

Einjähriges Mädchen. Symphyse, Blase und vordere Wand der Scheide sind in der Mittellinie gespalten. Links ist der untere Teil des Ureter, die Hälfte der Blase, ein Teil der Harnröhre entfernt. (Lymphapparat nach C. BRUHNS.) Lymphgefäße und regionäre Drüsen von Uterus, Nieren schwarz, Ovarium rot, Vagina blau, äußere Genitalien gelb; Drüsen, ohne direkte Beziehungen zum Genitalapparat, farblos. Bezeichnungen ähnlich den englischen.

Die bei Brust und Achselhöhle (Fig. 114) gewählte Bezeichnung der Drüsen nach topographischen Gesichtspunkten muß sich beim Becken vor allem nach den Gefäßen richten. Neben den Eingeweiden finden sich nur am Rectum zahlreichere und größere, die neben Blase und Uterus sind klein und inkonstant. — Wir unterscheiden die Drüsen des großen Beckens, Lgl. iliacae, und die des kleinen Beckens, Lgl. hypogastricae.

Bei den Lgl. iliacae liegt eine Gruppe dicht über dem Lig. inguinale und sammelt die Lymphe der unteren Extremität, Lgl. suprafemorales, und zwar eine mediale, welche die Vasa efferentia der ROSENMÜLLERschen Drüse aufnimmt, und eine laterale, in welche die längs der Vasa femoralia verlaufenden Lymphgefäße einmünden; zwischen beiden findet sich mitunter eine Schaltdrüse für die begleitenden Lymphgefäße der Vasa epigastrica. — Die Drüsen längs der Vasa iliaca belegen wir mit dem gleichen Namen, nur daß wir für communis superior und für externa inferior setzen; so heißt eine Drüse am lateralen Rande der A. iliaca externa: Lgl. iliaca inferior lateralis oder eine Drüse an der medialen Seite der A. iliaca communis: Lgl. iliaca superior medialis. Trennung in eine mediale und laterale Gruppe ist praktisch geboten. Oberhalb der Teilungsstelle der Aorta, an der hinteren Bauchwand, unterscheiden wir ohne scharfe Grenze die Lgl. lumbales inferiores und superiores; gerade unterhalb derselben liegt mitunter eine ansehnliche Drüse, die Lgl. subaortica.

Die Lymphdrüsen im kleinen Becken sind schwer einzuteilen, weil ihre Lage, Zahl und Größe verschieden ist und auch die Gefäße vielfach variieren. Wir unterscheiden Lgl. hypogastricae laterales und mediales, je nachdem sie lateral oder medial von der A. hypogastrica und der Verlängerung ihres Stammes gelegen sind, und heben im einzelnen besonders ischiadica neben dem Stamme für A. glutaea inferior und A. pudenda interna, die Lgl. obturatoria am Canalis obturatorius.

Die Lymphgefäße der äußeren Genitalien bis zum Hymen ziehen vorwiegend zu der oberen medialen Gruppe der Leistendrüsen, von dort zu der Lgl. suprafemoralis medialis, von dieser teils zu der Lgl. iliaca inferior medialis, teils ins kleine Becken hinein zur Lgl. obturatoria.

Diese ist gleichzeitig regionäre Drüse für untere Lymphgefäße aus der Vagina (darum blau gezeichnet), deren obere Lymphgefäße auch die Lgl. hypogastricae mediales erreichen. In seltenen Fällen zieht ein hinteres Lymphgefäß am Beckenboden zu einer Lgl. pararectalis.

Die regionären Drüsen für den Uterus (schwarz) sind: für die Cervix die Lgl. iliacae inferiores mediales; für das Corpus teils diese, teils die Lgl. interiliaca; am Fundus sind die Verbindungen mit der Tube und dem Lig. teres zu beachten, besonders letztere, weil sie zu den oberflächlichen Leistendrüsen führt. Die Hauptgefäße ziehen aber nicht mehr neben der A. uterina, sondern den Vasa spermatica entlang zu den Lgl. lumbales inferiores. Als Varietät ist im Parametrium eine Schaltdrüse nahe der Grenze zwischen Cervix und Corpus zu nennen, Lgl. parauterina, an der Bifurcatio a. uterinae (WALDEYER).

Die starken Lymphgefäße des Ovarium (rot) ziehen zu den Lgl. lumbales superiores, auch die Niere hat hier ihre regionären Drüsen (links eine Schaltdrüse); neben den accessorischen Blutadern geht beiderseits ein Lymphgefäß zu den Lgl. lumbales inferiores.

So umfaßt der Lymphapparat der weiblichen Geschlechtsorgane fast die ganze Drüsenkette von der Leistengegend bis hoch hinauf in die Bauchhöhle, fast an den unteren Rand der Nierenvenen heran. Je weiter

Fig. 163. Gesässgegend.

In den M. glutaeus maximus ist ein großes Fenster geschnitten, aus dem M. glutaeus medius und dem M. piriformis sind kleinere Stücke entfernt.

Unter einer sehr dicken subkutanen Fettschicht bedeckt der M. glutaeus maximus fast die ganze Gesäßgegend. Von Knochenteilen sind durchzufühlen der Darmbeinkamm, der Trochanter major und, weniger deutlich, weil vom M. glutaeus maximus bedeckt, das Tuber ischiadicum. Der obere-äußere, sehnige Teil des Muskels zieht über den hinteren und äußeren Teil des Trochanter major hinweg zur Fascia lata; zwischen dieser Aponeurose und dem Trochanter liegt konstant ein großer Schleimbeutel, Bursa trochanterica profunda (hellblau); selten kommt eine Bursa trochanterica superficialis vor, im Unterhautbindegewebe über dem Trochanter gelegen.

Bedeckt vom M. glutaeus maximus liegen die wichtigen Gefäße und Nerven: am oberen Rande des M. piriformis, mit ihm aus dem Foramen ischiadicum majus (Foramen suprapiriforme) tretend, die A. glutaea superior, aus der A. hypogastrica; ihr Stamm ist außerhalb des Beckens sehr kurz, da sie sich gleich für die Glutäalmuskulatur in etwa 5—7 Zweige verästelt. Ein starker Zweig gewinnt eine oberflächlichere Lage, indem er zwischen M. glutaeus medius und piriformis zum M. glutaeus maximus tritt, darum als R. superficialis bezeichnet. Ein anderer starker Ast bleibt zwischen M. glutaeus medius und minimus und teilt sich alsbald in einen oberen und unteren Zweig, darum R. profundus, superior und inferior genannt. Der R. profundus superior folgt der Linea glutaea anterior. Dicht unter den Gefäßen liegt der N. glutaeus superior. An dieser Stelle kann eine Art der Hernia ischiadica austreten.

Am unteren Rande des M. piriformis (Foramen infrapiriforme) tritt der N. ischiadicus aus, er ist 12—14 mm breit, 5 mm dick. Teilt man eine vom Trochanter zum Tuber ischiadicum gezogene Linie in drei Teile, so liegt der Nerv an der Grenze des medialen und mittleren Drittels. Am leichtesten ist er (zur Nervendehnung) am unteren Rande des M. glutaeus maximus freizulegen, da er dicht unterhalb dieses Muskels nur von Haut und Fascie bedeckt ist, während er weiter unten sofort unter dem langen Kopfe des M. biceps verschwindet.

Medial von dem N. ischiadicus liegt die A. glutaea inferior s. ischiadica, etwas schwächer als die A. glutaea superior; sie sendet einen Ast, A. comes n. ischiadici, am Nerven herab. Zwischen A. glutaea inferior und N. ischiadicus liegt der N. glutaeus inferior, welcher den M. glutaeus maximus versorgt. Endlich tritt ganz medial am unteren Rande des M. piriformis noch die A. pudenda interna heraus, zieht über die Spina ischiadica oder das Lig. sacrospinosum weg, um durch das Foramen ischiadicum minus wieder in den Bereich des knöchernen Beckens einzutreten, ohne indes seine Höhle wieder zu erreichen. Vgl. Fig. 150, Text.

Mit den am unteren Rande des M. piriformis austretenden Gebilden kann eine zweite Form der Hernia ischiadica hervorkommen, eine dritte endlich durch das Foramen ischiadicum minus.

Das Hüftgelenk liegt unter dem M. piriformis, vor dem M. obturator internus und externus, ist von hinten also sehr schlecht zugänglich.

Ein wichtiger Schleimbeutel findet sich zwischen Tuber ischiadicum und den darüber gelegenen Weichteilen: Bursa ischiadica s. tuberis ischiadici.

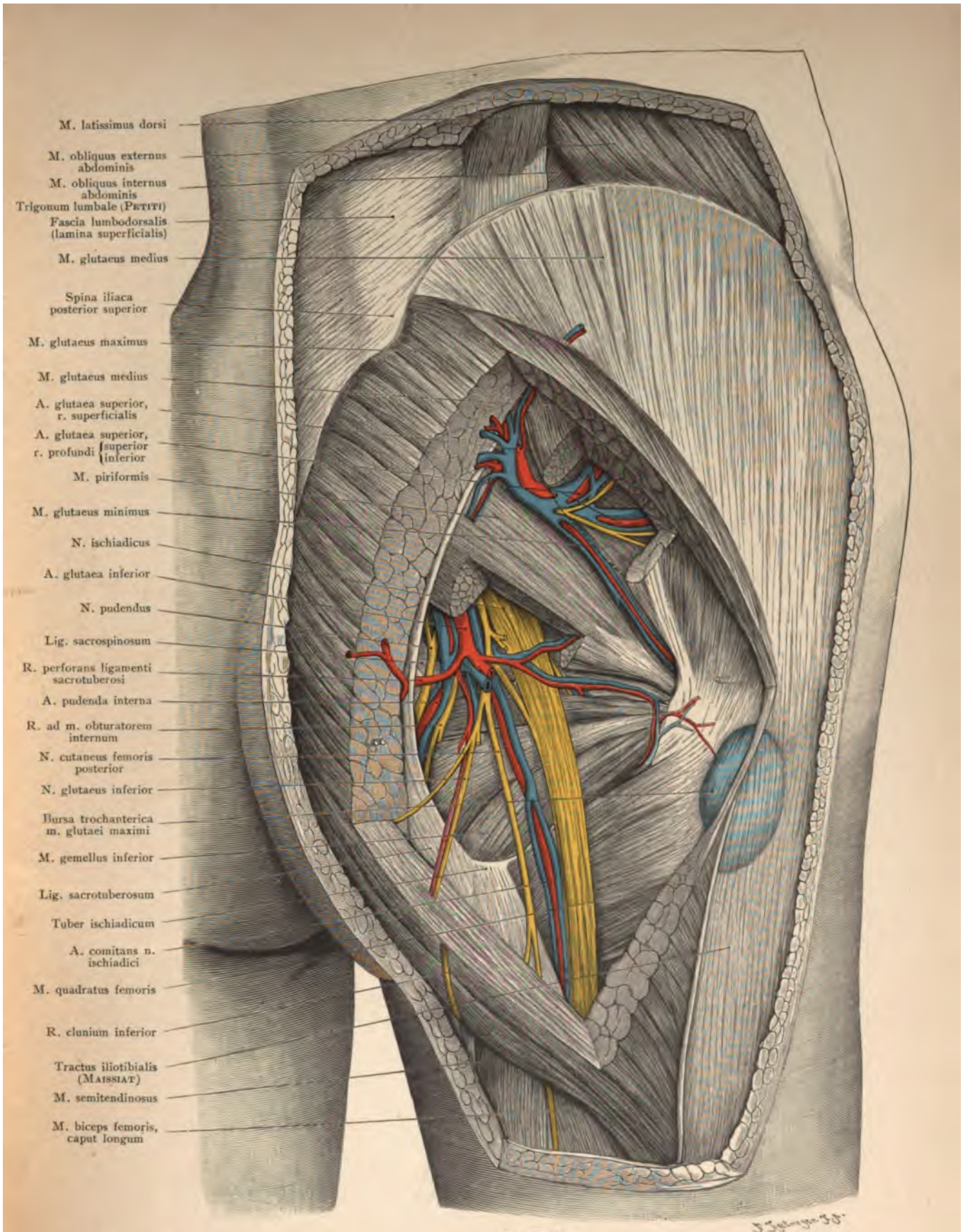

Dr. Frohse.

Fig. 163. Gesässgegend.

$^3/_4$ der natürlichen Grösse.

Verlag von Gustav Fischer in Jena.

Fig. 164. Lymphgefässe und Lymphdrüsen des weiblichen Beckens. Kind.

Einjähriges Mädchen. Symphyse, Blase und vordere Wand der Scheide sind in der Mittellinie gespalten. Links ist der untere Teil des Ureter, die Hälfte der Blase, ein Teil der Harnröhre entfernt. (Lymphapparat nach C. BRUHNS.) Lymphgefäße und regionäre Drüsen von Uterus, Nieren schwarz, Ovarium rot, Vagina blau, äußere Genitalien gelb; Drüsen, ohne direkte Beziehungen zum Genitalapparat, farblos. Bezeichnungen ähnlich den englischen.

Die bei Brust und Achselhöhle (Fig. 114) gewählte Bezeichnung der Drüsen nach topographischen Gesichtspunkten muß sich beim Becken vor allem nach den Gefäßen richten. Neben den Eingeweiden finden sich nur am Rectum zahlreichere und größere, die neben Blase und Uterus sind klein und inkonstant. — Wir unterscheiden die Drüsen des großen Beckens, Lgl. iliacae, und die des kleinen Beckens, Lgl. hypogastricae.

Bei den Lgl. iliacae liegt eine Gruppe dicht über dem Lig. inguinale und sammelt die Lymphe der unteren Extremität, Lgl. suprafemorales, und zwar eine mediale, welche die Vasa efferentia der ROSENMÜLLERschen Drüse aufnimmt, und eine laterale, in welche die längs der Vasa femoralia verlaufenden Lymphgefäße einmünden; zwischen beiden findet sich mitunter eine Schaltdrüse für die begleitenden Lymphgefäße der Vasa epigastrica. — Die Drüsen längs der Vasa iliaca belegen wir mit dem gleichen Namen, nur daß wir für communis superior und für externa inferior setzen; so heißt eine Drüse am lateralen Rande der A. iliaca externa: Lgl. iliaca inferior lateralis oder eine Drüse an der medialen Seite der A. iliaca communis: Lgl. iliaca superior medialis. Trennung in eine mediale und laterale Gruppe ist praktisch geboten. Oberhalb der Teilungsstelle der Aorta, an der hinteren Bauchwand, unterscheiden wir ohne scharfe Grenze die Lgl. lumbales inferiores und superiores; gerade unterhalb derselben liegt mitunter eine ansehnliche Drüse, die Lgl. subaortica.

Die Lymphdrüsen im kleinen Becken sind schwer einzuteilen, weil ihre Lage, Zahl und Größe verschieden ist und auch die Gefäße vielfach variieren. Wir unterscheiden Lgl. hypogastricae laterales und mediales, je nachdem sie lateral oder medial von der A. hypogastrica und der Verlängerung ihres Stammes gelegen sind, und heben im einzelnen besonders hervor: die wichtige Lgl. interiliaca an der Teilungsstelle der A. iliaca communis, die Lgl. glutaea neben der A. glutaea superior, die Lgl. pubo-ischiadica neben dem Stamme für A. glutaea inferior und A. pudenda interna, die Lgl. obturatoria am Canalis obturatorius.

Die Lymphgefäße der äußeren Genitalien bis zum Hymen ziehen vorwiegend zu der oberen medialen Gruppe der Leistendrüsen, von dort zu der Lgl. suprafemoralis medialis, von dieser teils zu der Lgl. iliaca inferior medialis, teils ins kleine Becken hinein zur Lgl. obturatoria.

Diese ist gleichzeitig regionäre Drüse für untere Lymphgefäße aus der Vagina (darum blau gezeichnet), deren obere Lymphgefäße auch die Lgl. hypogastricae mediales erreichen. In seltenen Fällen zieht ein hinteres Lymphgefäß am Beckenboden zu einer Lgl. pararectalis.

Die regionären Drüsen für den Uterus (schwarz) sind: für die Cervix die Lgl. iliacae inferiores mediales; für das Corpus teils diese, teils die Lgl. interiliaca; am Fundus sind die Verbindungen mit der Tube und dem Lig. teres zu beachten, besonders letztere, weil sie zu den oberflächlichen Leistendrüsen führt. Die Hauptgefäße ziehen aber nicht mehr neben der A. uterina, sondern den Vasa spermatica entlang zu den Lgl. lumbales inferiores. Als Varietät ist im Parametrium eine Schaltdrüse nahe der Grenze zwischen Cervix und Corpus zu nennen, Lgl. parauterina, an der Bifurcatio a. uterinae (WALDEYER).

Die starken Lymphgefäße des Ovarium (rot) ziehen zu den Lgl. lumbales superiores, auch die Niere hat hier ihre regionären Drüsen (links eine Schaltdrüse); neben den accessorischen Blutadern geht beiderseits ein Lymphgefäß zu den Lgl. lumbales inferiores.

So umfaßt der Lymphapparat der weiblichen Geschlechtsorgane fast die ganze Drüsenkette von der Leistengegend bis hoch hinauf in die Bauchhöhle, fast an den unteren Rand der Nierenvenen heran. Je weiter hinauf zum Fundus uteri ein krankhafter Prozeß sich ausgebreitet hat, um so schwieriger wird es, den regionären Drüsen operativ beizukommen.

Fig. 165. Frontalschnitt der Hüftgelenkgegend. Rechts.

An der gefrorenen Leiche eines kräftigen Mannes wurde ein Sägeschnitt in frontaler Richtung gemacht, jedoch nicht genau senkrecht, sondern etwas schräg von vorn-oben nach hinten-unten.

Das Hüftgelenk liegt von den großen Gelenken des Körpers am verborgensten, da es allseitig von dicker Muskulatur umgeben ist. Am besten zugängig ist es lateral vom großen Trochanter aus, da hier Gefäße oder Nerven am wenigsten im Wege sind.

Die Pfanne des Gelenks ist nicht in ihrer ganzen Ausdehnung überknorpelt, sondern zeigt im Grunde eine Vertiefung, Fossa acetabuli, welche von Fett erfüllt ist. Hier ist die Wand der Pfanne sehr dünn, so daß krankhafte Prozesse leicht den Knochen zerstören und eine Perforation nach dem Becken herbeiführen können. Ein straffer Faserring, Labrum glenoïdale, auf der Figur besonders am oberen Pfannenrand deutlich, sitzt dem knöchernen Rande der Pfanne auf und hilft die letztere vertiefen. Die Gelenkkapsel geht ungleich weit auf den Schenkel herab: vorn reicht sie bis zur Linea intertrochanterica anterior, während sie hinten am Schenkelhals etwa 1 cm lateral von seiner Mitte sich inseriert. Es ist also ein großer Teil des Schenkelhalses von der Gelenkkapsel umschlossen, wichtig für die Brüche des Schenkelhalses, die demnach vollständig intracapsulär sein können. Auf der Vorderseite ist die Kapsel am dicksten, da das sehr starke Lig. iliofemorale (s. BERTINI) von der Spina iliaca anterior inferior und dem nach innen davon gelegenen Rande des Darmbeins her schräg über die Kapsel hin, mit ihr innigst verschmolzen, zur vorderen Insertion der Kapsel zieht. Ueber der durch das Lig. iliofemorale verstärkten Kapsel liegt die aus zwei Schenkeln (von der Spina anterior inferior und dem Rande der Pfanne) entstandene Ursprungssehne des M. rectus femoris (auf der Figur nicht bezeichnet, aber deutlich erkennbar). — Der Winkel zwischen der Achse des Schenkelhalses und der des Schaftes (Neigungswinkel des Halses) schwankt nach V. MIKULICZ zwischen 116 und 138°, meist zwischen 120 und 133°, das Mittel ist 125°. Dieser Winkel steht zu der Länge des Halses in einem, wenn auch nicht konstanten Verhältnis, so doch bestimmten Zusammenhang: je steiler der Hals, desto länger im allgemeinen.

Die Architektur der Spongiosa ist auf einem senkrechten frontalen Schnitte, wie ihn die Abbildung sehr genau und schön wiedergibt, kurz folgende: Ein Drucksystem von Bälkchen zieht von der Gelenkfläche, senkrecht zu ihr beginnend, konvergierend nach der inneren Seite, ein zweites (Zug-)System durchkreuzt das erste rechtwinkelig, es bildet Bogen, welche von der lateralen Compacta nach oben konvex verlaufen und an den mittleren und unteren Partieen des Schenkelkopfes und den benachbarten Teilen des Halses enden. Das dritte, Muskelzug-System, beginnt am Trochanter major, rechtwinkelig zu dessen Muskelansatzfläche und zieht in Bogen, welche nach oben konvex sind und das vorige System unter 45° schneiden, nach innen; hier bringt es mit dem ersten System zusammen die starke Compacta hervor, welche event. in Gestalt des Schenkelsporns (MERKEL) auftritt. (In dem vorliegenden Präparat nur angedeutet.)

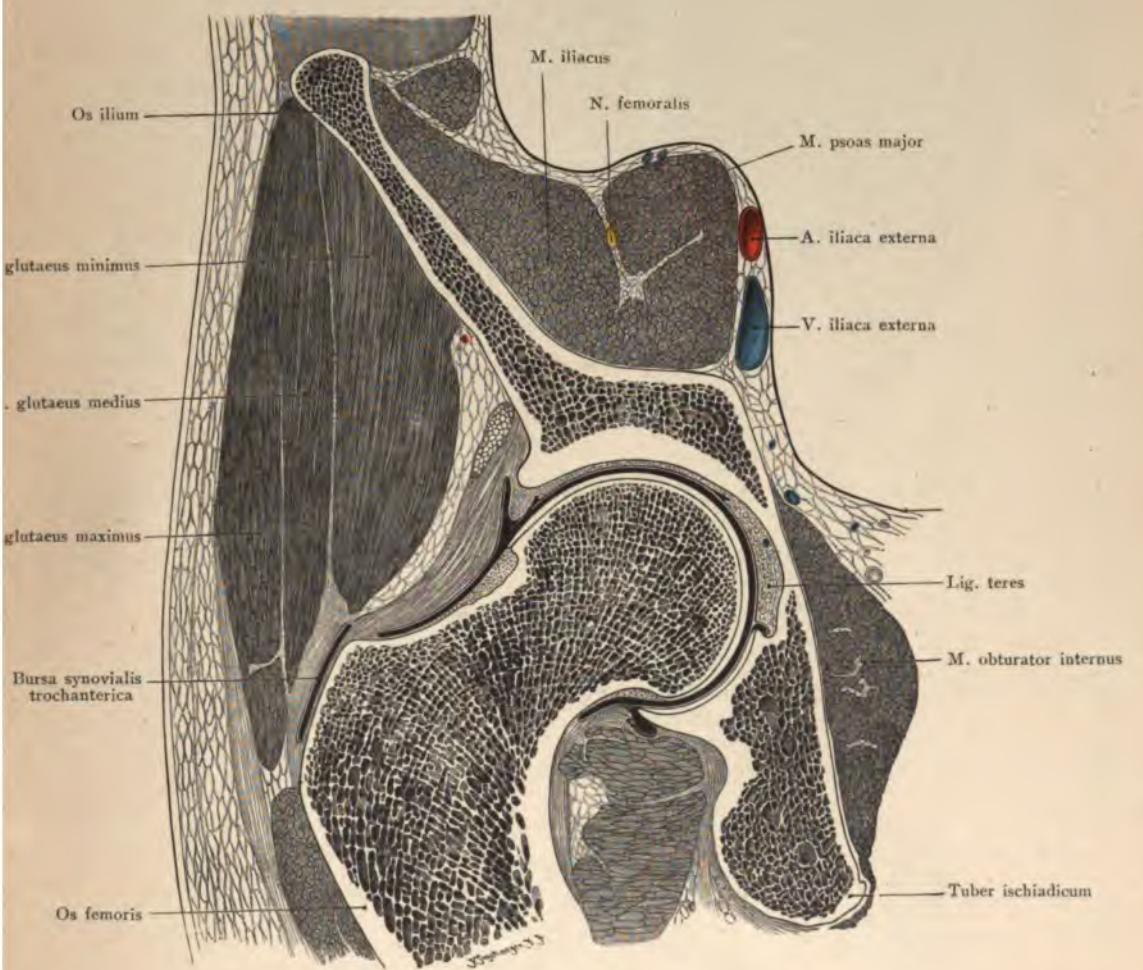

Fig. 165. Frontalschnitt der Hüftgelenk-Gegend, rechts.

Von vorn gesehen. — $^2/_3$ der natürlichen Grösse.

Verlag von Gustav Fischer in Jena.

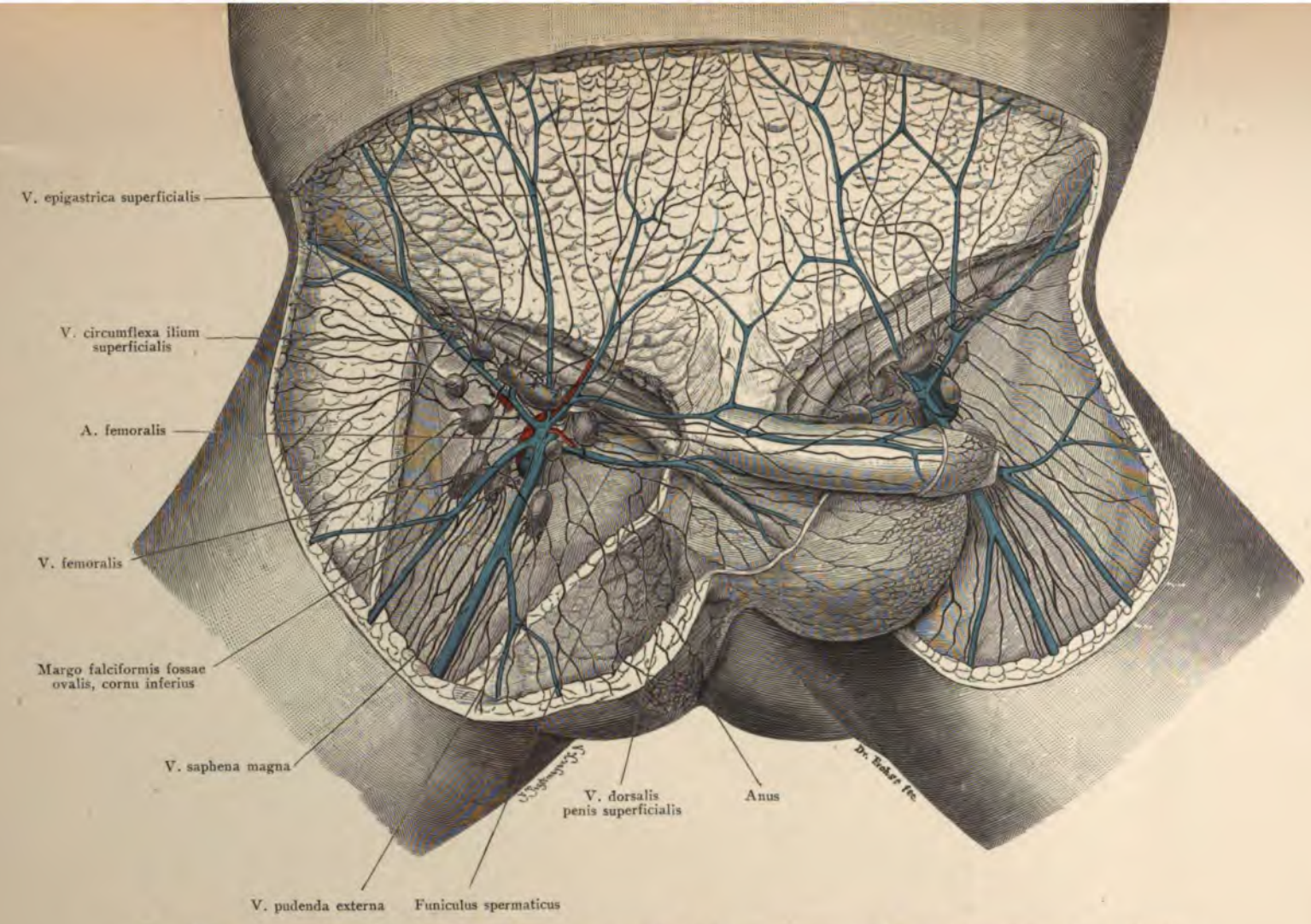

Fig. 166. Inguinalgegend, erste Schicht. Oberflächliche Lymphgefässe und Lymphdrüsen; Venen.

Kind. — Natürliche Grösse. — Frei nach CARL BRUHNS.

Verlag von Gustav Fischer in Jena.

Fig. 166. Inguinalgegend, erste Schicht. Oberflächliche Lymphdrüsen.

Aeußere Formen, Venen, Lage der Lymphdrüsen nach dem Präparate von einem neugeborenen Knaben. Penis und Scrotum stark nach links gezogen, das subkutane Fett im Bereiche des Trigonum subinguinale (SCARPAE) bis auf die Fascie entfernt. Venen erhalten, von den Arterien nur kurze Stümpfe rechts. — Lymphgefäße mit einigen Abweichungen nach einer von FRANZ FROHSE für C. BRUHNS entworfenen Abbildung.

Die Lymphdrüsen der Leistenbeuge liegen in den tiefen Schichten des subkutanen Fettes, beim Kinde näher aneinander, als beim Erwachsenen, bei dem die äußerste Drüse in der Nähe der Spina iliaca anterior superior liegen kann. Keine der Drüsen überschreitet indessen den Rand des Lig. inguinale nach oben, auch nach unten reichen sie nur selten bis zur Spitze des SCARPAschen Dreiecks (Trigonum subinguinale).

Es sind hier nur die oberhalb der Fascia lata gelegenen Lgl. subinguinales superficiales dargestellt. Ihre Zahl beträgt 8 bis 15, in pathologischen Fällen mehr. Bei dieser großen Anzahl ist eine Einteilung nach topographischen Gesichtspunkten geboten, etwa nach der Lage zur Einmündungsstelle der V. saphena in die V. femoralis. Wir unterscheiden zunächst eine obere und untere Gruppe. Beim Kinde sind die Drüsen mehr kreisrund, beim Erwachsenen mehr länglich; ihre Längsachse ist in der oberen Gruppe parallel dem Lig. inguinale, bei der unteren parallel der Längsachse des Beines gerichtet. Dies Verhalten ist hier bei einigen Drüsen angedeutet. Dann zerlegt man zweckmäßig nach der Linie der V. saphena magna beide Gruppen in je eine mediale und laterale Abteilung; als fünfte, zentrale Gruppe fügt man die Drüsen hinzu, welche über oder dicht neben der Einmündungsstelle der V. saphena liegen. Keine dieser 5 Gruppen enthält gewöhnlich mehr als 3 oder 4 Drüsen, s. a. Fig. 141.

Die oberflächlichen Leistendrüsen sind die regionären Drüsen für die Haut der ganzen unteren Rumpfhälfte etwa vom Nabel an abwärts, sie nehmen die Lymphgefäße der unteren Bauchhaut, der Gesäßgegend, der äußeren Genitalien, des Dammes, des Afters und der Haut oder auch tieferer Teile der unteren Extremität auf. (Vgl. unten, sowie Text zu 182, 183.)

Die subkutanen Lymphgefäße des Penis, auch die der Eichel, verlaufen (sehr oft nach beiden Seiten hin) zu der oberen medialen Gruppe, zum Teil auch die des Scrotum, welche indessen auch zur unteren medialen Gruppe ziehen. In unserer Abbildung muß die Drüse, welche diese Lymphgefäße aufnimmt, ihrer Lage nach als zentrale bezeichnet und zur fünften Gruppe gerechnet werden. Auch die Lymphgefäße des Dammes und Anus streben auf diese Drüse zu, verbinden sich aber durch einen Seitenzweig noch mit der oberen medialen Drüse.

Die obere laterale Gruppe enthält die regionären Drüsen für die Bauchhaut und auch für den oberen Teil des Gesäßes, während der untere Teil des Gesäßes seine Lymphe mehr zur unteren lateralen Gruppe sendet. Die starken Lymphgefäße der unteren Extremität liegen nicht mehr in den oberflächlichen Schichten der Unterhaut, sondern sehr dicht auf der Fascie und ziehen zu beiden Seiten der V. saphena magna, besonders an der lateralen, zu den beiden anderen Gruppen.

Man kann also auch von einer ringförmigen Anordnung des oberflächlichen Lymphapparates sprechen, indem z. B. die medial gelegenen Teile ihre Drüsen auch medial haben und die oberen auch die obere Gruppe erreichen, wenn auch im Einzelnen vielfach Abweichungen vorkommen. Insbesondere ist zu beachten, daß die Lymphgefäße an allen möglichen Stellen ihrer Bahn sich verzweigen oder Inseln bilden können, oder daß ein Lymphgefäß sich durch Teilung in zwei, selbst drei Drüsen ergießen kann.

Durch die häufigen Erkrankungen der genannten Gegenden erklärt es sich, daß diese Lymphdrüsen oft in Mitleidenschaft gezogen und Gegenstand operativer Eingriffe werden. Sie gehören zu den häufigst erkrankenden Lymphdrüsen des Körpers: Geschwüre an den Genitalien, entzündliche Prozesse am Bein, die Unterschenkelgeschwüre etc. führen zu ihrer Vereiterung (Bubonen); bei Carcinom des Penis, der Vulva, des Anus werden durch die Lymphbahnen in ihnen zuerst Krebskeime deponiert, wenn der Krebs anfängt, Metastasen zu bilden. Bei tuberkulösen Prozessen der Gelenke der unteren Extremität geht nicht selten die Tuberkulose auf sie über.

Operationen an diesen Drüsen sind wegen des Konfluxes der oberflächlichen Gefäße ziemlich blutig. Wenn die in Betracht kommenden Gefäße auch nur klein sind, so bluten sie doch lebhaft, wie alle Gefäße dicht am Abgang von sehr großen Arterien oder Venen. Von den großen Gefäßen sind sie nur durch die Fascia cribriformis getrennt; bei Einschnitten oder bei Exstirpation der Drüsen ist also Vorsicht geboten.

Ihre Vasa efferentia senden sie zu den Lgl. suprafemorales und nur zum ganz geringen Teile zu den Lgl. subinguinales profundae (s. a. Fig. 141).

Fig. 167. Inguinalgegend, zweite Schicht. Fossa ovalis femoris.

Präparat von einem 33jährigen Manne. Die Haut mit den teilweise mehrfachen „Hautfascien", d. h. den das subkutane Fett in mehrere Schichten trennenden, vielfach selbständig darstellbaren Bindegewebsmembranen, sowie die Lymphdrüsen entfernt. Die Lymphgefäße sind auch weggenommen, ihre Durchtrittsstellen, die teilweise nicht mit denen der kleineren Gefäße der Leistengegend zusammenfallen, erzeugen die Fascia cribrosa. Fossa ovalis und über der V. femoralis der Schenkeltrichter der Fascia transversalis (WALDEYER) dargestellt.

Nicht nur die eigentliche Aponeurose des M. obliquus externus abdominis, sondern auch die Fascia lata nebst der Fascia pectinea u. s. w. kann man als Sehnenausbreitung dieses Muskels auffassen; nicht nur bei Tieren, sondern auch beim Menschen erstreckt sich der Muskel direkt und indirekt auf den Oberschenkel. An jeder Leiche läßt sich die Fascia lata vom M. obliquus externus aus anspannen.

Unterhalb des Lig. inguinale kommt es zur Bildung besonderer Einrichtungen, bedingt durch den Durchtritt von Gefäßen durch die Fascie.

Die gewöhnliche Beschreibung lautet: Die Fascia lata, welche als feste Membran den Oberschenkel umhüllt, teilt sich unterhalb des medialen Teiles des Lig. inguinale in zwei Blätter. Das tiefe geht Verbindungen mit der Fascia iliopectinea ein und zieht hinter den Gefäßen weg nach oben. Das oberflächliche Blatt setzt sich an das Lig. inguinale an. Es ist über der V. femoralis und medial von ihr mehrfach durchlöchert, um oberflächliche Gefäße in die Tiefe treten zu lassen: Fascia cribrosa. Entfernt man diesen dünnen, durchlöcherten Teil und das lockere unter ihr liegende Fett, so erhält man eine Vertiefung, Fossa ovalis. Dieselbe hat stets nach unten einen scharfen Rand, Margo falciformis, über welchen hinweg die V. saphena magna sich zur Einmündung in die V. femoralis begibt. Der durch Präparation darstellbare obere und äußere Rand der Grube setzt sich nach oben an das Lig. inguinale, zum Teil auch an das GIMBERNATsche Band an. Die Fossa ovalis ist also nichts anderes als ein Gefäßloch, wie es auch sonst beim Durchtritt von Venen durch oberflächliche Fascien vorkommt, nur daß hier das Loch allerdings über das Maß der Vene hinausgewachsen ist.

Die oberflächlichen Gefäße, welche hier die Fascien durchsetzen, sind nach innen A. und V. pudenda externa, nach oben A. und V. epigastrica superficialis, nach außen A. und V. circumflexa ilium superficialis. Wie alle dicht an der Abgangsstelle aus großen Arterien oder an der Einmündung in große Venen gelegenen Gefäße bluten auch die an sich kleinen Gefäße, wenn sie angeschnitten werden, ziemlich stark.

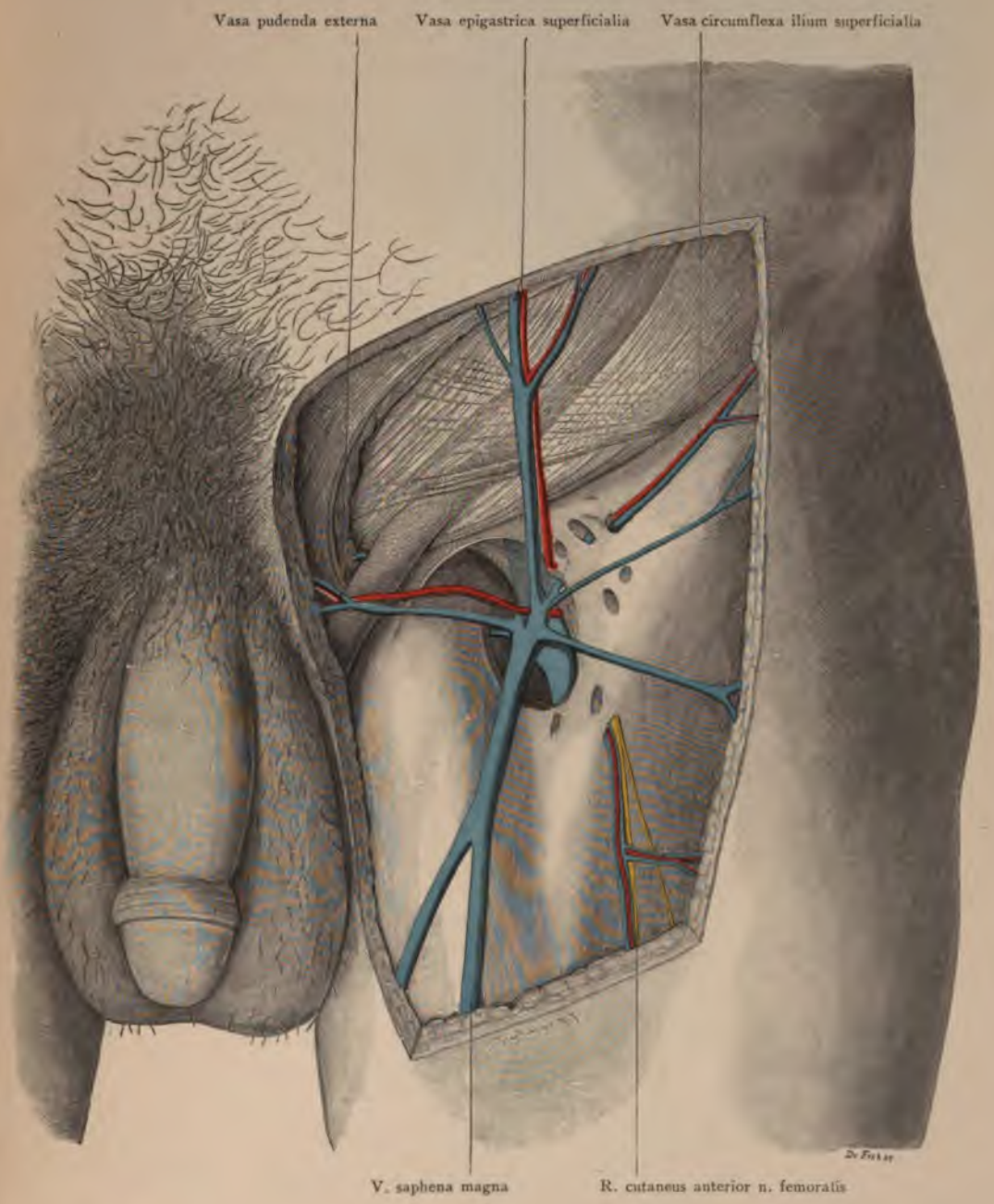

Fig. 167. Inguinalgegend, zweite Schicht, links. Fossa ovalis femoris.

$^2/_3$ der natürlichen Grösse.

Verlag von Gustav Fischer in Jena.

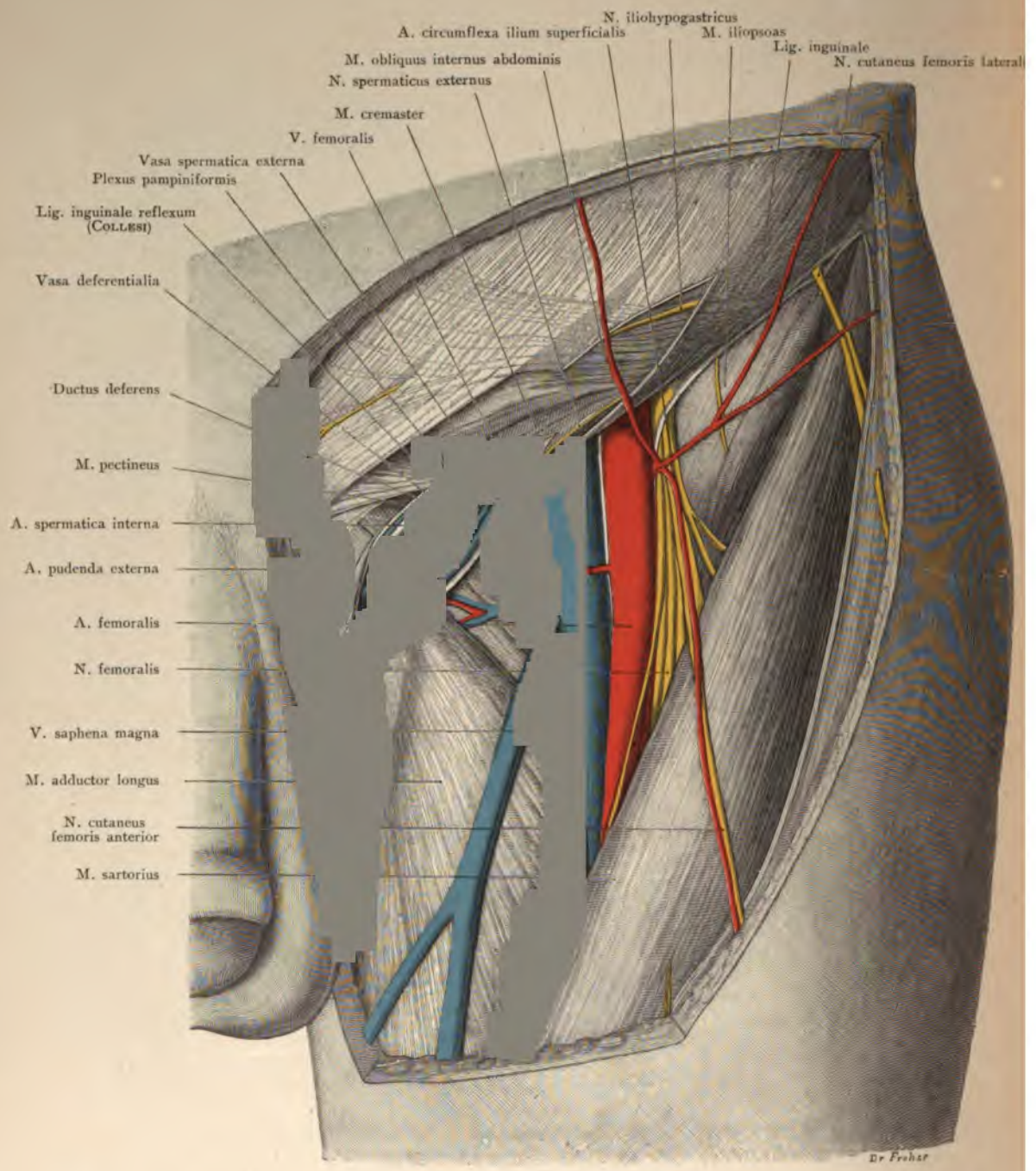

Fig. 168. Inguinalgegend, dritte Schicht, links. Samenstrang. Scarpasches Dreieck.

$^3/_4$ der natürlichen Grösse.

Verlag von Gustav Fischer in Jena.

Fig. 168. Inguinalgegend, dritte Schicht. Samenstrang. SCARPAsches Dreieck.

37jähriger Mann. Fascia lata und Lymphapparat der Leistenbeuge entfernt. Die Aponeurose des M. obliquus externus abdominis (und damit der subkutane Leistenring) ist gespalten und der Samenstrang in seine Hauptbestandteile zerlegt.

Nach Entfernung desjenigen Teiles der Fascia lata, welcher über die Inguinalgegend hinzieht, erscheint ein dreieckiger Raum mit Basis nach oben, Spitze nach unten: das SCARPAsche Dreieck. Es wird nach oben begrenzt vom Leisten- (POUPARTschen) Bande, medial vom M. adductor longus, welcher unterhalb des Tuberculum pubicum vom Schambein entspringt und lateral-abwärts zum mittleren Drittel der medialen Lippe der Crista (Linea aspera) femoris zieht, lateral vom M. sartorius, welcher von seinem Ursprung unter der Spina iliaca anterior superior schräg medial-abwärts an dem Oberschenkel herabsteigt, an dem medialen Condylus des Femur vorüber zu seiner Insertion an der medialen Fläche der Tibia bis zu deren Crista. In diesem Dreieck liegen jetzt der Nerv und die großen Gefäße frei.

Die Arteria femoralis liegt unter dem POUPARTschen Bande, genau in der Mitte einer von der Spina iliaca anterior superior zur Symphyse gezogenen Linie und steigt von da fast senkrecht abwärts. Gerade an dem genannten Bande kann man sie am besten mit den Fingern zum Zweck der Blutleere komprimieren, da hier der horizontale Schambeinast ein festes Widerlager bildet. In jenem Dreieck gibt sie neben kleineren Aesten (s. Fig. 167: A. epigastrica superficialis, circumflexa ilium superficialis, pudenda externa) die große A. profunda femoris nach hinten ab; da diese fast so stark ist wie die Fortsetzung der A. femoralis, die sogen. A. femoralis superficialis, so nimmt an der Abgangsstelle, meist 3—4 cm unterhalb des POUPARTschen Bandes, die Arterie plötzlich an Umfang ab.

Die V. femoralis liegt innen von der Arterie, mit ihr in eine derbe Scheide eingeschlossen, schiebt sich aber alsbald hinter die Arterie. Sie nimmt die V. saphena magna auf, welche über den Rand der Fascie hinweg sich in sie einsenkt, s. Fig. 167. Nach innen von der Vene liegt der Schenkelring (s. Fig. 170). Die Grube unterhalb desselben zwischen Vene, M. pectineus und N. adductor longus ist mit Fett und den tiefen Lymphdrüsen (Lgl. subinguinales profundae) ausgefüllt.

Der N. femoralis tritt in der Lacuna musculorum unter dem Leistenbande hervor und liegt im SCARPAschen Dreieck etwa 1 cm lateral von der Arterie. Er verschwindet bald unter dem M. sartorius und löst sich in die Aeste auf, welche die Haut der Vorderfläche des Oberschenkels, den M. sartorius und M. quadriceps femoris versorgen.

Unter den Gefäßen und dem Nerven liegen M. iliopsoas und M. pectineus.

An der Spitze des SCARPAschen Dreiecks zieht der M. sartorius schräg über die Gefäße hin; man muß also diesen Muskel erst zur Seite schieben, um Arterie und Vene in ihrem weiteren Verlauf freizulegen.

Die Figur zeigt ferner die Elemente, welche den Samenstrang bilden: Ductus deferens mit den begleitenden Vasa deferentialia; A. spermatica interna und Plexus pampiniformis; Vasa spermatica externa für die Samenstranghüllen. Die V. spermatica externa ist dadurch von Bedeutung, daß sie regelmäßig mit dem Plexus pampiniformis zusammenhängt, aber schon in die V. epigastrica inferior einmündet (venöse Kollateralbahn).

Fig. 169. Inguinalgegend, vierte Schicht. Bruchöffnungen. Bursa iliaca.

60jähriger Mann. Samenstrang aus dem Leistenkanal herausgezogen und abgeschnitten. Ductus deferens blau. Fascia penis gespalten und die dorsalen Gefäße und Nerven freigelegt. Fascia lata femoris im lateralen Teile entfernt. N. femoralis und cutaneus femoris lateralis kurz abgeschnitten, ein Stück aus dem M. iliopsoas herausgenommen, bis die Bursa iliaca (rosa) freilag. Becken und Oberschenkel punktiert angegeben. Das punktierte Oval über dem Schenkelkopf gibt Lage und Größe der Kommunikation der Bursa iliaca mit dem Hüftgelenk in diesem Falle an.

Unmittelbar nach außen von der A. femoralis (communis) und im Niveau etwas tiefer liegt der M. iliopsoas und der N. femoralis.

Ein sehr großer Schleimbeutel, Bursa iliaca (iliopectinea), scheidet den M. iliopsoas von dem horizontalen Schambeinast und der Hüftgelenkskapsel; er sorgt dafür, daß der Muskel ohne Reibung über den Knochenrand hinwegrollt. Die Kapsel des Hüftgelenkes ist an der Stelle, wo sie der Wand des Schleimbeutels anliegt, ziemlich dünn und hat bisweilen, etwa unter zehn Fällen einmal, eine Oeffnung, durch welche der Schleimbeutel mit dem Gelenk kommuniziert. Dieser Schleimbeutel kann sich unter dem Muskel ziemlich weit in das Becken hinauf erstrecken und ist praktisch von besonderer Wichtigkeit, einmal weil er isoliert erkranken kann; Anschwellungen desselben sind dann schwer von Vergrößerung der Lymphdrüsen, Aneurysmen der Arterie oder Erkrankungen des Hüftgelenkes zu unterscheiden und nur auf Grund einer genauen Kenntnis der Lage des Schleimbeutels zu erkennen. Sodann können entzündliche Prozesse vom Hüftgelenk aus entweder nach Perforation der dünnen Scheidewand oder unter Benutzung der etwa vorhandenen natürlichen Kommunikationsöffnung auf den Schleimbeutel übergehen und so in das Becken gelangen.

Die Figur zeigt noch die wichtigen Verhältnisse an den Bruchöffnungen. Die Fasern des M. obliquus externus abdominis weichen spitzwinklig auseinander und bilden so die beiden Crura oder Columnae des Leistenringes (Crus superius s. mediale; Crus inferius s. laterale), zwischen denen sich die vordere Oeffnung des Leistenkanals befindet. Das Crus superius endet in der Mittellinie (oder geht über diese hinüber), an der Symphyse und strahlt in das Lig. suspensorium penis aus, — das Crus inferius inseriert wesentlich am Tuberculum pubicum. Der spitze Winkel und die Vorderfläche des Samenstranges werden bedeckt durch die Fibrae intercolumnares, welche einem zu starken Auseinanderweichen der Crura entgegenwirken. Das Lig. inguinale (Lig. POUPARTI s. FALLOPPII) stellt einen verdickten fibrösen Strang, streng genommen eine Sehne oder einen Schnenstrang vor. Gewöhnlich faßt man es als „Band", d. h. fibröse Fasern zwischen zwei Knochenpunkten, auf — oder man läßt es den unteren Rand des M. obliquus externus bilden. Von dem Crus inferius und dem nicht scharf davon zu trennenden Lig. inguinale strahlen verschiedene Fasern aus, von denen manche besondere Namen erhalten haben. So bezeichnet man die in der Nähe des Tuberculum pubicum nach unten zur Fascia pectinea laufende, ein spitzes Dreieck mit nach außen (und oben) konkaver Basis bildende Masse als Lig. lacunare (GIMBERNATI) (s. Fig. 170) — den nach oben und hinten zum Knochen ziehenden Teil als Lig. inguinale reflexum (COLLESI). Beide „Bänder" sind meist untrennbar vereint. Das Verhalten hier ist überhaupt nicht konstant, daher die Beschreibungen so widersprechend.

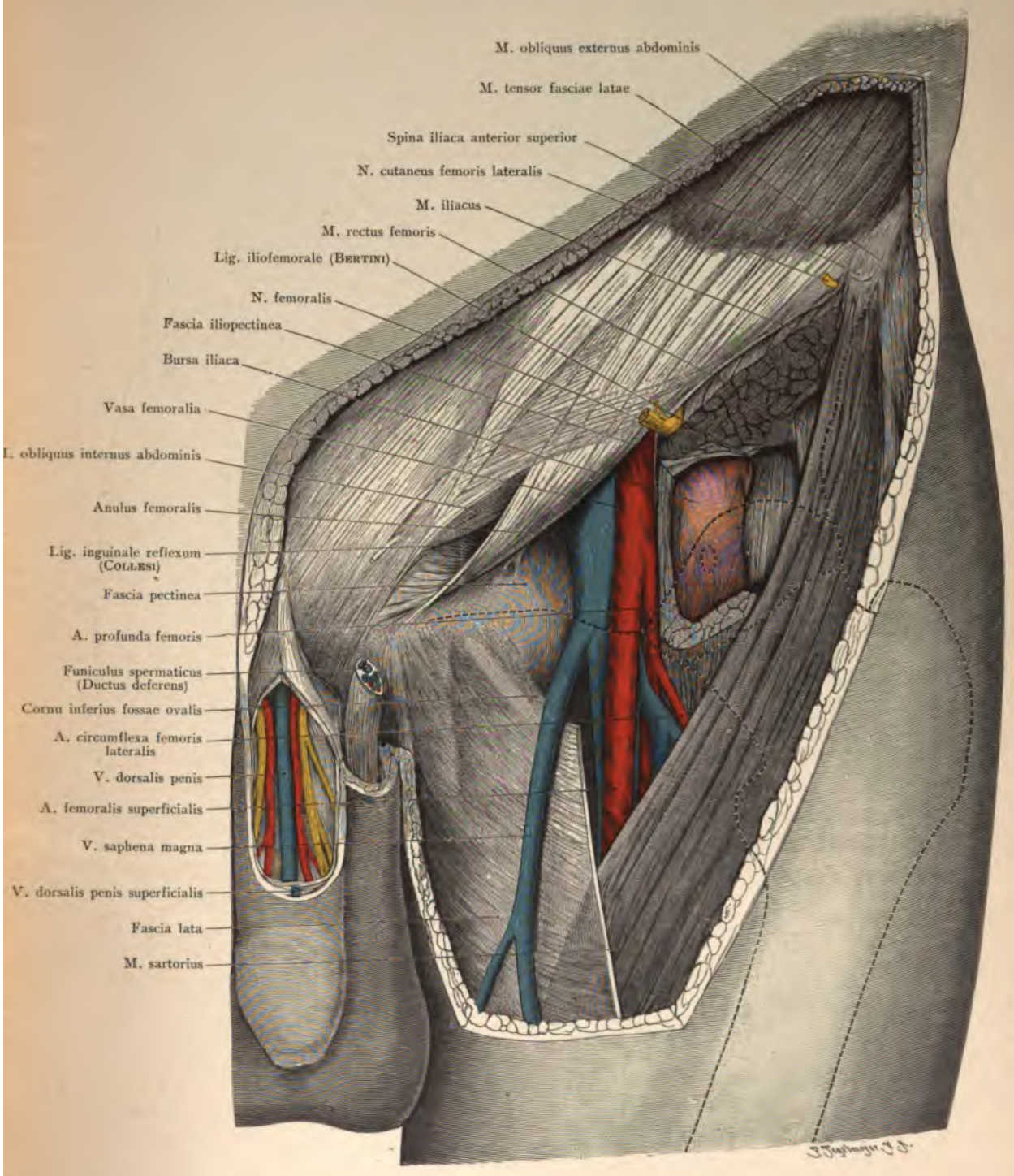

Dr. Frohse.

Fig. 169. Inguinalgegend, vierte Schicht, links. Bruchöffnungen. Bursa iliaca.

$^3/_4$ der natürlichen Grösse.

Verlag von Gustav Fischer in Jena.

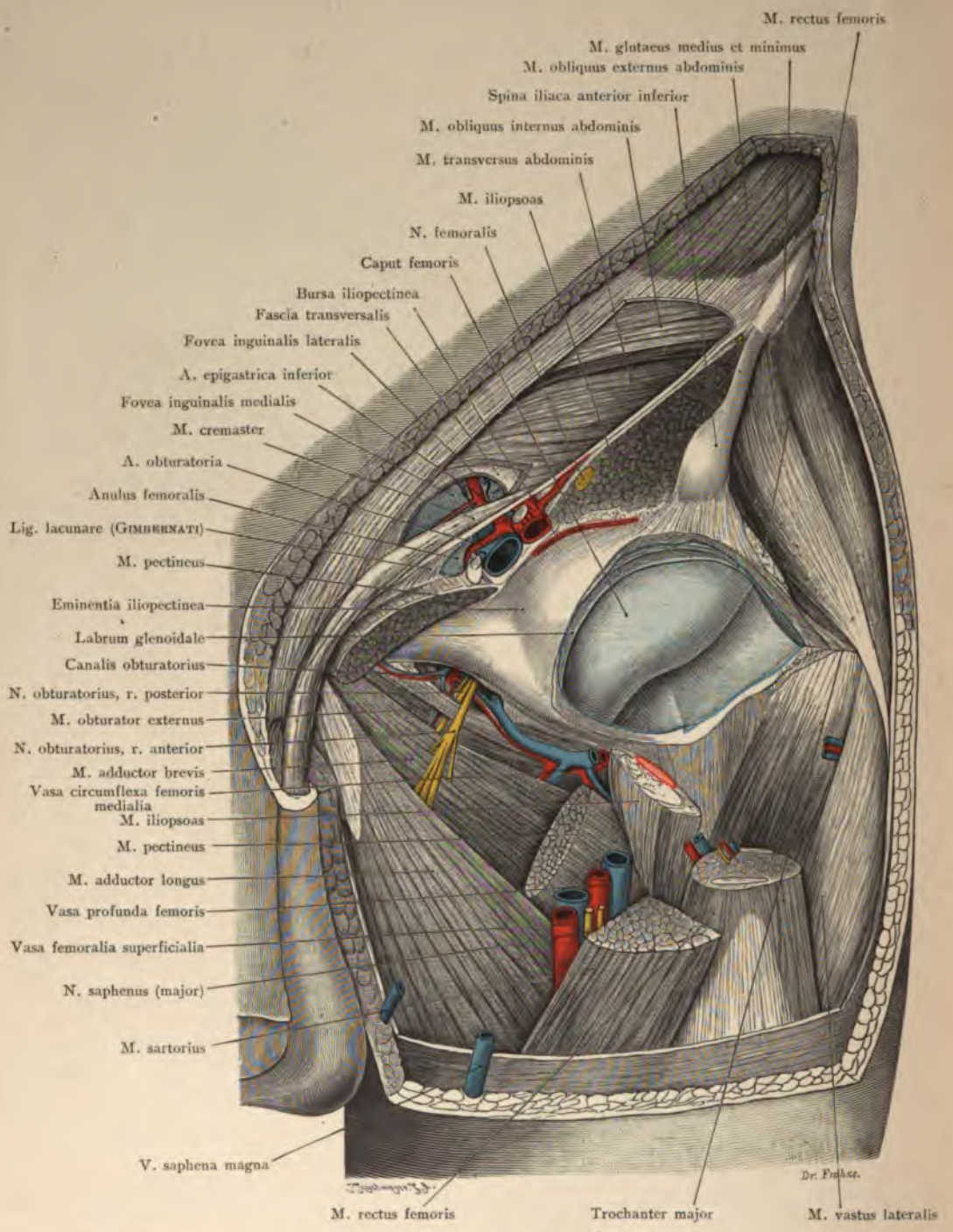

Fig. 170. Inguinalgegend, fünfte Schicht, links. Subperitonaeale Bruchöffnungen. Hüftgelenk. Regio obturatoria.

$^2/_3$ der natürlichen Grösse.

Verlag von Gustav Fischer in Jena.

Fig. 170. Inguinalgegend, fünfte Schicht. Subperitonaeale Bruchöffnungen. Hüftgelenk. Regio obturatoria.

An einem erwachsenen Manne ist die weitere Leistengegend schichtenweise freigelegt: oberhalb des Leistenbandes bis auf die subperitonaealen Bruchpforten der Herniae inguinales; in der Höhe des Bandes Muskeln und Gefäße senkrecht durchtrennt, so daß die Lacunae musculorum nnd vasorum fast im Querschnitt erscheinen (Bruchpforte der Herniae femorales): unterhalb des Bandes ist im medialen Teile ein Stück aus dem M. pectineus entfernt, so daß die Schenkelöffnung des Canalis obturatorius (äußere Bruchpforte der Herniae obturatoriae) zu sehen ist; lateral ist auf das Hüftgelenk eingegangen unter weiter Eröffnung der Gelenkhöhle.

Das Hüftgelenk liegt unmittelbar nach außen, aber erheblich tiefer als die Arterie. Der N. femoralis liegt fast genau über der Mitte des Schenkelkopfes. Nur bei ganz mageren Individuen ist der Gelenkkopf von vorn her zu tasten. Wegen der tiefen Lage und der Nähe der großen Gefäße ist demnach das Hüftgelenk von vorn her schlecht zugänglich.

Von größeren Arterien gehen hier von der A. profunda femoris ab die A. circumflexae femoris lateralis und medialis; eine von ihnen oder auch beide können direkt aus der A. femoralis („communis" oder auch der „superficialis") kommen.

Eine chirurgisch wichtige Stelle findet sich medial von den Gefäßen. Nimmt man hier den M. pectineus fort, so kommt man auf den M. obturator externus, welcher von der Außenfläche des Foramen obturatum und der Membrana obturatoria entspringt und, lateralwärts ziehend, in der Fossa trochanterica inseriert. Die Membran verschließt das ganze Foramen obturatum bis auf die obere-äußere Ecke; hier bleibt ein kleines Loch von kaum 1 cm Durchmesser zum Austritt der A. obturatoria nebst zwei Venen und des gleichnamigen Nerven frei. Neben diesen Gebilden kann ein Bruchsack hervortreten: Hernia obturatoria. Die tiefe Lage dieser meist kleinen Hernie erklärt die Schwierigkeit ihrer Diagnose. Die nahe Lagebeziehung zum N. obturatorius führt bisweilen durch Druck der Hernie zu Schmerzen im Gebiete des Nerven, die dann diagnostisch von Bedeutung sein können.

Die Figur zeigt ferner noch die Gebilde, welche unter dem Leistenbande hervorziehen. Das Lig. inguinale bildet mit dem oberen Rande des Beckens einen großen spaltförmigen Raum, welcher durch die Fascia iliopectinea in zwei Abteilungen getrennt wird; diese Fascie, welche sich aus der Fascia iliaca entwickelt und mit dem M. iliopsoas zum Trochanter minor zieht, geht nämlich feste Verbindungen mit der Eminentia iliopectinea ein. Im lateralen Abschnitt liegt der M. iliopsoas, in seine obere Fläche eingebettet der N. femoralis. Im medialen Abschnitt liegen die großen Gefäße und der M. pectineus. Zwischen der V. femoralis und dem lateralen Rande des GIMBERNATschen Bandes bleibt ein kleiner Raum, erfüllt von lockerem Bindegewebe: Anulus femoralis, der wichtigste Punkt, an welchem leicht das Peritonaeum nach außen vorgestülpt werden und Anlaß zur Entstehung der Schenkelbrüche geben kann. Hier liegen tiefe subinguinale Lymphdrüsen, deren eine als „ROSENMÜLLERsche" bekannt ist. Ein „Schenkelkanal" ist nicht vorgebildet, sondern entsteht erst beim Herabtreten einer Schenkelhernie.

Fig. 171. Frontalschnitt des Hüftgelenkes eines 8jährigen Knaben. Nach VON BRUNN.

Gefrierschnitt.

Die Synovialmembran reicht allseitig über die Epiphysenlinie hinaus auf den Schenkelhals, so daß bei Abtrennung der Epiphyse die Kapsel eröffnet wird, vorausgesetzt, daß eine heftig wirkende Gewalt tätig ist und die Kapsel an ihrem Uebergange vom Gelenkkopf auf den Hals abreißt. Da sich aber die Kapsel bis an ihren festhaftenden Ursprung vom Gelenkknorpel leicht vom Schenkelhals ablösen läßt, so kann die Integrität der Gelenkhöhle gewahrt bleiben, falls die Diaphyse sich vom Gelenkknorpel ohne große Gewalt löst. Wenn entzündliche Prozesse der Epiphyse über das Gebiet derselben hinaus sich verbreiten, so müssen sie notwendig zu einer Perforation in das Hüftgelenk führen, außer etwa, wenn sie durch die Epiphysenlinie hindurch sich ausschließlich nach unten hin, also in die Diaphyse fortsetzen.

Da der Abstand der Epiphysenlinie von der Oberfläche des Hüftgelenkkopfes nur sehr klein ist, so muß bei der Resektion des Hüftgelenkes die Entfernung des Gelenkkopfes zugleich die Zerstörung der Epiphysenlinie nach sich ziehen, wodurch bei jugendlichen Individuen eine empfindliche Schädigung des Längenwachstums des Femur bedingt ist.

Fig. 172. ROSER-NÉLATONsche Linie.

Die Knochenkonturen sind auf die Oberfläche projiziert.

Da der Hüftgelenkskopf selbst von allen Seiten durch eine so dicke Lage von Weichteilen bedeckt ist, daß er der direkten Betastung nicht zugänglich ist, so benutzt man zur Orientierung über seine Lage den bloß um die Länge des Schenkelhalses von ihm entfernten, oberflächlich gelegenen und leicht tastbaren Trochanter major. Bei leichter Beugung fällt der am meisten nach außen vorspringende und unmittelbar unter der Haut gelegene Teil desselben, bei rechtwinkliger Beugung seine Spitze in eine Linie, die man von der Spina iliaca anterior superior zum Tuber ischiadicum zieht. Ist der Schenkelknopf aus der Pfanne nach oben gerutscht, so muß auch der Trochanter oberhalb dieser sogen. ROSER-NÉLATONschen Linie stehen.

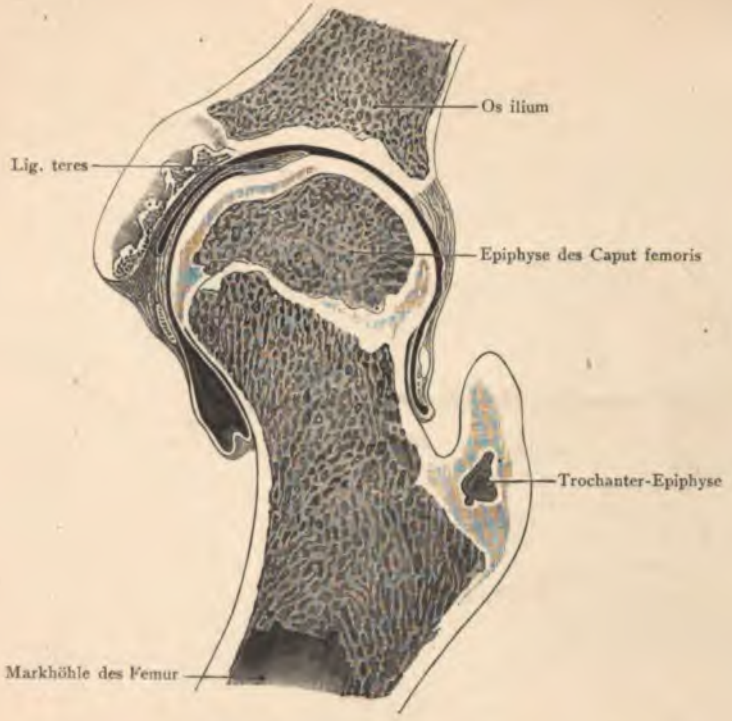

Fig. 171. Frontalschnitt des linken Hüftgelenks eines 8-jährigen Knaben, von vorn.

Nach VON BRUNN. — Natürliche Grösse.

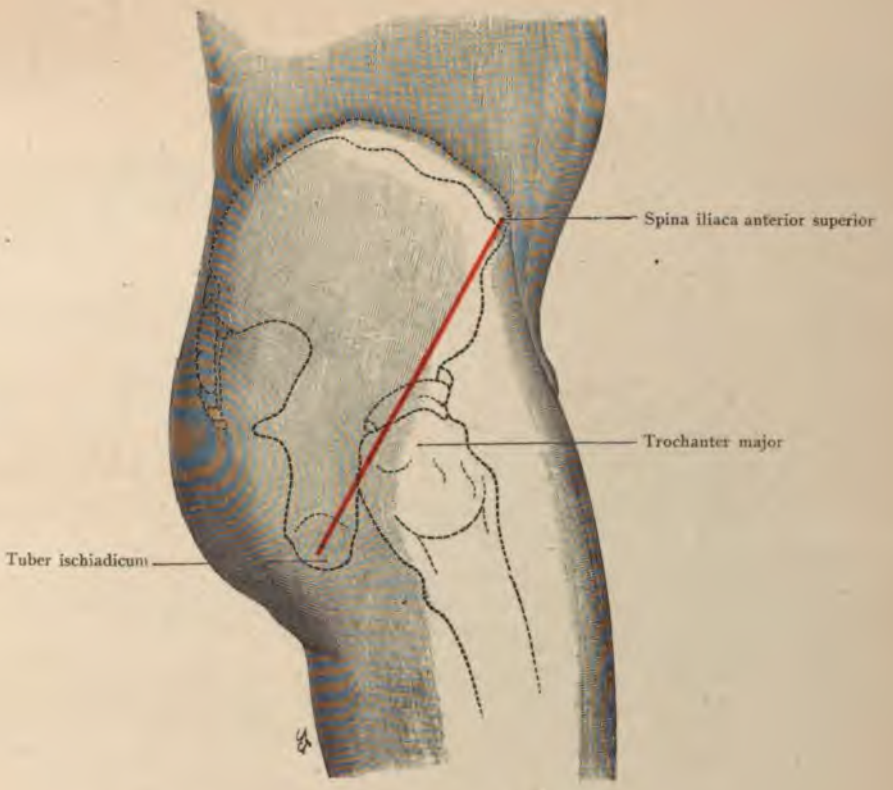

Fig. 172. ROSER-NÉLATONSche Linie.

1/4 der natürlichen Grösse.

Verlag von Gustav Fischer in Jena.

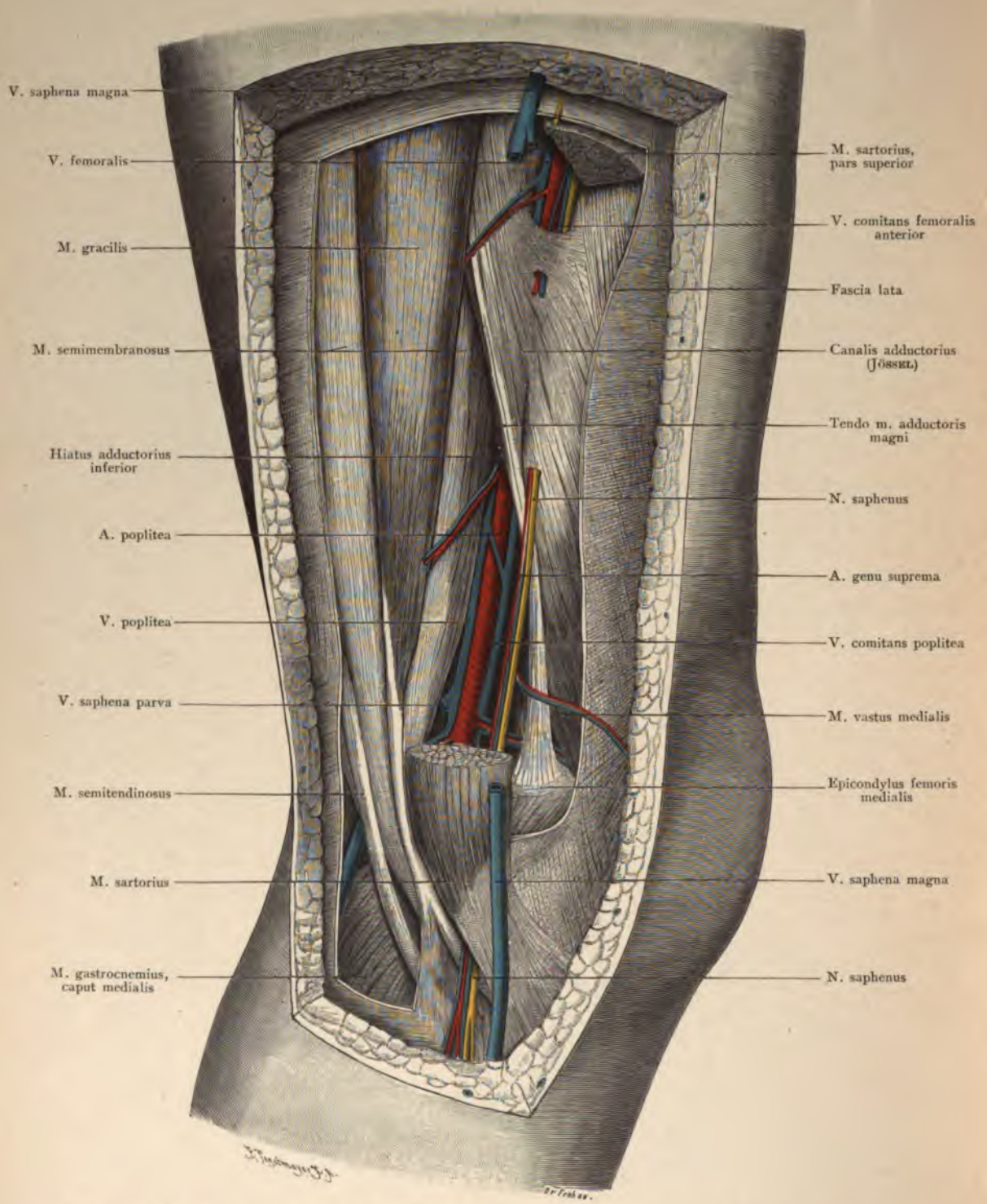

Fig. 173. Adductorenkanal und Kniekehle von innen, links. (Jobertsche Grube.)

$^2/_3$ der natürlichen Grösse.

Verlag von Gustav Fischer in Jena.

Fig. 173. Adductorenkanal und Kniekehle von innen. (JOBERTsche Grube).

Linkes Bein eines 15jährigen Mädchens. Aus dem M. sartorius ist ein Stück herausgeschnitten.

Die A. femoralis (superficialis) liegt im oberen Teile des Oberschenkels auf dessen Vorderseite, tritt weiter unten auf die Innen- und schließlich auf die Hinterseite desselben. Auf diesem Wege kreuzt sie sich spitzwinklig mit dem Femur: oben liegt sie nach innen vom Femurkopf und oberflächlicher als dieser; dann nähert sie sich der medialen Seite des Schaftes und begibt sich nachher an dessen Hinterseite. Dabei nimmt die Arterie einen fast geraden und senkrechten Weg, während der Verlauf des Femur ein schräger ist und dadurch die Kreuzung bedingt.

Oben liegt die Arterie vor den Adductoren. Da nun diese: M. pectineus, adductor longus und magnus mit einer breiten membranösen Sehne entlang der ganzen Crista (Linea aspera) vom Trochanter minor bis zum Condylus medialis am Femur inserieren, so muß die Arterie, um an die Hinterseite des Oberschenkels zu gelangen, diese Sehne durchsetzen. Das geschieht im sogen. HUNTERschen oder Adductorenkanal. Unterhalb der Spitze des SCARPAschen Dreieckes ist die Arterie bedeckt vom M. sartorius, liegt auf dem M. adductor longus. Etwa in der Mitte des Oberschenkels tritt sie in den Adductorenkanal ein. Dieser wird dadurch gebildet, daß sich vom M. adductor longus und magnus eine starke sehnige Platte zum M. vastus medialis hinüberspannt. Erst am Ende dieses Kanals durchbricht die Arterie die Adductorensehne selbst. Der Kanal, dessen Vorderwand also die eben genannte sehnige Platte, dessen Hinterwand M. adductor longus und magnus bilden, ist etwa 5 oder mehr cm lang und endet an der Grenze vom mittleren und unteren Drittel des Oberschenkels.

Mit der Arterie tritt in den Kanal der N. saphenus, durchsetzt aber mit der A. genu suprema etwa in der Mitte die vordere Wand. Mit der Arterie laufen durch den Kanal ihre zwei Begleitvenen, von denen eine meist sehr schwach ist.

In ganz ähnlicher Weise wie die A. femoralis selbst durchbohren auch die drei Aeste der A. profunda femoris, die A. perforantes, die Insertionen der Adductoren, um an die Hinterseite des Oberschenkels zu gelangen.

Ist man genötigt, zu operativen Eingriffen, z. B. bei akuter Osteomyelitis. sich das Femur in seiner ganzen Länge zugänglich zu machen, so ist dazu die Außenseite die günstigste; denn innen und vorn kommt man mit den großen Gefäßen, auf der Vorderseite unten mit dem oberen Recessus des Kniegelenkes, hinten mit dem N. ischiadicus und nahe der Kniekehle wiederum mit den Gefäßen in Konflikt, während man außen keinem wichtigen Nerven oder Gefäße begegnet.

Fig. 174. und Fig. 175. Querschnitte des Oberschenkels am Ende des oberen und des mittleren Drittels.

Gefrierschnitte.

Drei mächtige Muskelgruppen umgeben den Oberschenkel und hüllen ihn so vollständig ein, daß er nur am Trochanter major und an den Kondylen frei unter der Haut liegt. Vorn die Extensoren: M. quadriceps femoris (M. rectus femoris, von der Spina anterior inferior und dem Rande des Acetabulum, M. vastus lateralis und medialis, zwischen ihnen M. vastus intermedius [femoralis], ringsum vom Femur selbst ihren Ursprung nehmend); innen die Adduktoren (M. adductor brevis, longus, magnus; M. pectineus, gracilis) vom Becken entspringend; hinten die Flexoren: M. biceps femoris, semimembranosus und semitendinosus, mit Ausnahme des kurzen Bicepskopfes vom Tuber ischiadicum kommend.

Die Extensoren nehmen bis zum unteren Drittel an Masse zu, da sie vom Femur neue Elemente erhalten. Die Adduktoren nehmen stetig an Masse ab, bis sie nahe dem Knie nur noch eine Sehne bilden; die Flexoren erhalten durch den kurzen Kopf des M. biceps neuen Zuwachs und weichen über der Kniekehle lateral- und medialwärts auseinander.

Eine sehr starke Fascie umhüllt die gesamte Oberschenkelmuskulatur; sie schließt sie so knapp ein, daß nach Durchtrennung der Fascie die Muskeln bauchig hervorquellen (Muskelhernie). An der Außenseite ist die Fascia lata am stärksten, da hier der M. tensor fasciae latae und besonders der M. glutaeus maximus mit ihren kräftigen Sehnenausbreitungen in sie übergehen. Von der Fascie gehen zwei membranöse Scheidewände, Septa intermuscularia, an den Knochen und teilen so die Muskulatur in zwei Gruppen; das Septum intermusculare laterale setzt sich vom Trochanter major bis zum lateralen Condylus des Femur an die laterale Lippe der Linea aspera (Crista) an, das mediale vom Trochanter minor ab an die mediale Lippe derselben und an die Adduktorensehne.

Die Abbildungen zeigen oben und unten die verschiedene Lage der A. femoralis; in Fig. 174 liegt sie, dicht oberhalb des Durchtrittes durch den Adduktorenschlitz, medial und etwas nach vorn vom Femur, während sie in Fig. 175 schon mehr an die Hinterfläche desselben gerückt ist. Die A. profunda femoris, auf Fig. 174 zwischen M. adductor longus und magnus noch als starkes Gefäß sichtbar, verliert durch Abgabe der A. perforantes nach der Hinterseite des Oberschenkels schnell an Kaliber.

Während der N. femoralis sich bald auflöst und als Stamm auf unseren Querschnitten nicht mehr existiert, tritt auf der Hinterseite der N. ischiadicus sehr deutlich hervor; er liegt, von reichlichem Fett umgeben, in dem dreieckigen Raum zwischen Adduktoren und den beiden sich sondernden Gruppen der Flexoren. Der Nerv ist auf Fig. 175 schon in N. tibialis und N. peronaeus geteilt, welche aber noch ganz dicht aneinander liegen.

Die Adduktoren und die Beuger sind nicht so scharf von einander getrennt wie beide Gruppen gegen die Strecker. Der M. sartorius hat während seines ganzen Verlaufs einen besonderen Kanal durch Verdoppelung des oberflächlichen Blattes der Fascie, ebenso der M. gracilis und auch der M. rectus femoris in der oberen Hälfte des Oberschenkels. Die dünnen Spezialfascien der Beuger und der Adduktoren werden bei Eiterungen leicht durchbrochen und entsprechen praktisch nur Lymphspalten zwischen den Muskeln und ihrer Umgebung.

Fig. 174. Querschnitt des rechten Oberschenkels am Ende des oberen Drittels.
Von unten gesehen. — $^{2}/_{3}$ der natürlichen Grösse.

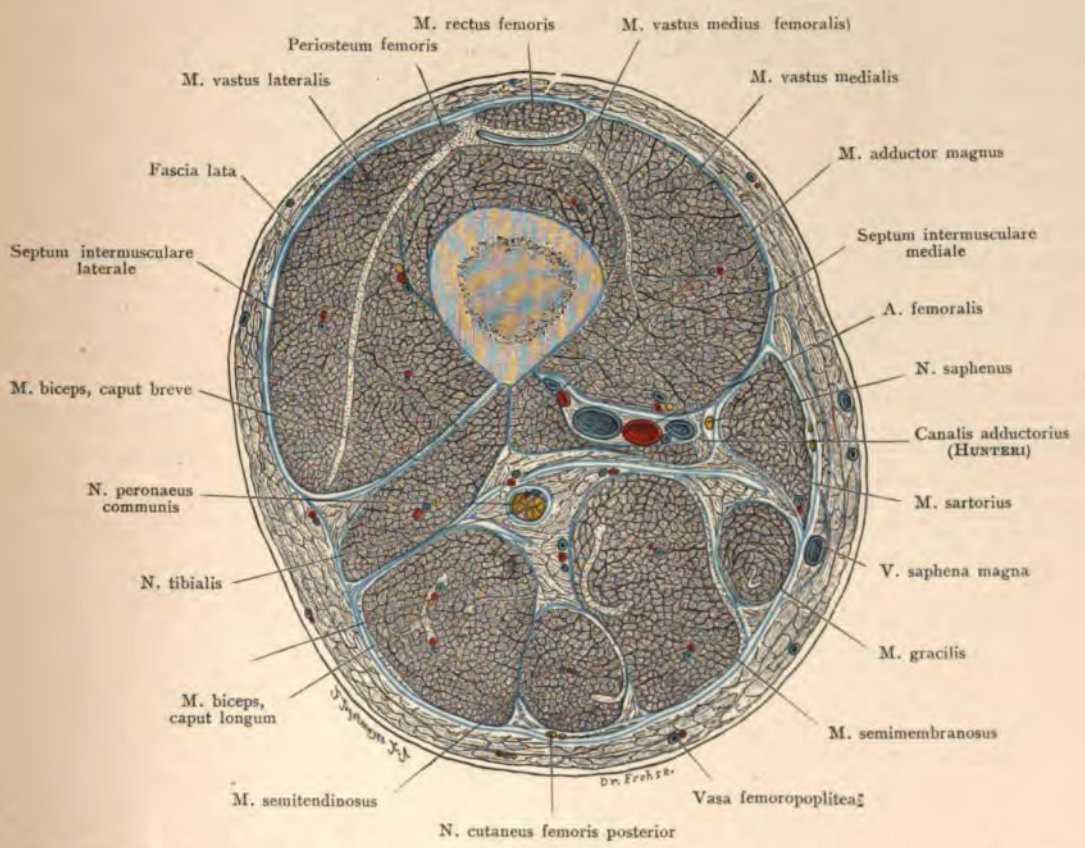

Fig. 175. Querschnitt des rechten Oberschenkels am Ende des mittleren Drittels.
Von unten gesehen. — $^{4}/_{5}$ der natürlichen Grösse.

Verlag von Gustav Fischer in Jena.

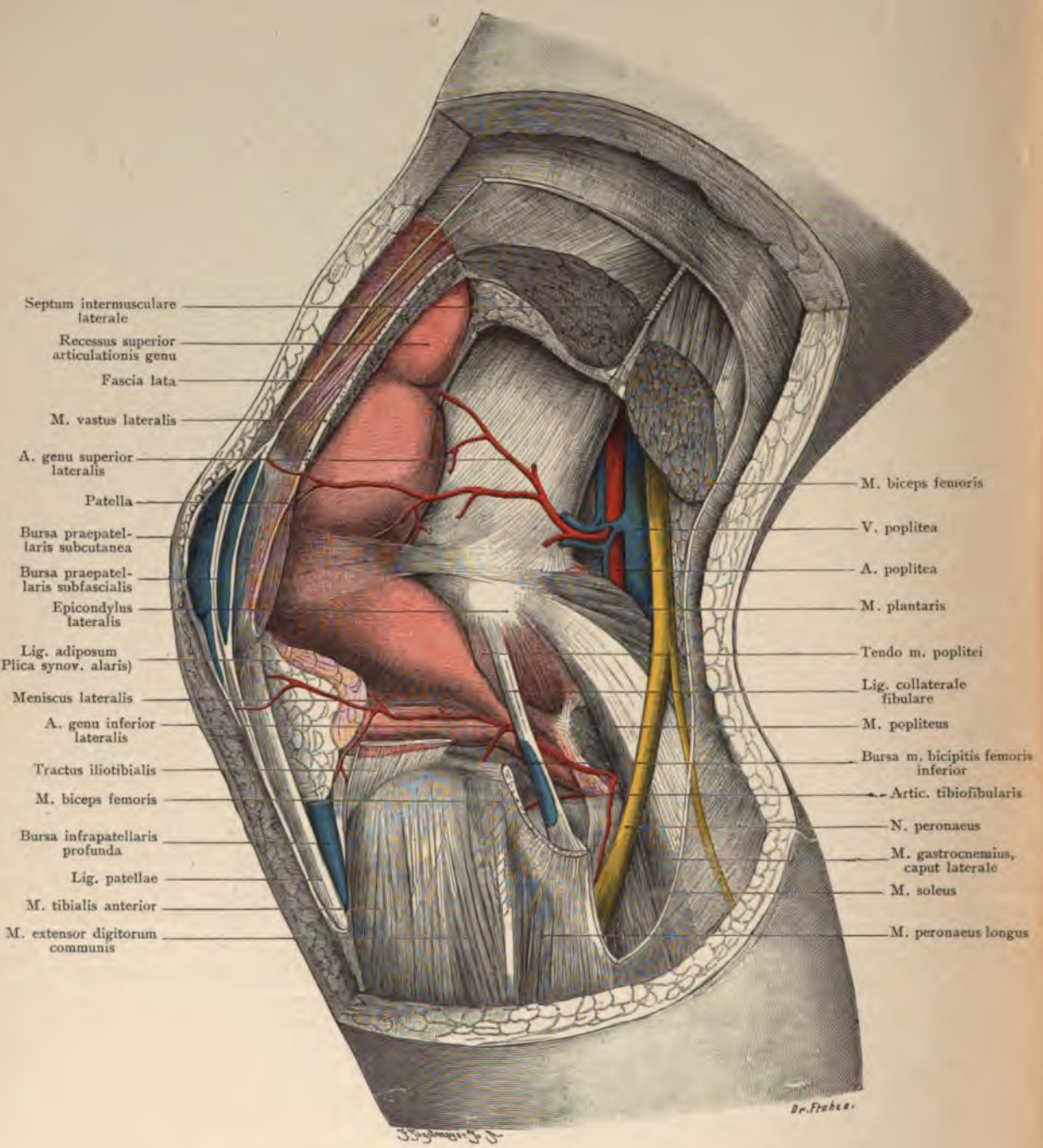

Fig. 176. Linkes Kniegelenk und Umgebung.

Von aussen (links) gesehen. — $^3/_4$ der natürlichen Grösse.

Verlag von Gustav Fischer in Jena.

Fig. 176. Linkes Kniegelenk und Umgebung. Von aussen.

Präparat von einem 15jährigen Mädchen. Injektion des Kniegelenkes mit Gyps. Die Grenzen der Gelenkhöhle rosa, die mit ihr nicht kommunizierende Artic. tibiofibularis dunkelrot, die mit dem Gelenke nicht zusammenhängenden Schleimbeutel der Kniegegend blau. — Der untere Teil des M. vastus lateralis und des M. biceps femoris ist entfernt, der Ansatz des Tractus iliotibialis an der Tibia und der Bicepsansatz am Capitulum fibulae und an der Tibia erhalten.

Man sieht zunächst, wie die Fascia lata des Oberschenkels kontinuierlich in die den Unterschenkel umgebende Fascie übergeht. An der lateralen Seite ist sie besonders verstärkt durch einen breiten Faserzug, den Tractus iliotibialis oder MAISSIATschen Streifen. Er verläuft, vom M. tensor fasciae latae und einem Teile der Fasern des M. glutaeus maximus gebildet, zur Tibia und ist innig mit der Gelenkkapsel verwebt; er hemmt die Adduktionsbewegungen des Oberschenkels.

Die Figur zeigt die Ausdehnung der Kniegelenkshöhle und des mit ihr fast stets kommunizierenden oberen Gelenkrecessus bei starker Anfüllung des Gelenkes, wie man sie bei einem serösen oder eiterigen, auch bei einem Bluterguß findet. Man sieht, daß die wesentlichste Ausdehnung des Gelenkes nach vorn hin möglich ist. Ein starker Erguß hebt hier die Patella mitsamt dem Streckapparate von Femur und Tibia ab, beim Anstoßen an die Patella trifft diese nicht auf den unterliegenden Knochen, sondern sie „tanzt" auf der Flüssigkeit. Seitlich ist keine erhebliche Ausdehnung des Gelenkes möglich, einmal weil die Synovialhöhle sehr wenig über den Gelenkspalt nach oben und unten sich entwickelt (s. a. Fig. 180) sodann weil die außerordentlich starken Seitenbänder straff darüberhin gespannt sind. Nach hinten um die Femurkondylen herum ist die Kapsel wieder etwas ausdehnungsfähiger.

Von Schleimbeuteln ist außer den praepatellaren (s. Erläuterung zu Fig. 181) und der Bursa infrapatellaris profunda zwischen Tibia und Lig. patellae noch die fast konstante Bursa medialis bicipitis (femoris) inferior dargestellt, welche zwischen M. biceps und Lig. collaterale fibulare eingelagert ist. Sie kommuniziert ebenso wie die oben genannte niemals mit dem Gelenk.

Endlich sind noch die seitlichen Komponenten des Rete articulare genu sichtbar. Für die Vorderseite des Gelenkes, die sehr häufigem Druck, beim Knieen u. s. w. ausgesetzt ist, ist auch die Blutversorgung von den verschiedensten Seiten her eine sehr reichliche. So kommt von der medialen Seite die A. genu medialis superior et inferior, von der lateralen Seite die A. genu lateralis superior et inferior, dazu liefern noch die A. genu suprema von oben, die A. recurrens tibialis anterior Beiträge. Das Rete liegt teils oberflächlich zwischen Patella und Haut, teils tiefer hinter den Sehnen und Bändern.

Fig. 177. Sagittalschnitt des Kniegelenkes in Streckstellung.

Gefrierschnitt durch den Condylus lateralis des Femur und der Tibia; die Patella ist also nicht in ihrer größten Längenausdehnung getroffen.

Das Kniegelenk ist von vorn und beiden Seiten leicht zugänglich, nur an seiner Hinterfläche finden sich bedeutende Muskelmassen und in sehr geschützter Lage zwischen ihnen wichtige Nerven und Gefäße. Es besitzt unter allen Gelenken des Körpers die größte Ausdehnung der Synovialhöhle und durch Einlagerung mannigfachen Bandapparates im Inneren den kompliziertesten Bau.

Die Insertion der Kapsel gestaltet sich an allen Seiten sehr verschieden. Vorn reicht die Gelenkhöhle, wenn wir die fast konstant mit ihr kommunizierende Bursa suprapatellaris (subcruralis) dazu rechnen, am höchsten hinauf, etwa 4—6 cm oberhalb des oberen Randes der Patella. An beiden Seiten (s. Frontalschnitt, Fig. 180) geht die Kapselinsertion dicht an den Gelenkspalt heran, um hinten wieder weiter nach oben bis an das obere Ende der Femurkondylen, weniger weit an der Tibia zu reichen. Es liegt also die Vorder- und die Hinterfläche der Femurkondylen im Gelenksacke, ihre laterale und mediale Fläche aber nicht.

Die vordere Wand der Gelenkkapsel wird in ihrem oberen Abschnitte von der Endsehne des M. quadriceps femoris gebildet. Zwischen dieser Sehne und der Vorderfläche des Femur ist konstant ein großer Schleimbeutel eingeschaltet, der dadurch eine besondere Bedeutung erlangt, daß er bei Kindern seltener, bei Erwachsenen fast regelmäßig (in 98 Proz. der Fälle) durch eine mehr oder minder weite, in der Figur durch eine eingeführte Sonde kenntlich gemachte Oeffnung mit der Gelenkhöhle kommuniziert, also als Teil der Gelenkhöhle selbst betrachtet werden kann, weshalb er auch „oberer Recessus" des Kniegelenkes genannt wird. Ansammlungen von Flüssigkeit im Gelenk machen sich durch Vorbuchtung dieser Stelle zuerst bemerkbar.

Unterhalb der Endsehne des M. quadriceps, welche sich an den oberen Rand der Patella ansetzt, bildet die letztere selbst mit ihrer hinteren überknorpelten Fläche die Wand des Gelenkes.

Das Lig. patellae befestigt den unteren Rand der Patella an die Tuberositas tibiae; zwischen ihm und der Tibia liegt die Bursa infrapatellaris profunda, welche nicht mit dem Gelenk kommuniziert, da sie von ihm durch eine mächtige Synovialfalte, Plica synovialis patellaris, getrennt ist. Diese wird durch sagittale Fasern an die Fossa intercondyloidea femoris (eventuell Tibia oder Lig. cruciata) befestigt.

Zwischen Tibia und Femur ist auf der Figur noch der Meniscus lateralis sichtbar; sein innerer, konkaver Rand läuft zugeschärft aus, sein äußerer, dickerer Rand ist mit der Gelenkkapsel verbunden.

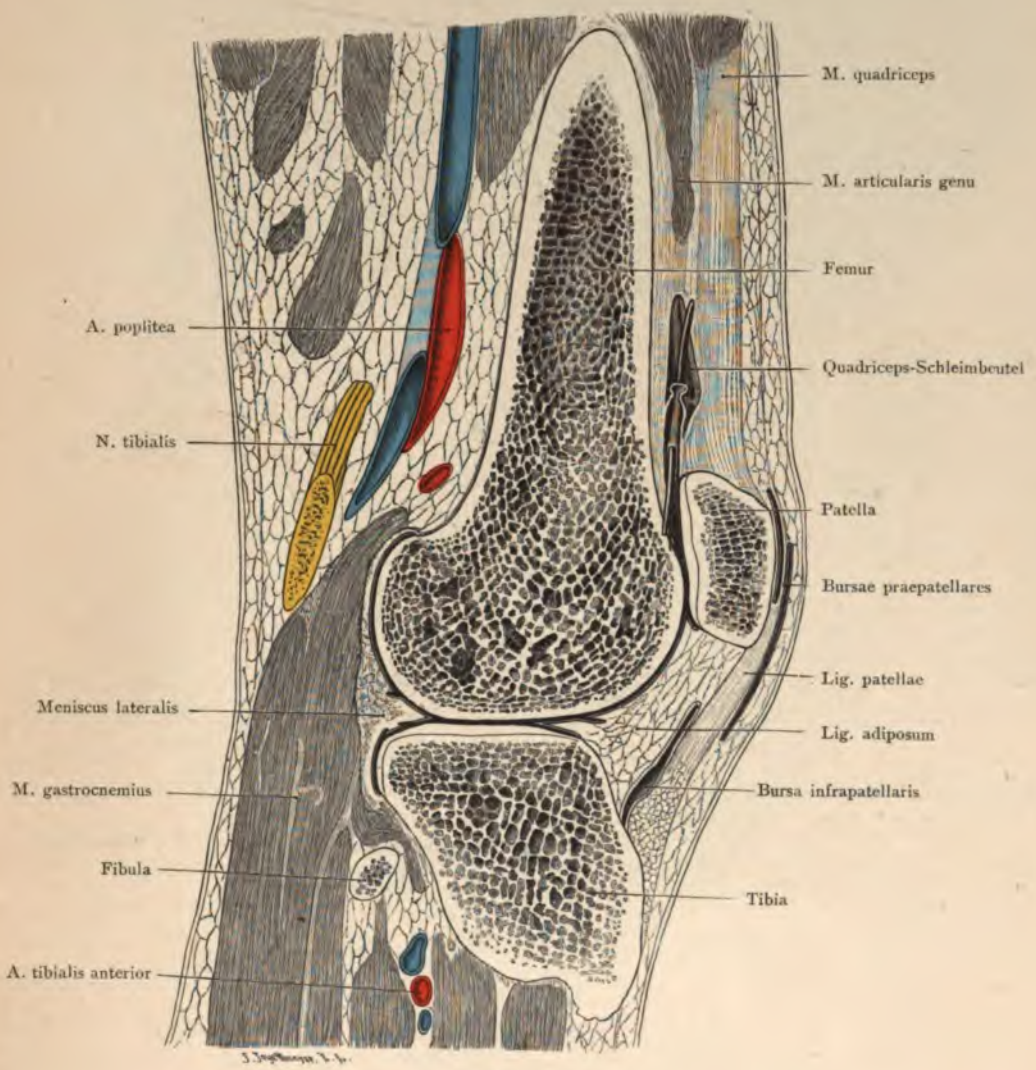

Fig. 177. Sagittalschnitt des linken Kniegelenks in Streckstellung.

Von innen (rechts) gesehen. — $^2/_3$ der natürlichen Grösse.

Verlag von Gustav Fischer in Jena.

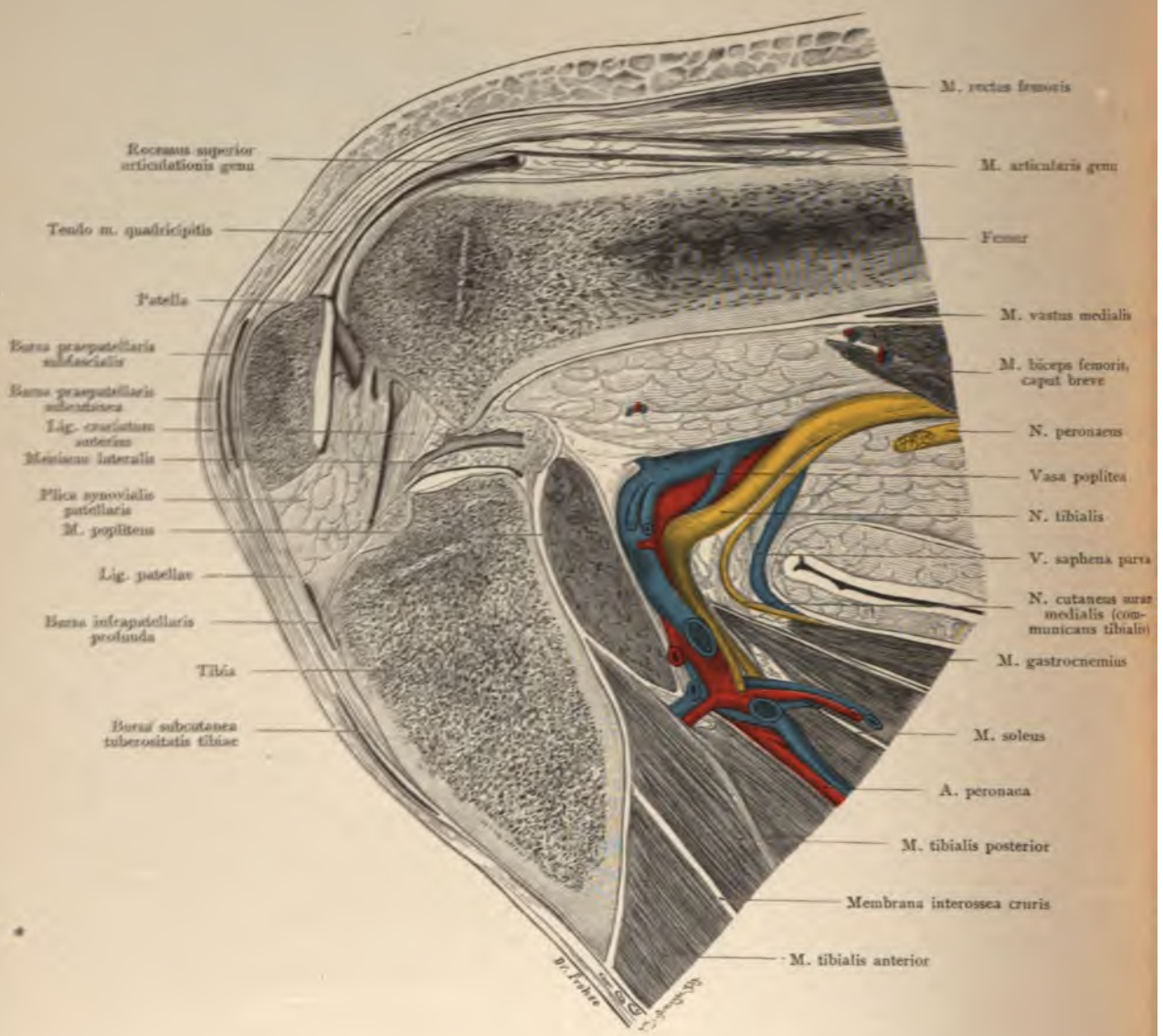

Fig. 178. Sagittalschnitt des linken Kniegelenks in Beugestellung.

Von aussen (links) gesehen. — $^2/_4$ der natürlichen Grösse.

Verlag von Gustav Fischer in Jena.

Fig. 178. Sagittalschnitt des linken Kniegelenkes in Beugestellung.

Präparat von einem 82jährigen Manne. Unmittelbar nach der Injektion des Beines mit Formol wurde das Knie extrem gebeugt, in dieser Stellung fixiert und am nächsten Tage der Sägeschnitt (ohne Gefrieren) gemacht. Trotz des hohen Alters und einer rechts bestehenden hohen Amputation des Unterschenkels erwies sich das Gelenk als vollkommen normal.

Im Gegensatz zur Streckstellung in Fig. 177 zeigt unsere Figur die Verhältnisse, wie sie sich in starker Beugestellung präsentieren; zu gleicher Zeit ist der Schnitt fast in die Mittellinie des Gelenkes gefallen und zeigt einen größeren Teil des interartikulären Bandapparates als Fig. 177.

Da das Lig. patellae die Kniescheibe nach unten fixiert hält, so muß sie bei der Beugung des Gelenkes ihre Lage an der Vorderfläche des Femurs verlassen und kommt nun gerade vor den Gelenkspalt zu liegen, den sie in Streckstellung nicht bedeckt. Man sieht, wie die Kapsel sich nach hinten faltet, wie die Gefäße und Nerven stark geknickt werden. Diese oft wiederholten Knickungen des nicht immer vollkommen elastischen Arterienrohres werden als Anlaß zu dem nicht selten auftretenden Aneurysma der A. poplitea angesehen.

Von den beiden Lig. cruciata ist das vordere in der Figur sichtbar; es zieht von der Fossa intercondyloidea anterior tibiae nach hinten, oben und lateralwärts zur medialen Seite des lateralen Femurcondylus. Es hemmt ebenso wie das Lig. cruciatum posterius zu starke Rotationsbewegungen. Die Plica synovialis patellaris (s. Lig. adiposum) füllt den Raum zwischen der Patella, den Gelenkflächen von Tibia und Femur, sowie den Lig. cruciata aus.

Nicht sichtbar in der Figur ist eine der auffallendsten Veränderungen in Beugestellung, d. i. die Erschlaffung des Lig. collaterale laterale. Dadurch, daß dasselbe exzentrisch zur Beugungsachse am Femur befestigt ist, ist es straff in Streckstellung, so daß dann keine Rotationsbewegungen des Unterschenkels möglich sind; in Beugestellung erschlafft es und gestattet nun die Rotation des Unterschenkels nach innen; daß dieselbe nicht zu ausgiebig werden kann, verhindern die Lig. cruciata.

Ein Blick auf die Abbildung zeigt den ungemein komplizierten Bau des Gelenkes. Im Gegensatz zu den anderen großen Gelenken des Körpers, die meist eine freie Gelenkhöhle haben oder höchstens von einem einfachen Strang, wie das Schultergelenk von der Sehne des M. biceps, oder das Hüftgelenk vom Lig. teres, durchzogen sind, findet sich hier im Inneren des Gelenkes ein sehr komplizierter Bandapparat, welcher zur Bildung zahlreicher Buchten und Taschen führt; bei Eiterungen im Gelenk findet deshalb der Abfluß der Sekrete aus diesen Spalten und Winkeln sehr schwer statt.

Fig. 179 und 180. Verhalten der Epiphysenlinien am Kniegelenk zur Gelenkkapsel.

Nach VON BRUNN.

Fig. 179. Gefrierschnitt des rechten Kniegelenkes, sagittal durch den medialen Condylus eines 16jährigen Knaben.
Fig. 180. Gefrierschnitt, frontal durch das Kniegelenk eines 8jährigen Knaben.

Die Gelenkkapsel reicht an der Tibia nirgends unter die Epiphysenlinie herab, Abtrennung der oberen Tibia-Epiphyse könnte also höchstens Eröffnung des Tibiofibulargelenkes bewirken. Auch am Femur stößt die Epiphysenlinie nicht auf die Gelenkkapsel: nur an der Vorderseite kann dies der Fall sein, allein ein ziemlich dickes Polster losen, fetthaltigen Gewebes kann hier die Kapsel vor Zerreißung schützen. Zwar reicht die Bursa suprapatellaris (subcruralis), die fast stets mit dem Gelenk kommuniziert und als eine obere Ausbuchtung des Gelenkes betrachtet werden kann (vgl. Fig. 177), hoch über die Epiphysenlinie hinauf, doch ist sie durch eine dicke Schicht verschieblichen, fettreichen Bindegewebes vom Knochen getrennt, so daß sie unter Umständen ausweichen kann, ihre Verletzung bei Epiphysenlösung also nicht notwendig ist.

Die untere Epiphyse des Femur ist mehr als doppelt so hoch wie die obere der Tibia, d. h. die Epiphysenlinie des Femur ist viel weiter vom Kniegelenkspalt entfernt als die der Tibia. Das ist von Bedeutung für die Resektion des Kniegelenkes bei jugendlichen Individuen, bei denen es von Wichtigkeit ist, den für das Längenwachstum der Knochen unentbehrlichen Epiphysenknorpel zu schonen. Man kann also bei der Resektion vom Femur ein viel größeres Stück abtragen als von der Tibia, ohne das Längenwachstum des Knochens zu gefährden.

Die beiden Abbildungen lassen ferner die Beziehungen der Epiphysen zur Gelenkkapsel an den verschiedenen Seiten des Gelenkes erkennen. Da die Kapsel (s. auch Erläuterung zu Fig. 177) vorn und hinten bis zur Epiphysenlinie reicht, an beiden Seiten aber nur einen kleinen Teil der Epiphysen bedeckt, so werden krankhafte Prozesse, welche in der Epiphyse des Femur einen Herd bilden (Tuberkulose, akute Osteomyelitis), sich sehr verschieden verhalten, je nach der Richtung, in welcher sie sich ausbreiten. Dehnt sich ein solcher Herd nach vorn, hinten oder unten aus, so wird er in das Kniegelenk perforieren, geht er aber nach der medialen oder lateralen Seite, so wird er unter der Haut erscheinen, ohne das Gelenk zu gefährden. Aus dem gleichen Grunde kann man bei Operationen am Femur an beiden Seiten viel weiter nach unten gehen als vorn und hinten, ohne das Gelenk zu eröffnen.

Die Abbildung läßt schließlich noch die Kommunikationsöffnung des Schleimbeutels unter dem M. semimembranosus, Bursa gastrocnemio-semimembranosa, mit der Kniegelenkshöhle erkennen (s. a. Fig. 184 und Text zu Fig. 183).

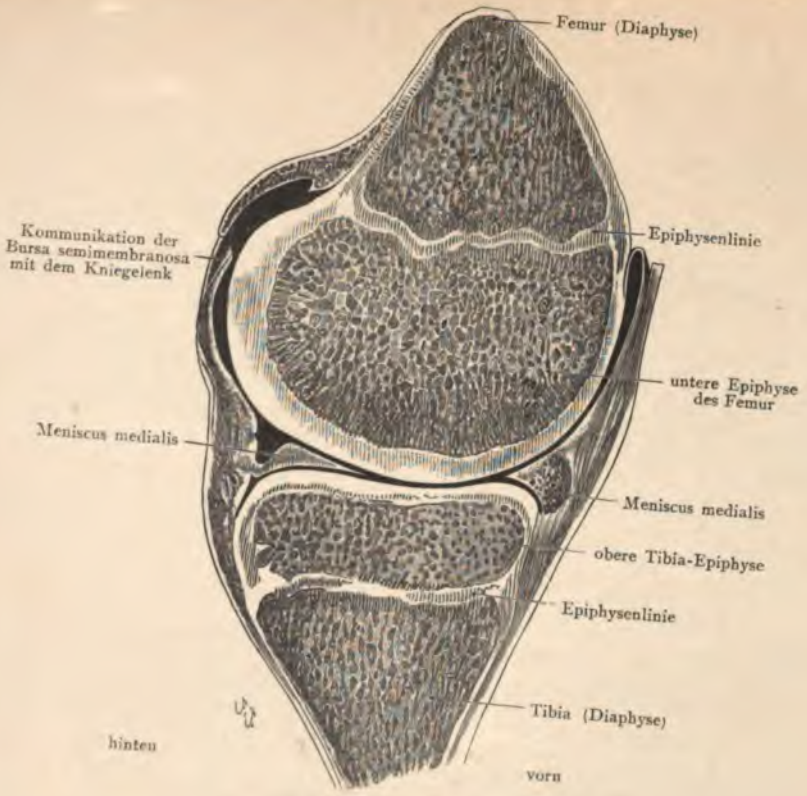

Fig. 179. Sagittalschnitt des rechten Kniegelenks eines 16-jährigen Knaben.

Von aussen gesehen. — Nach VON BRUNN.

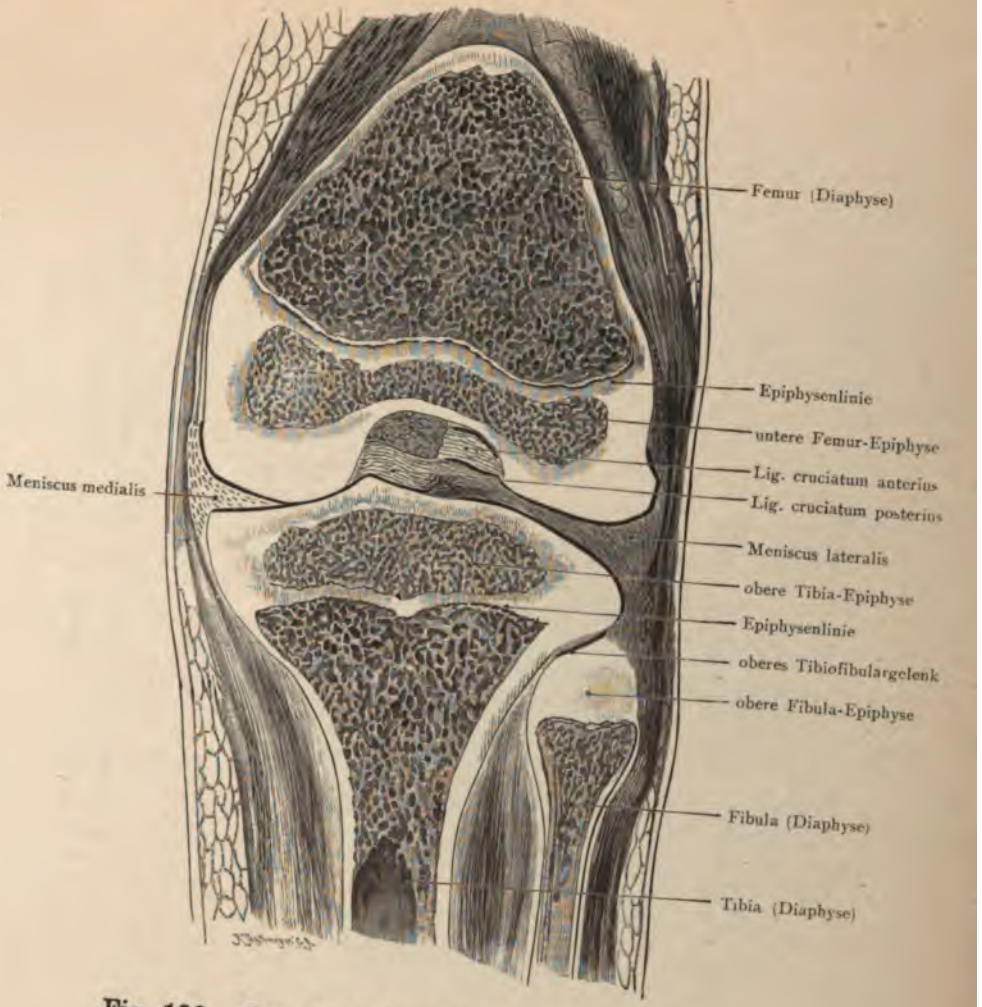

Fig. 180. Frontalschnitt des rechten Kniegelenks eines 8-jährigen Knaben.

Von hinten gesehen. — Nach VON BRUNN.

Verlag von Gustav Fischer in Jena.

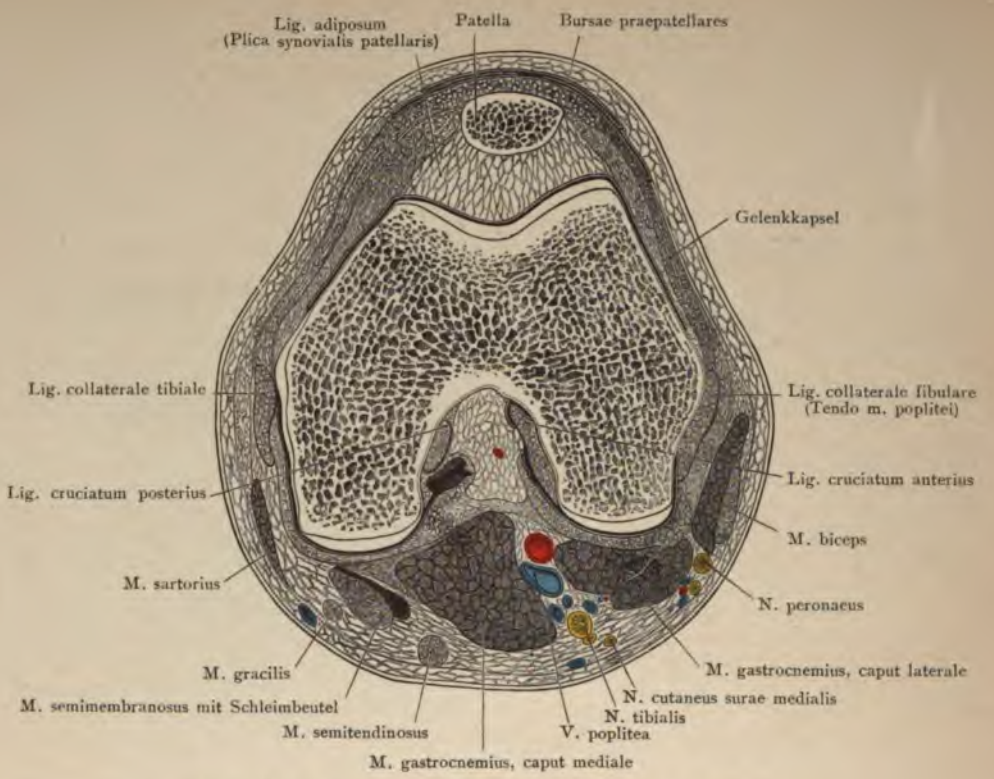

Fig. 181. Querschnitt des rechten Kniegelenks.
Von oben gesehen. — $^{7}/_{10}$ der natürlichen Grösse.

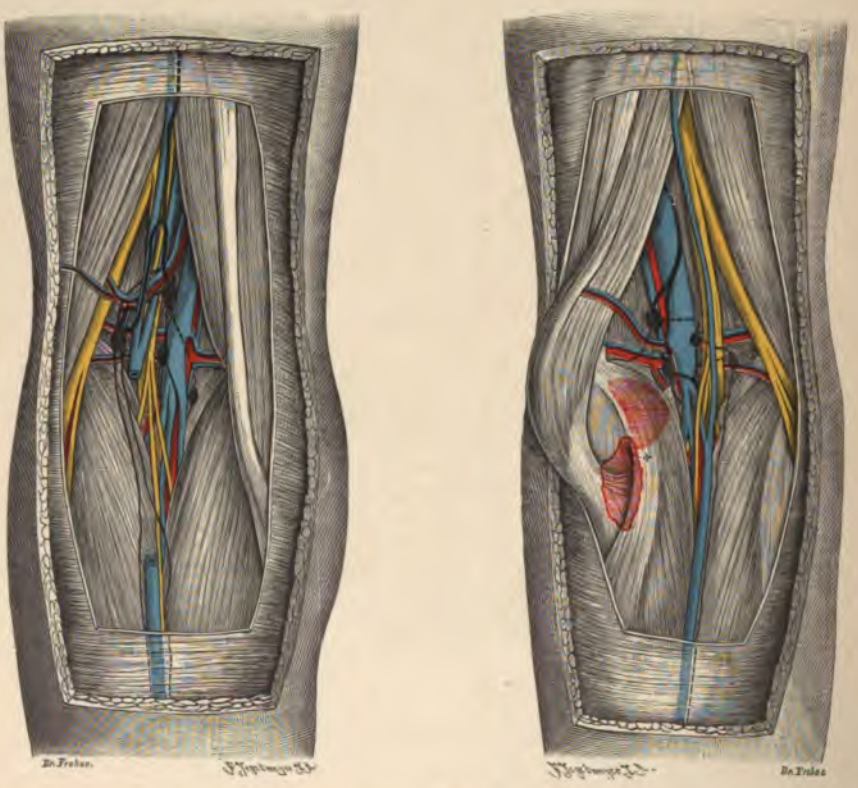

Fig. 182 u. Fig. 183. Lymphgefässsystem der Kniekehle. $^{1}/_{2}$ der natürlichen Grösse.

Verlag von Gustav Fischer in Jena.

Fig. 181. Querschnitt des Kniegelenkes.

Gefrierschnitt.

Der Gefrierschnitt zeigt die Bursae praepatellares (den subkutanen im Zusammenhange mit dem subfascialen), ferner die Lig. collateralia fibulare und tibiale und nach vorn von diesen als Verstärkung der Gelenkkapsel die nicht besonders bezeichneten Retinacula patellae. Diese sind von großer Bedeutung für die Kniescheibenbrüche; je nachdem und wie weit dieselben bei einem Querbruche der Patella mit eingerissen sind, wird die Funktionsstörung im Streckapparat des Knies stark oder gering sein.

Fig. 182 und 183. Lymphgefässsystem der Kniekehle.

Fig. 182 von einem 41jährigen Manne, Fig. 183 von einer 68jährigen Frau.

Die Lymphdrüsen der Kniekehle sind auch in normalen Fällen zahlreicher, als gewöhnlich angegeben wird (3—5), nur daß sie dann wegen ihrer Kleinheit leicht übersehen werden, und bei fetten Personen schwer aus dem Fett zu isolieren sind. Man kann sie in drei Gruppen zerlegen, deren jede mindestens eine Drüse enthält: eine oberflächliche zwischen V. saphena parva oder V. femoropoplitea (s. Fig. 184) und N. peronaeus, von letzterem durch eine dünne Fascie getrennt, also eine wirkliche Lgl. poplitea superficialis; die meisten liegen dicht neben den Vasa poplitea unter dem N. tibialis als regionäre Drüsen für die tiefen Lymphgefäße des Unterschenkels, also Lgl. popliteae profundae; in ihrer Lage unbestimmt ist die Drüse unterhalb der Gefäße, welche den Hauptteil der Lymphgefäße des Kniegelenkes aufnimmt.

Sind demnach die Zuflüsse zu den einzelnen Drüsengruppen ziemlich konstant, so zeigt sich bei den Vasa efferentia eine erhebliche Verschiedenheit, die noch wenig bekannt ist; es sind deshalb hier zwei Fälle mit grundverschiedenen Abflußwegen abgebildet.

In Fig. 182 treten starke Lymphgefäße neben der V. saphena parva zur Lgl. poplitea superficialis, ein Vas efferens zieht nach oben neben der V. femoropoplitea, das andere teilt sich bald und erreicht die Lgl. articularis; diese ist also sekundäre Drüse für die Lgl. superficialis, ferner für die Vasa efferentia der beiden Lgl. popliteae profundae, und gleichzeitig regionär für die Zweige aus dem Gelenk. Das starke Vas efferens senkte sich in unserem Falle in das erst erwähnte Vas efferens der oberflächlichen Drüse ein und zog unter der Fascie als starkes Gefäß noch etwa 10 cm über die Abbildung hinaus unter der Fascie nach oben. Dann durchbrach es dieselbe und senkte sich unter mehrfacher Teilung schließlich mit 5 Lymphgefäßen, nach innen umbiegend, in die medial-untere Gruppe der oberflächlichen Leistendrüsen ein.

In Fig. 183 sind die Drüsen ähnlich angeordnet, die Vasa efferentia vereinigen sich schließlich in dem starken Gefäße auf der V. poplitea, das den Canalis adductorius mit durchsetzt.

Zwischen diesen beiden Extremen kommen alle möglichen Uebergänge vor, indem auch beide Bahnen zu gleichen oder ungleichen Teilen benutzt werden. Ob auch ein dritter, theoretisch gut denkbarer Weg längs des N. ischiadicus zu den Beckendrüsen eingeschlagen wird, haben wir noch nicht beobachtet.

Die Lymphgefäße der unteren Extremität beginnen am Fuße und folgen vorn und innen dem Verlaufe der V. saphena magna, die hinteren gehen teils über die Kniekehle hinweg und wenden sich an die Innenseite, teils laufen sie, wie dargestellt, allmählich unter die Fascia cruris tretend, neben der V. saphena parva in die Kniekehle. Von hier aus können sie teils als tiefe Lymphgefäße neben den Vasa poplitea und femoralia zu den Lgl. subinguinales profundae ziehen, teils erreichen sie unter Durchbohrung der Fascie die Lgl. subinguinales superficiales.

Schließlich ist in Fig. 183 noch die Bursa m. semimembranosi aufgeschnitten, die Bursa m. gastrocnemii medialis durchschimmernd dargestellt. Beide kommunizierten miteinander an dem roten Flecke, was in der Abbildung durch ein † gekennzeichnet ist. Eine Verbindung mit der Gelenkhöhle konnten wir aber ebensowenig an diesen beiden Präparaten nachweisen, wie an 8 Vergleichspräparaten, die wir eigens zu diesem Zwecke anfertigten. Daß also dieser Schleimbeutel in etwa zwei Drittel oder auch nur in der Hälfte der Fälle mit dem Gelenke zusammenhänge, wie angegeben wird, erscheint recht zweifelhaft.

Dünne Stellen in der Kapsel begünstigen in pathologischen Fällen allerdings den Durchbruch nach hinten, andererseits wird auch bei Entfernung von Hygromen eben wegen der Dünne der Wand das Gelenk meist eröffnet.

Fig. 184. Kniekehle.

Als unmittelbare Fortsetzung der Fascia lata zieht die Fascia poplitea über die Kniekehle hin und geht ohne Unterbrechung in die Unterschenkelfascie über. Auf ihr liegt die V. saphena parva, welche sich in die Kniekehle senkt und in eine V. poplitea mündet.

Nach Entfernung der Fascie tritt die Kniekehle hervor; sie wird gebildet dadurch, daß die Flexoren des Unterschenkels auseinanderweichen, M. biceps femoris lateralwärts, um sich am Capitulum fibulae, M. semitendinosus und semimembranosus medialwärts, um sich an der Crista tibiae zu inserieren. Aus der Tiefe der Kniekehle tauchen die beiden Köpfe des M. gastrocnemius auf und vereinigen sich bald in der Mittellinie So entsteht ein rautenförmiger Raum, frei von Muskeln, — darin, von reichlichem Fett umhüllt, die großen Gefäße und Nerven.

Am oberflächlichsten liegt der N. tibialis; er durchzieht fast senkrecht die Kniekehle und verschwindet unter dem M. gastrocnemius, nachdem er vorher den N. cutaneus surae medialis abgegeben. Die Teilung des N. ischiadicus in N. tibialis und N. peronaeus ist in der Mitte seines Verlaufes an der Hinterfläche des Oberschenkels oder schon höher erfolgt. Während der erstere in der Mitte weiterzieht, wendet sich der letztere schräg nach außen und folgt dem medialen Rande des M. biceps.

Etwas nach innen vom N. tibialis und tiefer liegt die V. poplitea, d. h. die größte der beiden (oder drei) an der Arterie verlaufenden (Begleit-)Venen, durch festes Bindegewebe verbunden mit der A. poplitea, die wiederum etwas mehr medialwärts und tiefer liegt. Im Planum popliteum ist sie noch durch eine $1^1/_2$ cm dicke Fettschicht vom Knochen getrennt, nahe den Kondylen der Tibia aber ist sie der Kniegelenkskapsel dicht angelagert. Zugleich liegt sie hier nicht mehr in der Mitte, sondern schon etwas lateral (s. Fig. 181). Bei der Resektion des Kniegelenkes und Exstirpation seiner Kapsel könnte sie also nur an dieser Stelle in Gefahr kommen. Sie gibt nach jeder Seite eine A. articularis genu superior und inferior ab und sendet die A. articularis genu media durch ein kleines Loch in der Kapsel von hinten in das Gelenk hinein.

Neben dem N. tibialis liegt noch eine kleine Lymphdrüse, Lgl. poplitea, andere können oberflächlich auf der Fascie vorkommen, im ganzen selten mehr als vier (s. Fig. 182 und 183).

Unsere Figur zeigt ferner die Bursa m. gastrocnemii medialis (s. gastrocnemiosemimembranosa). Dieser Schleimbeutel liegt zwischen der Sehne des M. semimembranosus und dem sehnigen medialen Kopfe des M. gastrocnemius; er k a n n mit dem Kniegelenk kommunizieren, wie in Fig. 179 dargestellt ist. (Vgl. aber Erläuterung zu Fig. 182 und 183.) Das ist deshalb von Wichtigkeit, weil der Schleimbeutel nicht selten Sitz eines Hygroms wird, das wegen seiner Größe Anlaß zur operativen Entfernung wird. Es besteht also die Möglichkeit, dabei das Kniegelenk zu infizieren.

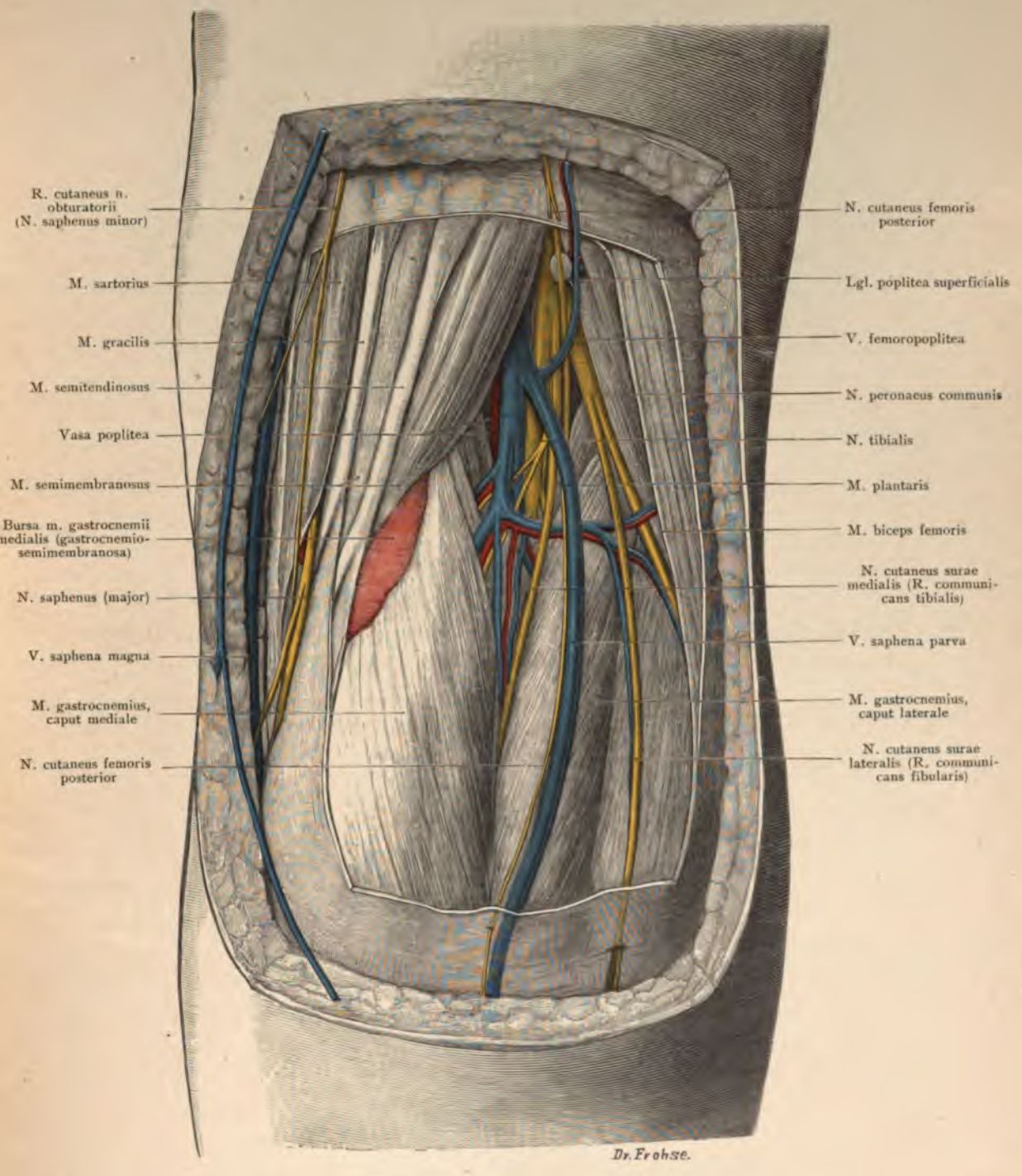

Fig. 184. Rechte Kniekehle.

$^{9}/_{10}$ der natürlichen Grösse.

Verlag von Gustav Fischer in Jena.

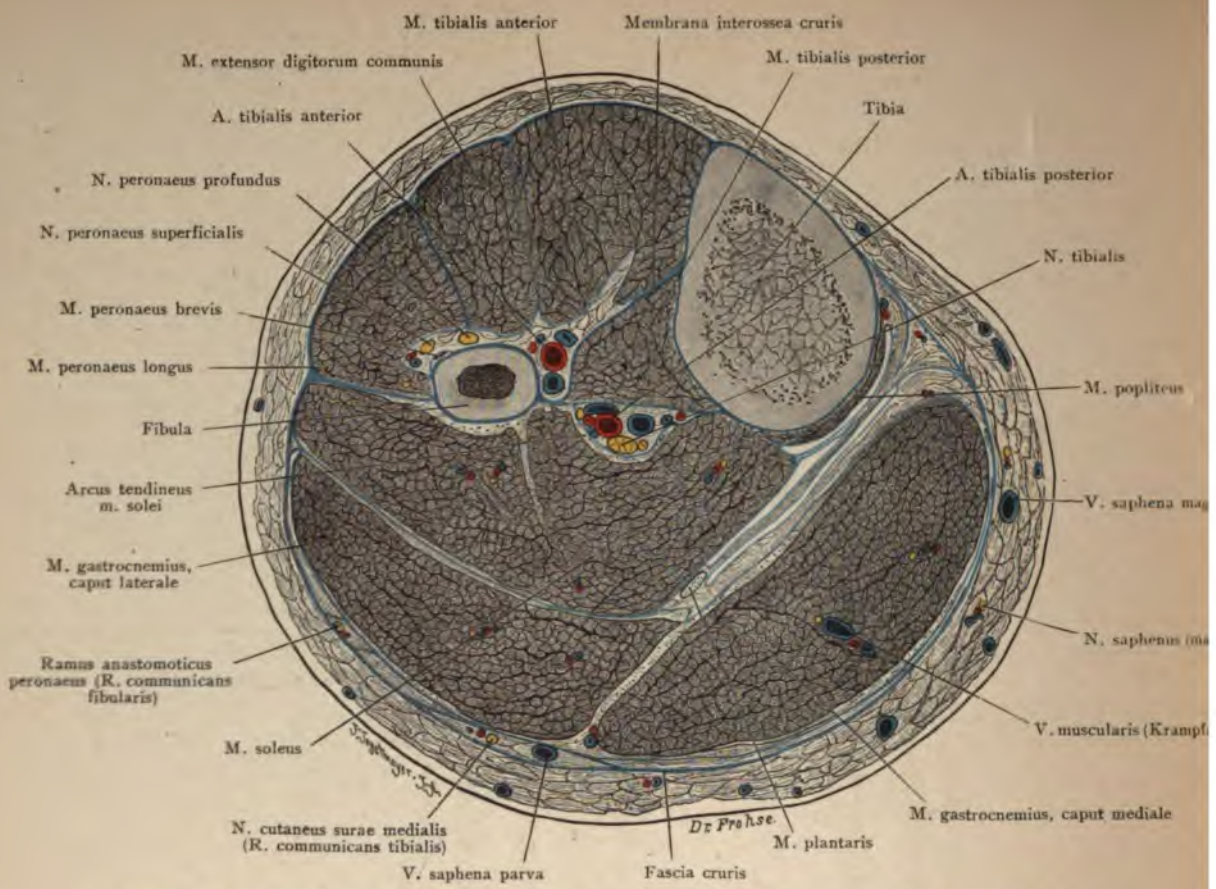

Fig. 185. Querschnitt des rechten Unterschenkels; Grenze des oberen Drittels.

Von unten gesehen. — Natürliche Grösse.

Fig. 186. Querschnitt des rechten Unterschenkels, nahe dem Fussgelenk.

Von unten gesehen. — Natürliche Grösse.

Verlag von Gustav Fischer in Jena.

Fig. 185 und Fig. 186. Querschnitte des Unterschenkels, an der Grenze des oberen Drittels und nahe dem Fussgelenk.

Gefrierschnitte.

Die in Fig. 185 blau dargestellten Fascien zeigen, daß im vorderen Teile die Fascie auch Ursprungsaponeurose für die Streck- und Wadenbeinmuskeln ist; hinten ist außer der Gliedfascie, die für die V. saphena parva noch einen besonderen Kanal (Hautfascie) abspaltet, die Specialfascie der Muskeln dargestellt. Weiter oben verbindet sich auch die Fascie auf der Beugeseite mit Muskelansätzen, lateral mit der Ausstrahlung der Sehne des M. biceps femoris, medial mit der sehnigen Verbreiterung des M. sartorius, gracilis, semitendinosus (sogen. Gänsefuß).

Der Umfang des Unterschenkels nimmt von der Mitte an in dem Maße ab, als die massigen Muskeln in Sehnen übergehen, so daß nahe dem Fußgelenk fast nur noch Sehnen neben den Knochen herlaufen.

Im subkutanen Fett des Unterschenkels ist besonders hervorzuheben die V. saphena magna an der Innenseite, die parva an der Hinterfläche Die Fascie, eine Fortsetzung der Fascia lata, ist nur vorn durch die vordere Schienbeinfläche unterbrochen, mit deren Periost sie innig verbunden ist. Von vorn-außen sendet sie ein Septum in die Tiefe zur Fibula, die M. peronaei von den Extensoren trennend. Ein tiefes Blatt geht von der hinteren Tibiakante quer unter dem M. soleus und gastrocnemius hinweg zur Außenfläche der Fascie, die genannten Muskeln von den tiefer gelegenen Flexoren scharf scheidend. Sehr stark ist dieses Blatt oberhalb der Ferse, woselbst es den Flexoren nicht gestattet, sich von den Unterschenkelknochen zu entfernen, während die Achillessehne auf dem Wege zum Fersenhöcker sich mehr und mehr abhebt; der dadurch entstehende Zwischenraum wird durch reichliche Fettmassen ausgefüllt.

Von der Tibia ist die mediale Fläche in ganzer Ausdehnung der Betastung zugänglich, da sie nur von Haut und dem spärlichen subkutanen Fett bedeckt wird. Die beiden anderen Flächen des im allgemeinen dreikantigen Schaftes sind von Muskelmassen bedeckt. Von der Fibula liegt das Köpfchen und der unterste Teil des Schaftes über dem äußeren Knöchel dicht unter der Haut, während sie im übrigen von Muskeln umgeben ist. Ihre Verbindung mit der Tibia ist eine sehr feste. Das obere Tibiofibulargelenk gestattet sehr geringe Bewegung; es kann mit der Bursa m. poplitei und auf diesem Wege mit dem Kniegelenk kommunizieren. Im weiteren Verlauf ist die sehr starke Membrana interossea zwischen beiden Knochen ausgespannt; im unteren Drittel nähern sich beide Knochen mehr und mehr; sie sind durch straffe Bandmassen so fest verbunden, daß sie nahe dem Fußgelenk fast als ein Knochen betrachtet werden können. Das untere Tibiofibulargelenk ist kein selbständiges, sondern nur eine Ausbuchtung des Sprunggelenkes.

Von den bei der Amputation im oberen Drittel in erster Linie zu unterbindenden Gefäßen liegt die A. tibialis anterior der Vorderfläche der Membrana interossea cruris unmittelbar auf, die A. tibialis posterior findet man auf der Hinterfläche des M. tibialis posterior leicht inmitten des großen Gefäß-Nervenpaketes, lateral die A. peronaea.

Fig. 187. Unterschenkel von aussen. Nervus peronaeus.

An der Außenseite wurde ein großes Fenster aus der Fascie geschnitten; ein Stück aus dem M. tibialis anterior, extensor digitorum longus und extensor hallucis longus entfernt; ebenso aus dem M. peronaeus longus und brevis, so daß Tibia und Fibula eine Strecke weit freiliegen.

Die Vorderfläche des Unterschenkels nehmen die Extensoren des Fußes ein: an der lateralen Fläche der Tibia der M. tibialis anterior, außen neben ihm der M. extensor digitorum longus; etwas oberhalb der Mitte des Unterschenkels schiebt sich zwischen sie der M. extensor hallucis longus. In dieser Lage ziehen ihre Sehnen unter dem Lig. cruciatum hin zum Fußrücken.

An der Außenseite des Unterschenkels liegen die beiden M. peronaei, welche, von der Fibula entspringend, sich mit ihren Sehnen hinter den äußeren Knöchel begeben.

Von den großen Gefäßen und Nerven, welche, wie überall an den großen Gelenken, auf der Beugeseite verlaufen, gelangen die für die Versorgung der Vorderseite des Unterschenkels bestimmten Aeste auf verschiedenen Wegen aus der Kniekehle nach vorn. Die A. tibialis anterior zieht nach ihrem Abgang aus der A. poplitea direkt nach vorn über den oberen Rand der Membrana interossea, verläuft auf dieser senkrecht nach unten, zuerst zwischen M. tibialis anterior und extensor digitorum, dann zwischen ersterem und M. extensor hallucis. Im unteren Drittel zieht die Sehne des M. extensor hallucis schräg über sie hin, so daß sie nun zwischen ihm und M. extensor digitorum unter dem Lig. cruciatum weg den Fußrücken erreicht.

Anders ist der Verlauf des Nerven für die Vorderfläche des Unterschenkels, des N. peronaeus. Dieser geht in der Mitte des Oberschenkels oder schon höher oben aus dem N. ischiadicus hervor, nähert sich der lateralen Seite der Kniekehle, durchbohrt den M. peronaeus longus an seinem Ursprung vom Fibulaköpfchen, schlingt sich um dieses herum und gewinnt so die Vorderseite des Unterschenkels. Auf diesem Wege teilt er sich in einen oberflächlichen und einen tiefen Ast. Der erstere tritt nach der Versorgung der M. peronaei am Ende des mittleren Drittels des Unterschenkels durch ein Loch in der Fascie an die Oberfläche und zieht als Hautnerv zum Fußrücken. Der N. peronaeus profundus durchbohrt schräg den Ursprung des M. extensor digitorum longus und legt sich lateral an die A. tibialis anterior an, zieht meistens später über sie hinweg, so daß er über dem Fußgelenk medial vor ihr liegt. Unterwegs versorgt er die drei Streckmuskeln an der Vorderseite des Unterschenkels. Der Verlauf des N. peronaeus um das Köpfchen der Fibula herum von der Hinter- auf die Vorderseite erfordert bei Operationen am oberen Teile der Fibula große Vorsicht, da bei einem großen Längsschnitt bis auf den Knochen der Nerv durchtrennt werden müßte.

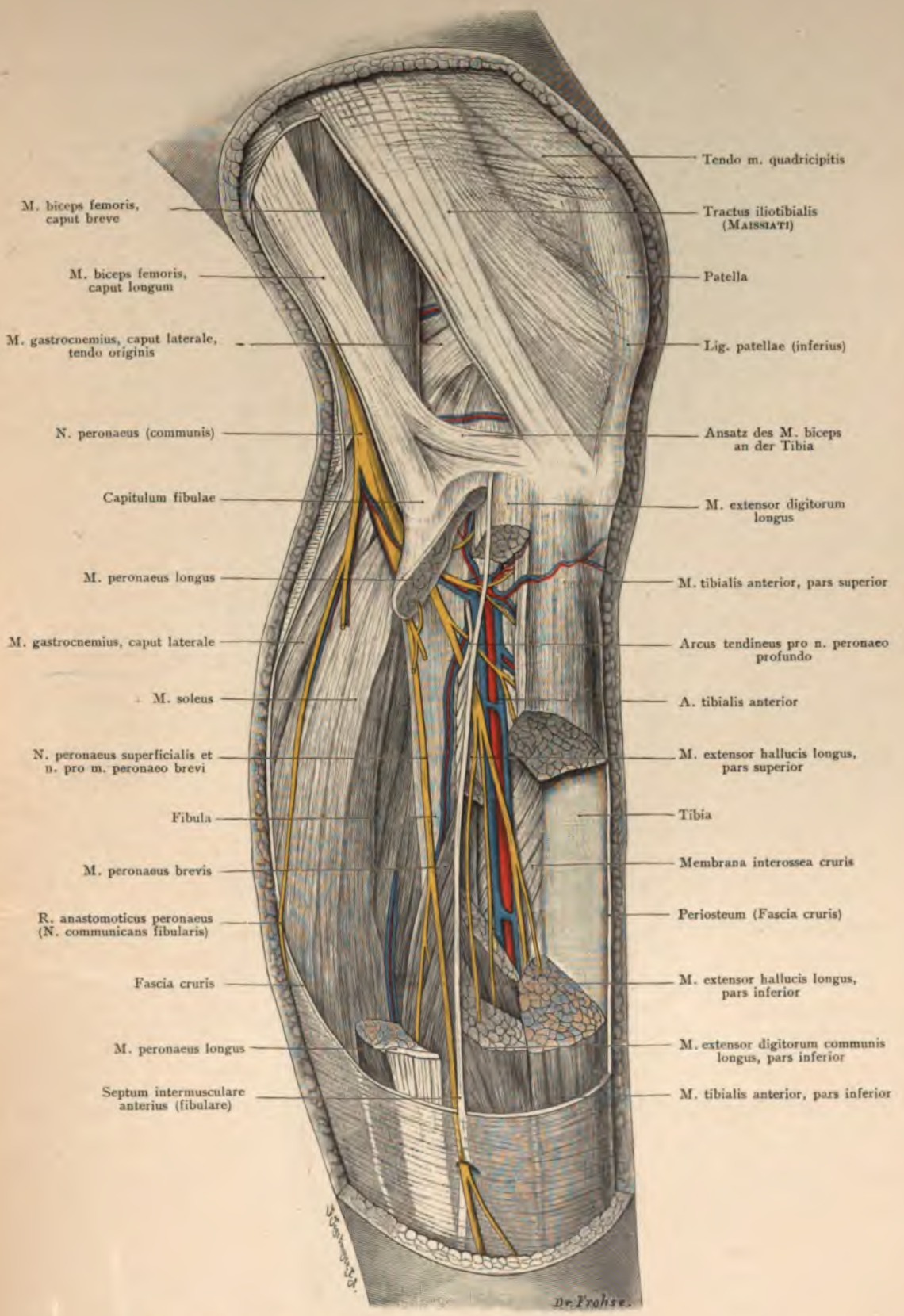

Fig. 187. Rechter Unterschenkel von aussen. N. peronaeus.

$^2/_3$ der natürlichen Grösse.

Verlag von Gustav Fischer in Jena.

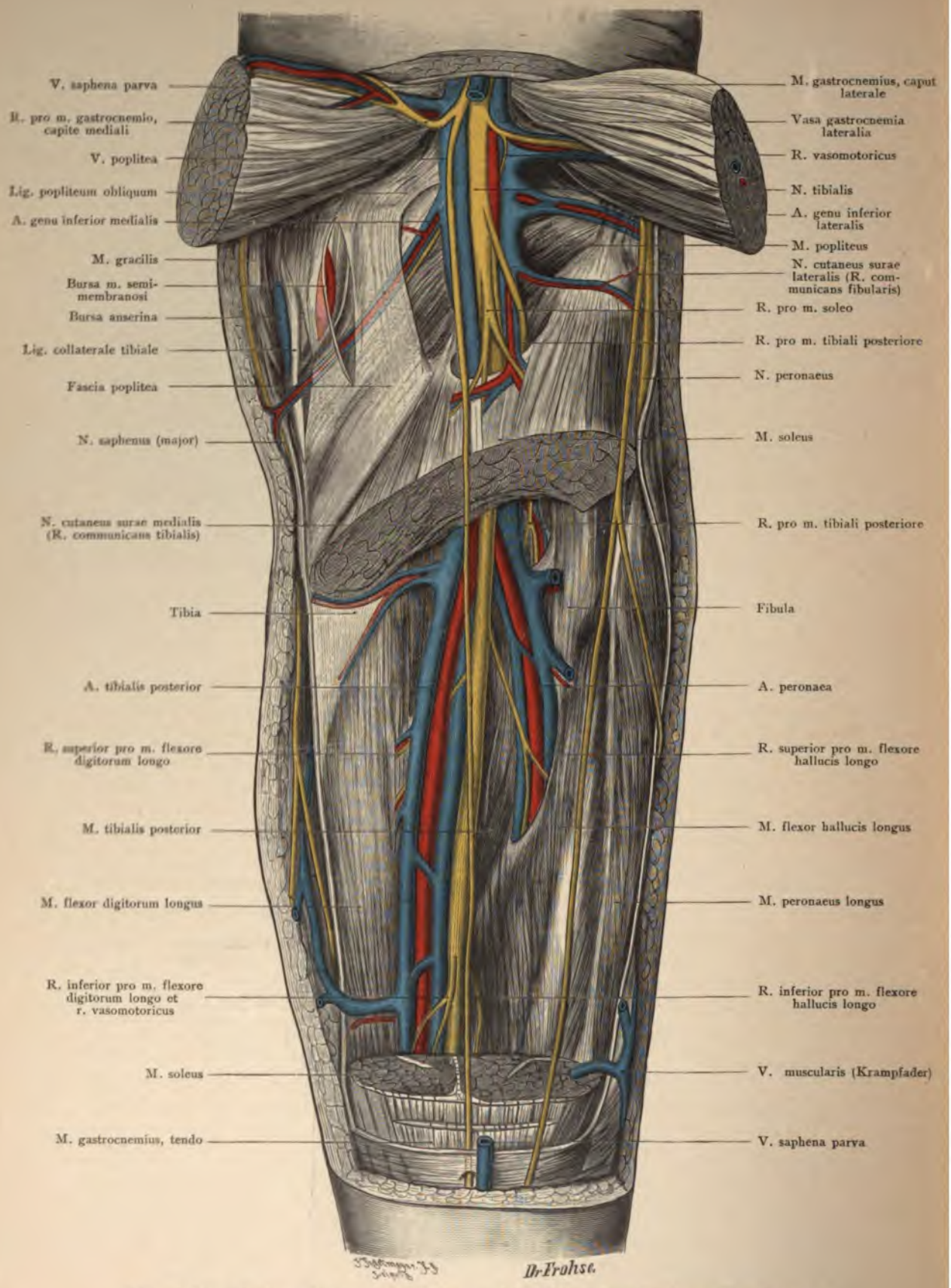

Fig. 188. Rechter Unterschenkel von hinten, tiefe Schicht. N. tibialis.

$^4/_5$ der natürlichen Grösse.

Verlag von Gustav Fischer in Jena.

Fig. 188. Unterschenkel von hinten. Tiefe Schicht. N. tibialis.

Nach Entfernung der oberflächlichen Fascie wurde aus dem M. gastrocnemius und M. soleus ein großes Stück herausgeschnitten, die Ursprungsköpfe des M. gastrocnemius sind zur Seite geklappt. Durch Entfernung der Fascia profunda wurden die großen Gefäße und Nerven freigelegt. Ein Schnitt in die Fascia poplitea legte die Bursa m. semimembranosi frei.

Die Gruppierung der Muskulatur an der Hinterseite des Unterschenkels ist eine sehr klare: eine oberflächliche Gruppe bilden der M. gastrocnemius, soleus und der schmächtige M. plantaris. Die tiefe Muskelgruppe setzt sich zusammen aus dem M. tibialis posterior, flexor digitorum longus und flexor hallucis longus; ihr liegen die wichtigen Nerven und Arterien auf und sind mit den Muskeln durch die Fascia cruris profunda (s. a. Fig. 185 und 186) streng von der oberflächlichen Gruppe geschieden. Zwischen letzterer und der tiefen Fascie liegt lockeres, fetthaltiges Bindegewebe, das für die Verbreitung der tiefen Phlegmonen von der Ferse nach oben bis zum Ursprung des M. soleus die günstigsten Verhältnisse gewährt. Um die aus der Kniekehle herabziehenden Nerven und Gefäße unter die oberflächliche Muskelgruppe gelangen zu lassen, bildet der M. soleus ein sehniges Tor: zwischen seinem Ursprung von der Fibula und dem von der Tibia ist ein sehniger Bogen gespannt, eine Brücke bildend, unter denen die genannten Gebilde hindurch ziehen.

Die A. poplitea teilt sich am unteren Rande des M. popliteus, selten schon höher oben in der Kniekehle in die A. tibialis posterior und anterior. Letztere, die schwächere, geht, im rechten Winkel abbiegend, über den oberen Rand der Membrana interossea auf die Vorderfläche des Unterschenkels; die posterior zieht unter der Sehnenarkade des M. soleus hindurch, nähert sich der medialen Seite des Unterschenkels und liegt in dessen unterem Drittel ziemlich oberflächlich unter der Haut zwischen den Sehnen des M. flexor hallucis und digitorum longus, um mit ihnen hinter dem inneren Knöchel zur Fußsohle zu gehen.

Ihr Hauptast ist die A. peronaea. Sie begibt sich unter dem Sehnenbogen des M. soleus nach der lateralen Seite, vom fibularen Ursprung des M. flexor hallucis longus bedeckt, kommt nahe dem Fußgelenk unter ihm hervor und endet nach Absendung eines perforierenden Astes zur A. tibialis anterior, und eines (eventuell doppelten) starken Verbindungsastes zur A. tibialis posterior, an der Außenseite der Ferse.

Lateral neben der A. tibialis posterior verläuft der N. tibialis und begleitet sie nach Abgabe zahlreicher Muskeläste unter dem Lig. laciniatum hindurch zur Fußsohle.

Ganz in der Tiefe, auf der Membrana interossea, der M. tibialis posterior.

Für ausgedehntere Operationen am Knochen liegen die Verhältnisse am Unterschenkel sehr bequem. Die Tibia ist in ihrer ganzen Länge, da hier nur von Haut bedeckt, von vorn sehr leicht zugänglich. Die Fibula ist nach Beiseiteschieben des M. peronaei gleichfalls gut freizulegen, nur oben am Köpfchen hat man den N. peronaeus zu vermeiden.

Fig. 189. Die Sehnenscheiden hinter dem Malleolus medialis.

Die Achillessehne, Plantarfascie, ein großer Teil des M. abductor hallucis und der M. flexor digitorum brevis ist entfernt, ebenso die tiefe Unterschenkelfascie. Das Ligamentum laciniatum ist herauspräpariert, die Sehnenscheiden sind mit Gelatine gefüllt.

Vom Lig. laciniatum gehen starke Septa nach der Hinterfläche der Tibia, so daß die Sehnen in Kanälen, halb aus Knochen, halb aus Bandmasse gebildet, gleiten. Dabei werden die Sehnen von Synovialscheiden umschlossen.

Die Sehnenscheide des M. tibialis posterior beginnt $5^1/_2$ cm über der Spitze des Malleolus, reicht bis zur Insertion der Sehne am Os naviculare, und zwar so, daß sie zwischen Knochen und Sehne sich etwas weiter herabschiebt, während sie an der dem Knochen abgewendeten Fläche der Sehne etwas eher aufhört.

Unmittelbar hinter dieser Sehnenscheide, selten an ihrem oberen Ende mit ihr kommunizierend, liegt die des M. flexor digitorum longus. Sie ragt weniger weit am Unterschenkel herauf, als die vorige und setzt schräg an der Sehne an, den hinteren Rand derselben anfangs freilassend, solange noch Muskelfasern inserieren. Ihr Ende liegt in der Höhe des Talonaviculargelenks.

Noch weiter gegen den Calcaneus zu folgt die Sehnenscheide des M. flexor hallucis longus, von der des M. flexor digitorum longus durch einen Zwischenraum getrennt, in welchem A. tibialis posterior und N. tibialis zur Fußsohle ziehen. Diese Sehnenscheide beginnt 2 cm über der Knöchelspitze und kann bis zur Basis des ersten Mittelfußknochens reichen. Da, wo die Sehne des M. flexor hallucis unter der des M. flexor digitorum, sie kreuzend und ihr reichlich Sehnenelemente abgebend, hinwegzieht, können die Sehnen noch eingescheidet sein; in diesem Falle kommunizieren die Scheiden bisweilen miteinander; doch hat der Flexor digitorum in der Mehrzahl der Fälle an der Kreuzungsstelle schon keine Scheide mehr.

Für die leichte Fortleitung entzündlicher Prozesse des Fußes auf den Unterschenkel und umgekehrt sind diese Sehnenscheiden von derselben Bedeutung, wie diejenigen an der Hand. Da sie ferner über die Kapsel des Fußgelenkes hinziehen, können krankhafte Prozesse aus diesem in die Sehnenscheiden perforieren und umgekehrt.

Im Bereich der Zehen erhalten die Beugesehnen, ähnlich wie an den Fingern, wiederum Sehnenscheiden, nur mit dem wichtigen Unterschiede, daß sie an den Zehen nie mit den zentral gelegenen Synovialscheiden kommunizieren.

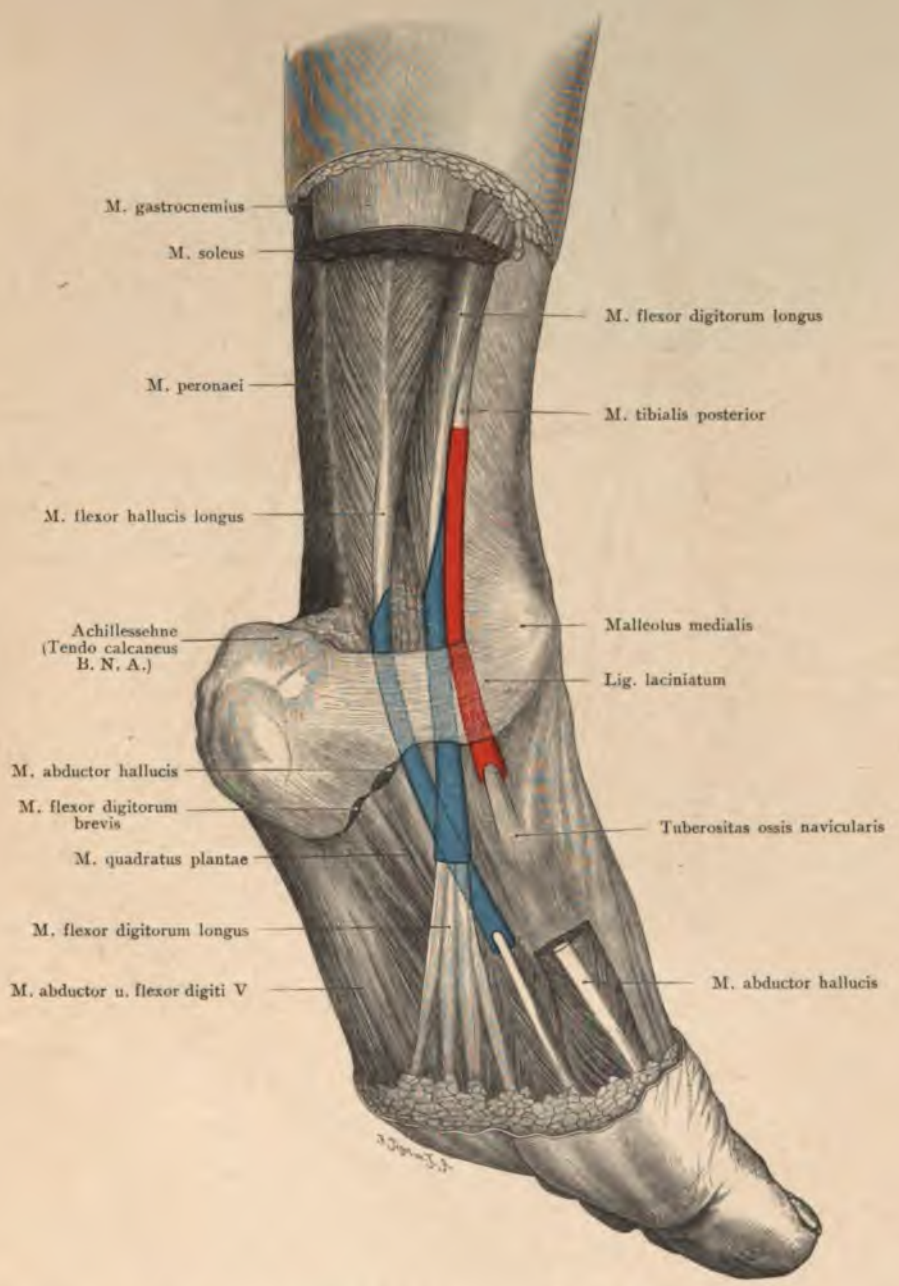

Fig. 189. Die Sehnenscheiden hinter dem Malleolus medialis.

$^1/_2$ der natürlichen Grösse.

Verlag von Gustav Fischer in Jena.

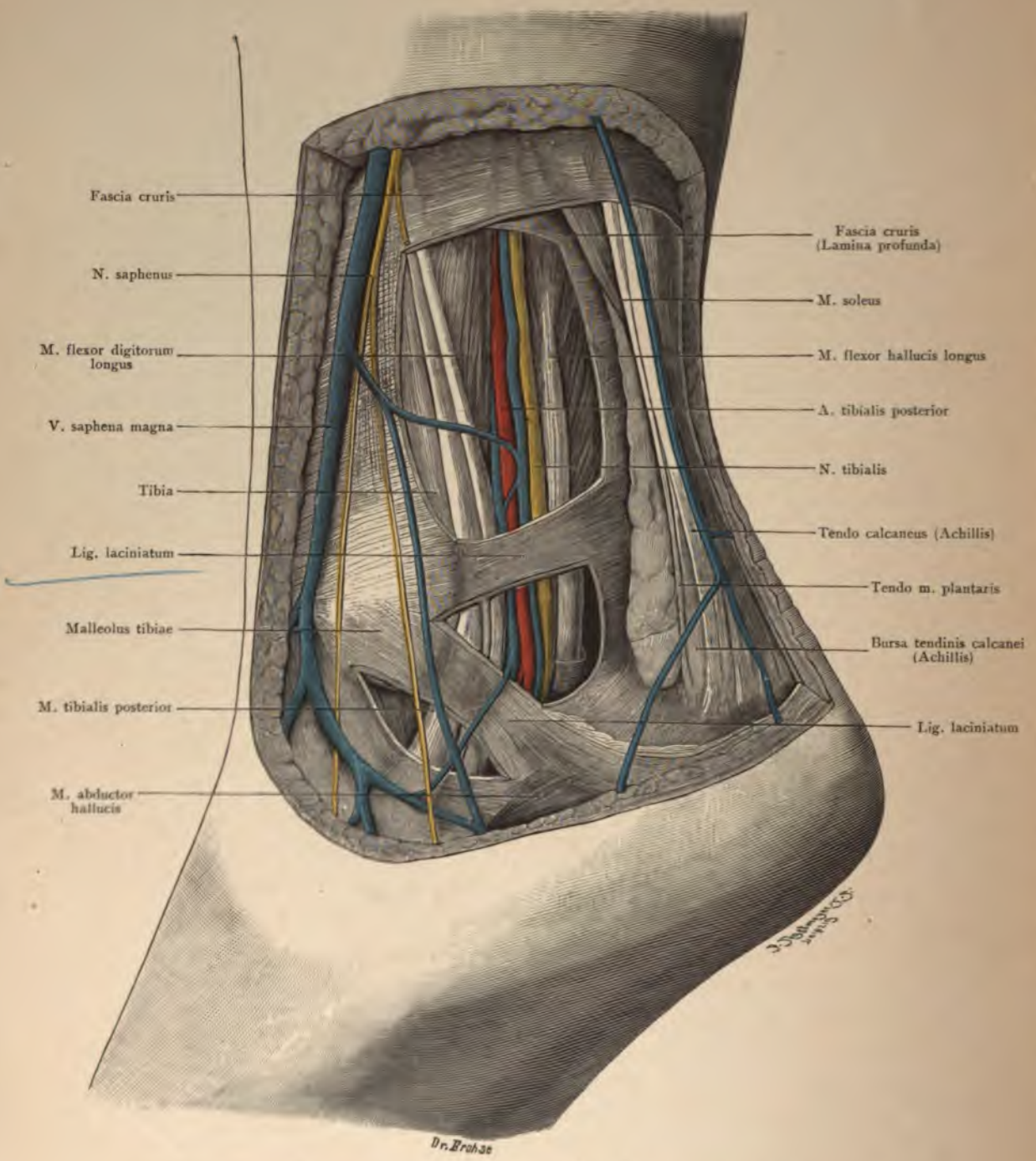

Fig. 190. Gegend hinter dem inneren Knöchel, rechts.

Natürliche Grösse.

Verlag von Gustav Fischer in Jena.

Fig. 190. Gegend hinter dem inneren Knöchel.

Rechtes Bein eines 15jährigen Mädchens. Die innere Knöchelgegend ist terassenförmig freigelegt. In das tiefe Blatt der Fascia cruris und das Lig. laciniatum sind drei Fensterschnitte gemacht.

Im subkutanen Gewebe zieht die V. saphena magna zum inneren Knöchel herab, dicht neben ihr der N. saphenus.

Die Unterschenkelfascie wird hinter dem inneren Knöchel durch kräftige Faserzüge verstärkt, welche, vom Malleolus medialis fächerförmig sich ausbreitend, zur medialen Fläche des Calcaneus und zur Plantarfascie ziehen: Lig. laciniatum. Dasselbe bildet so eine Art Brücke, unter welcher hinweg die Flexorensehnen mit Nerven und Gefäßen vom Unterschenkel zur Fußsohle ziehen.

Dem inneren Knöchel zunächst liegt unter der Fascie in einem starken fibrösen Kanal die Sehne des M. tibialis posterior, neben ihr nach hinten die des M. flexor digitorum longus; der Bauch dieses Muskels liegt am Unterschenkel medial vom M. tibialis posterior, seine Sehne aber kreuzt den letzteren und gelangt so lateral von ihm.

Dann folgt die A. tibialis posterior mit ihren zwei Begleitvenen, zwischen den Sehnen des M. flexor digitorum longus und des M. flexor hallucis longus. Zum Aufsuchen der Arterie zwecks Unterbindung dient die Angabe: die Arterie liegt in der Mitte zwischen der hervorragendsten Stelle des inneren Knöchels und dem Rande der Achillessehne.

Dicht an der Arterie und weiter nach hinten der N. tibialis, entweder als Stamm oder schon in seine beiden Aeste, N. plantaris medialis und lateralis, geteilt.

Der etwa $1^1/_2$ cm breite Raum, welcher noch nach hinten bis zur Achillessehne bleibt, ist durch lockeres Fett ausgefüllt. In demselben, nahe der Achillessehne, die Sehne des M. plantaris, am Fersenhöcker inserierend. Endlich die breite Achillessehne.

Schiebt man Arterie und Nerv etwas nach dem inneren Knöchel zu und geht an der Stelle, wo sie lagen, nach vorn zu in die Tiefe, so kommt man auf den hinteren Abschnitt des Fußgelenkes. Ueber die Mitte des letzteren zieht die Sehne des M. flexor hallucis longus herab; zwischen ihr und den Sehnen hinter dem medialen Knöchel einerseits, den Peronaealsehnen hinter dem lateralen Knöchel anderseits buchtet sich oft bei Ergüssen im Gelenk die hier nicht durch Bänder verstärkte Gelenkkapsel vor und kann so für operative Eingriffe am Gelenk, z. B. Kapselexstirpation bei Tuberkulose, auch von hinten erreicht werden. Es besteht also hier ein ähnliches Verhältnis, wie auf der Vorderseite des Gelenkes neben den Extensorensehnen (s. Erläuterung zu Fig. 193), nur daß Anschwellungen des Gelenkes hinten wegen der viel tieferen Lage erst bemerkbar werden, wenn sie ziemlich beträchtlich sind; sie markieren sich dann durch Ausfüllung der Vertiefungen neben der Achillessehne.

Fig. 191. Fusssohle, oberflächliche Schicht. Rechts.

Aponeurosis plantaris entfernt; M. flexor digitorum brevis bis auf Ursprung und Endsehnen herausgeschnitten.

Aehnlich wie in der Hohlhand ist das Fett im subkutanen Gewebe der Sohle eigentümlich fest, kleintraubig, eingepreßt in die Maschen eines straffen Bindegewebes, das nach oben mit der Haut, in der Tiefe mit der Plantaraponeurose in enger Verbindung steht. Dadurch ist die Haut hier nicht verschieblich, was beim Auftreten des Fußes auch nur vom Uebel wäre.

Die Plantaraponeurose entspringt als starkes sehniges Blatt am Fersenhöcker und teilt sich, nach vorn dünner werdend, in fünf Stränge zu den Zehen. Unter ihr, zum Teil von ihr entspringend, M. flexor digitorum brevis in der Mitte der Sohle; am Innenrande des Fußes der kräftige M. abductor hallucis, am Außenrande der M. abductor dig. V. — Unter dem M. flexor digitorum brevis der M. quadratus plantae, welcher an der Sehne des M. flexor digitorum longus inseriert und dessen schräge Zugrichtung in die sagittale verändert.

N. tibialis und A. tibialis posterior teilen sich hinter dem Malleolus medialis in A. und N. plantaris medialis und lateralis und ziehen unter dem Lig. laciniatum und dem wie eine Brücke vom Calcaneus zur Grundphalanx der großen Zehe ziehenden M. abductor hallucis zur Fußsohle. Die schwächere A. plantaris medialis geht nach vorn an den medialen Rand der großen Zehe, neben ihr der N. plantaris medialis, ähnlich dem N. medianus der Hand, erste bis dritte Zehe und mediale Seite der vierten mit sensiblen Aesten versorgend. Die stärkere A. plantaris lateralis ladet stark nach außen aus, bildet den Arcus plantaris und geht in der Mitte der Sohle in die Tiefe. Neben ihr N. plantaris lateralis, ähnlich dem N. ulnaris an der Hand, mit oberflächlichem sensiblen Ast die fünfte und Außenseite der vierten Zehe versorgend, mit seinem tiefen Aste dem Arcus plantaris folgend.

Fig. 192. Fusssohle, tiefe Schicht. Rechts.

Die oberflächlichen Schichten wie in Fig. 191 weggenommen. Außerdem aus dem M. quadratus plantae und den Sehnen des M. flexor digitorum longus eine Strecke herausgeschnitten, ein Stück aus dem Caput obliquum des M. adductor hallucis entfernt.

Unter den Sehnen des M. flexor digitorum longus mit ihren Lumbricalmuskeln liegt der M. adductor hallucis, aus dem Caput obliquum und dem Caput transversum sich zusammensetzend. Noch tiefer füllen die M. interossei die Räume zwischen den Metatarsalia vollständig aus.

Die A. plantaris lateralis senkt sich an der Basis ossis metatarsalis I in die Tiefe unter den schrägen Kopf des M. adductor hallucis, versorgt von hier aus die Zehen mit Blut und fließt im ersten Interstitium interosseum mit dem Ende der A. dorsalis pedis zu einer großen Anastomose zusammen, so daß also die A. tibialis anterior die posterior völlig ersetzen kann und umgekehrt, ohne daß sich erst ein Collateralkreislauf zu bilden braucht. Die Arterienverteilung ist also insofern von der an der Hand verschieden, als am Fuße der oberflächliche Bogen ganz fehlt oder nur in Andeutungen vorhanden ist; demgemäß können die Zehenarterien nur aus der Tiefe entspringen; die Funktion des Fußes als Stützorgan würde oberflächlich gelegene Arterien einem zu starken Druck aussetzen.

Der N. plantaris lateralis gleicht dem N. ulnaris an der Hand; ähnlich wie dieser geht er mit seinem tiefen Ast am Arcus plantaris entlang unter den schrägen Kopf des M. adductor hallucis und versorgt die beiden lateralen Lumbricalmuskeln (den dritten nur zum Teil), die M. interossei und den M. adductor hallucis.

Die Sehne des M. peronaeus longus, welche vom äußeren Fußrande schräg durch die Fußsohle hindurch zu ihrer Insertion an der Basis des ersten Metatarsale zieht, ist in eine starke fibröse Sehnenscheide — Vagina tendinis m. peronaei longi plantaris — eingeschlossen, welche mit der gemeinsamen Peroeaealsehnenscheide hinter dem Malleolus lateralis (s. Fig. 194) nicht im Zusammenhang steht. Von dieser Scheide entspringt ein Teil des schrägen Kopfes des M. adductor hallucis.

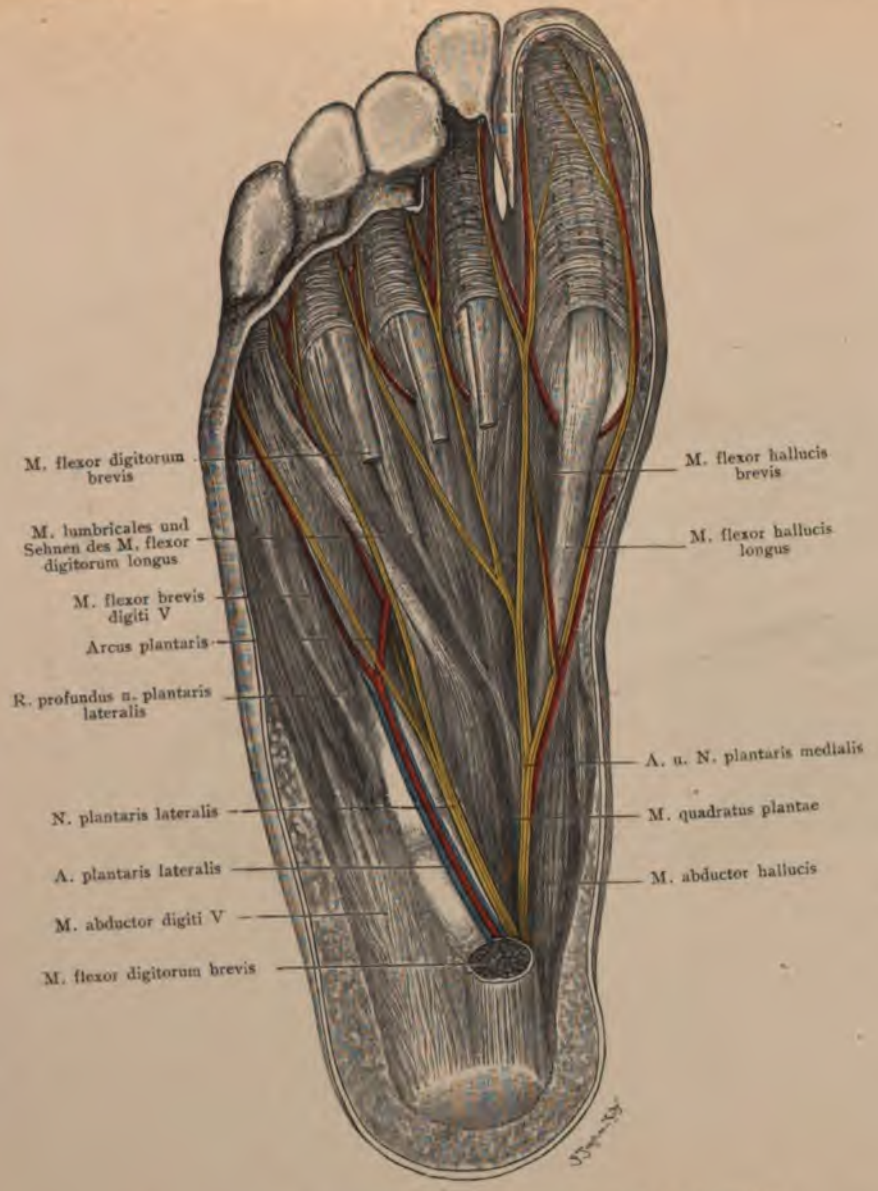

Fig. 191. Rechte Fusssohle, oberflächliche Schicht.
$^2/_3$ der natürlichen Grösse.

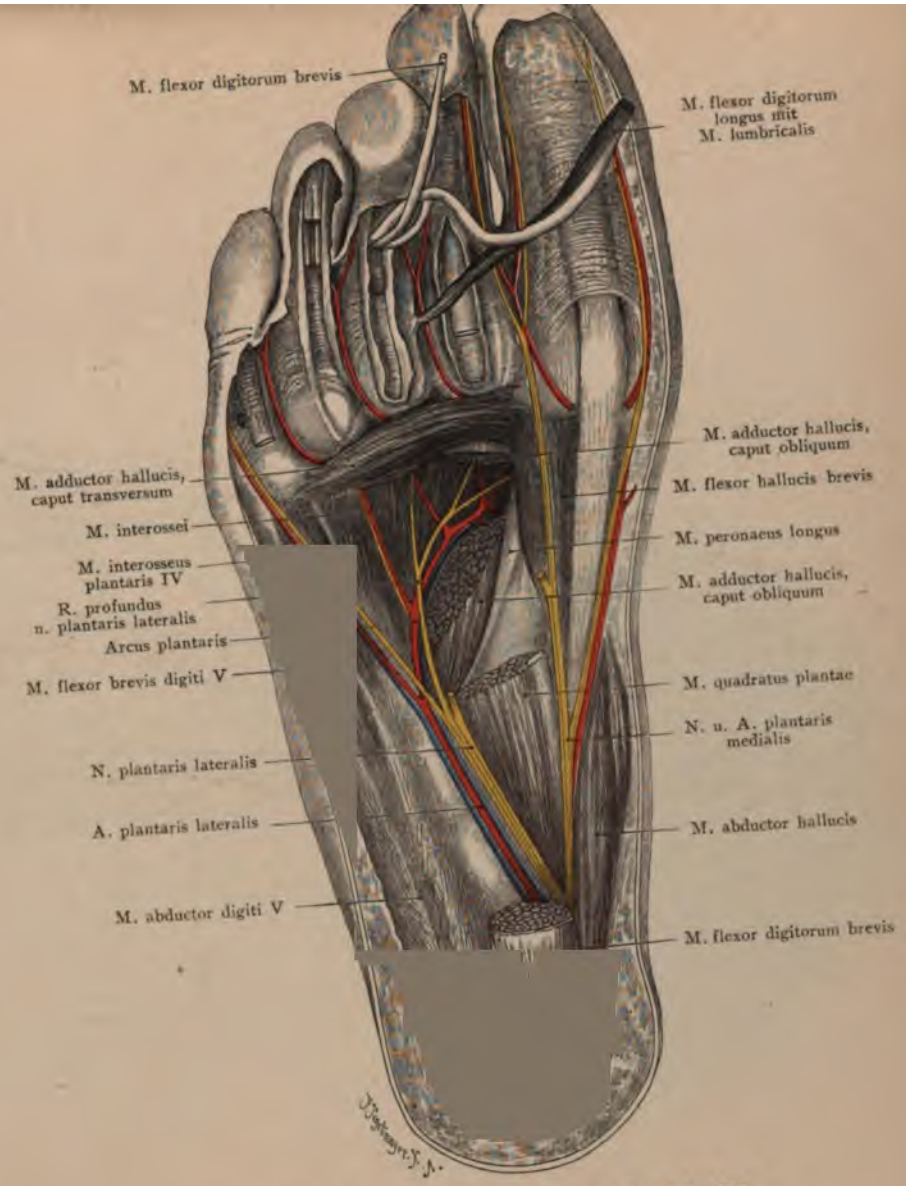

Fig. 192. Rechte Fusssohle, tiefe Schicht.
$^2/_3$ der natürlichen Grösse.

Verlag von Gustav Fischer in Jena.

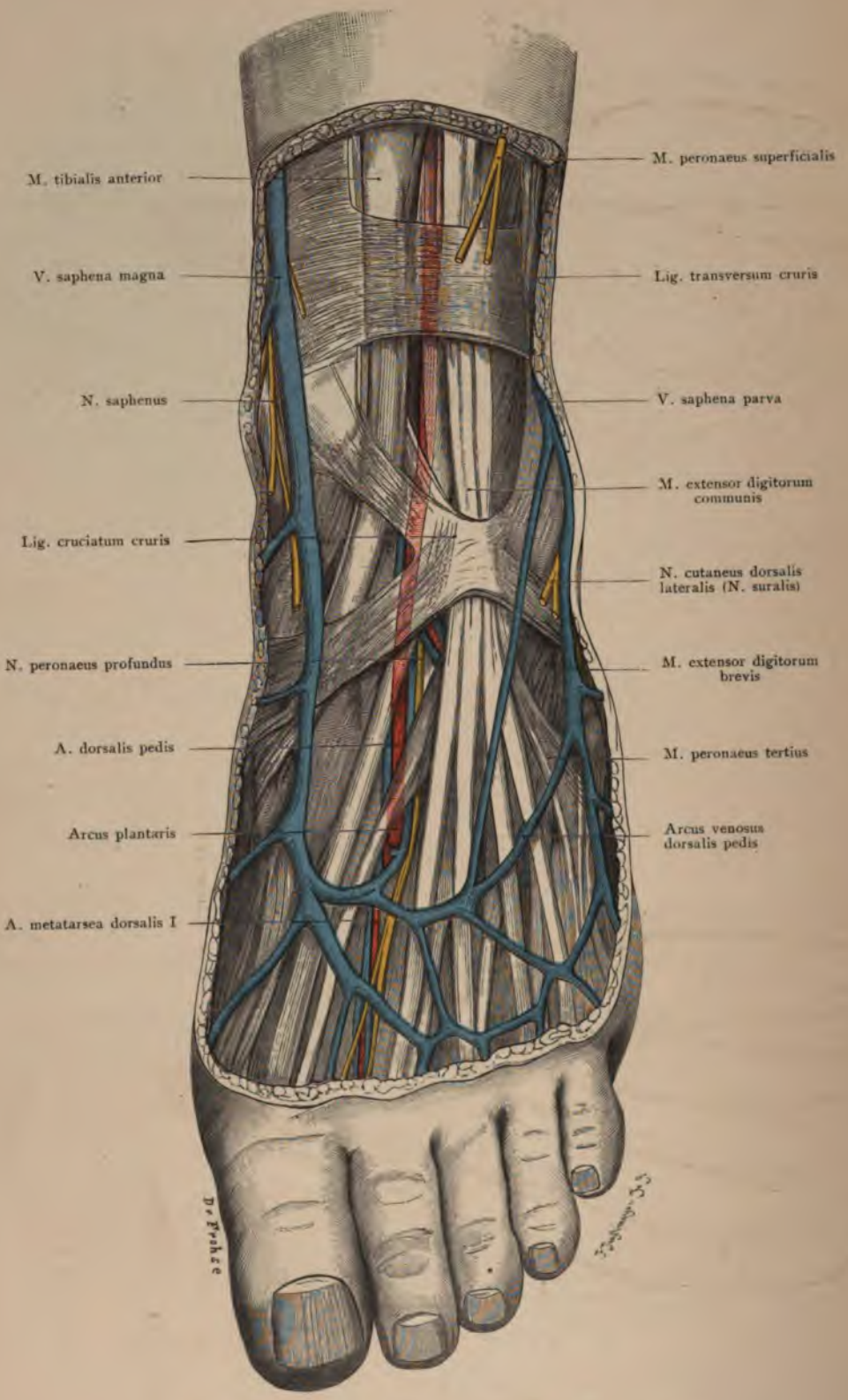

Fig. 193. Fussgelenkgegend und Fussrücken.

Natürliche Grösse.

Verlag von Gustav Fischer in Jena.

Fig. 193. Fussgelenkgegend und Fussrücken. Links.

Präparat von einem 15jährigen Mädchen. Subkutane Venen erhalten. Fascia cruris und dorsalis pedis in der üblichen Weise unter Stehenlassen des Ligamentum transversum und cruciatum cruris entfernt.

Das fettarme, weitmaschige Subkutangewebe enthält ein reichliches Venennetz, aus welchem die V. saphena magna zum inneren, die parva zum äußeren Knöchel hin sich entwickeln.

Die vom Unterschenkel zum Fuß sich fortsetzende Fascie ist dicht oberhalb sowie gerade über dem Fußgelenk erheblich verstärkt: Ligamentum transversum cruris und cruciatum. Letzteres wird gebildet von Fasern, welche von der Gegend des inneren Knöchels schräg nach außen-abwärts zum äußeren Fußrand ziehen; diese werden gekreuzt von Faserzügen, welche vom inneren Fußrand schräg aufwärts zum äußeren Knöchel ziehen. Diese Bänder sind keine selbständigen Gebilde, sondern nur dichtere Stellen der Fascie und nur künstlich so darzustellen, wie die Figur sie zeigt.

Die Sehnen der Extensoren behalten die Lage bei, die sie am Unterschenkel zeigten: medial M. tibialis anterior, an dem Os naviculare und der Basis metatarsalis I sich inserierend; nach außen davon Sehne des M. extensor hallucis longus zum Endglied der großen Zehe; weiter nach außen M. extensor digitorum longus zu den vier äußeren Zehen, am meisten lateral M. peronaeus tertius, zur Tuberositas metatarsalis V ziehend.

Vom Calcaneus am Sinus tarsi entspringend, liegt unter den Sehnen des M. extensor digitorum longus der M. extensor digitorum brevis, dessen Sehnen schräg medialwärts ziehen und mit denen des longus zur Dorsalaponeurose der Zehen verschmelzen. Zwischen den Mittelfußknochen erscheinen die M. interossei dorsales.

Die A. tibialis anterior liegt zwischen den Sehnen des M. extensor hallucis longus und digitorum longus, in der Mitte zwischen beiden Malleolen. Nach ihrem Hervortreten unter dem Lig. cruciatum erhält sie den Namen A. dorsalis pedis und geht über das zweite Keilbein auf das erste Interstitium interosseum zu. In diesem senkt sie sich in die Tiefe und bildet mit der A. plantaris lateralis die große Anastomose zwischen dem Arteriengebiet des Fußrückens und der Sohle. Die A. tibialis anterior sendet eine A. malleolaris zu jedem Knöchel, die A. dorsalis pedis medial- und lateralwärts eine A. tarsea.

Der N. peronaeus profundus liegt gewöhnlich medial, seltener — wie in unserer Figur — lateral neben der A. dorsalis pedis, gibt einen Ast zum M. extensor digitorum brevis und endet als Hautnerv an den einander zugewandten Seiten der ersten und zweiten Zehe.

Von besonderer Wichtigkeit ist die Gegend neben den Extensorensehnen über dem Fußgelenk. Hier bleibt jederseits zwischen dem Rande des Sehnenbündels und den Knöcheln eine Stelle, an der die Fußgelenkskapsel, ohne durch Bänder verstärkt zu sein, nur von Haut, subkutanem Fett und Fascie bedeckt ist. Nirgends sonst liegt das Gelenk so nahe der Oberfläche; hier ist es am leichtesten zugänglich; ein Erguß im Gelenk wird sich durch Vorbuchtung dieser Stellen zuerst bemerklich machen.

Fig. 194. Aussenseite des Fusses. Links.

Präparat von einem 15jährigen Mädchen. Venen und Hautnerven erhalten, die Fascia dorsalis pedis in der üblichen Weise unter Heraussetzung des Lig. cruciatum cruris und der Retinacula peronaeorum entfernt. Schleimscheiden der M. peronaei rosa.

Im subkutanen Bindegewege hinter dem äußeren Knöchel trifft man die Vena saphena parva und den N. suralis. Auf dem äußeren Knöchel liegt in der Hälfte bis zu einem Drittel der Fälle ein schlehengroßer subkutaner Schleimbeutel.

Aehnlich wie an der Innenseite die Sehnen durch das Lig. laciniatum, werden die Peronaealsehnen hinter den äußeren Knöchel durch starke Bänder in Rinnen niedergehalten. Ohne dieselben würde ein Luxieren der Sehnen nach vorn über den Knöchel sehr viel häufiger vorkommen, als es jetzt geschieht. Diese Bänder, Retinacula peronaeorum superius und inferius, sind keine selbständigen Gebilde, sondern nur Verstärkungen der Fascie. Ersteres geht von der lateralen Seite des Knöchels zur unteren Partie der Seitenfläche des Calcaneus. Unter ihm liegt zunächst die Sehne des M. peronaeus longus, unter dieser die des brevis. Das Retinaculum peronaeorum inferius liegt weiter distalwärts, zieht von der Spitze des Knöchels gleichfalls zur Seitenfläche des Calcaneus; eine Scheidewand trennt unter ihm die Rinne für die Sehne des M. peronaeus brevis von der des longus; erstere liegt vorn, letztere hinten.

Die Sehnen beider M. peronaei liegen in der Rinne hinter dem Knöchel in einer gemeinsamen Sehnenscheide, welche sich oben und unten in zwei Zipfel trennt und so jede Sehne oberhalb der gemeinsamen Strecke für sich einscheidet. Die obere Gabelung liegt unter dem Retinaculum superius in wechselnder Höhe, die untere regelmäßig am hinteren Rande des Retinaculum inferius. Das obere Ende der Scheide für den M. peronaeus longus überragt die Spitze des Knöchels um $4^3/_4$ cm, die für den brevis um $4^1/_2$ cm. Das untere Ende der Scheide des M. peronaeus brevis reicht bis zum CHOPARTschen Gelenk, die Scheide des longus reicht über dieses Gelenk hinweg bis zur Rinne im Cuboid. Beim Eintritt in die Fußsohle bekommt diese Sehne eine neue Scheide — Vagina tendinis m. peronaei longi plantaris — welche zwar dicht an die vorige heranreicht, aber fast nie mit derselben kommuniziert. Indessen ist die trennende Scheidewand so dünn, daß sie von Eiter leicht perforiert wird, so daß auf diesem Wege bei Eiterungen der Fußsohle leicht eine Fortleitung des Eiters auf den Unterschenkel stattfindet. Die Lagebeziehung der Peronaealsehnenscheiden zum CHOPARTschen Gelenk bedingt, daß z. B. eine tuberkulöse Entzündung in diesem in die Sehnenscheiden perforieren und so ihre Verbreitung auf den Unterschenkel finden kann. Am Fußgelenk wird eine solche Fortleitung seltener zu stande kommen; denn diesem Gelenk sind zwar die Sehnenscheiden hinter dem äußeren Knöchel auch dicht benachbart, aber doch durch die starken von der Fibula zum Calcaneus ziehenden Bänder getrennt.

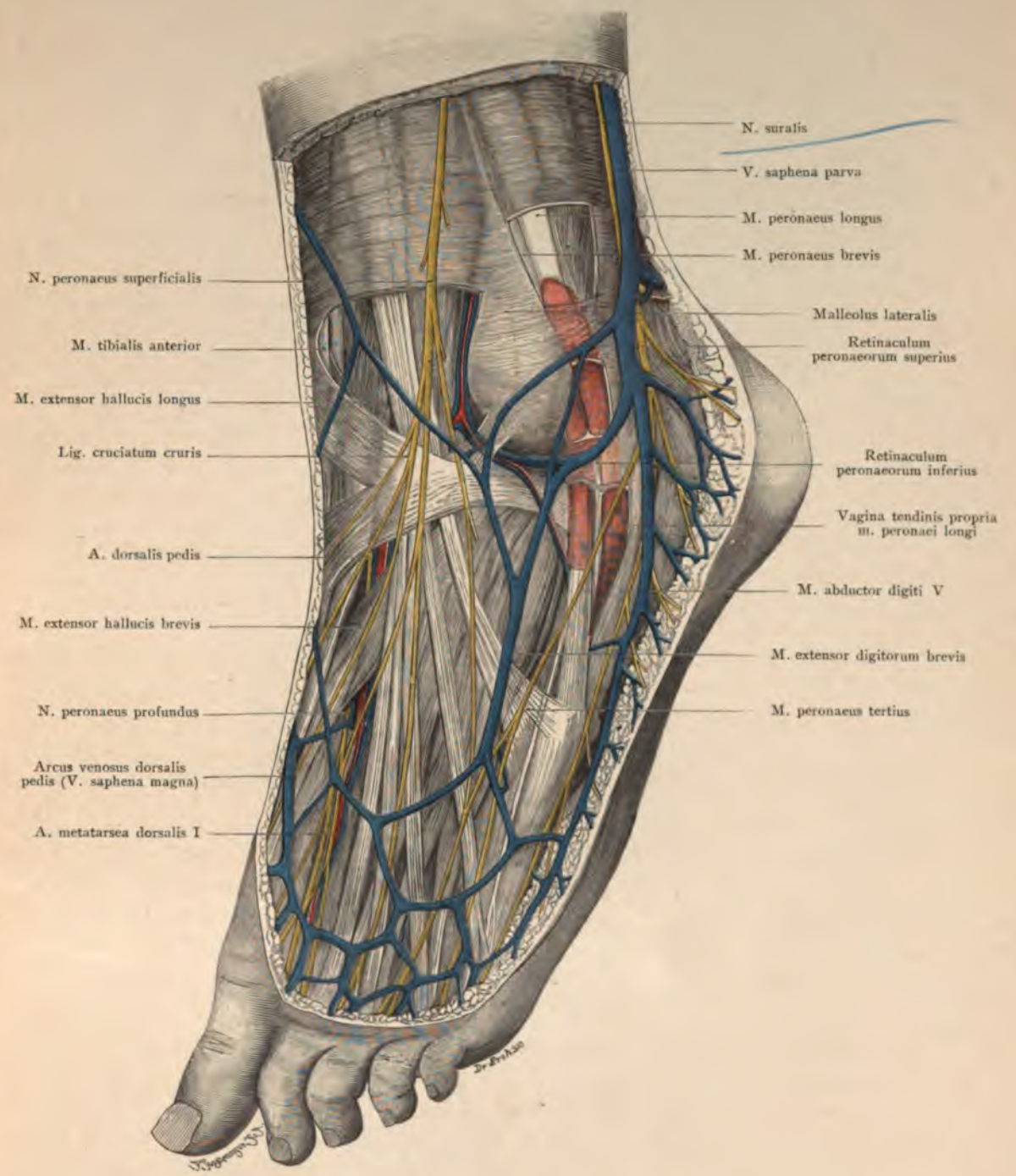

Fig. 194. Aussenseite des linken Fusses.

$^2/_3$ der natürlichen Grösse.

Verlag von Gustav Fischer in Jena.

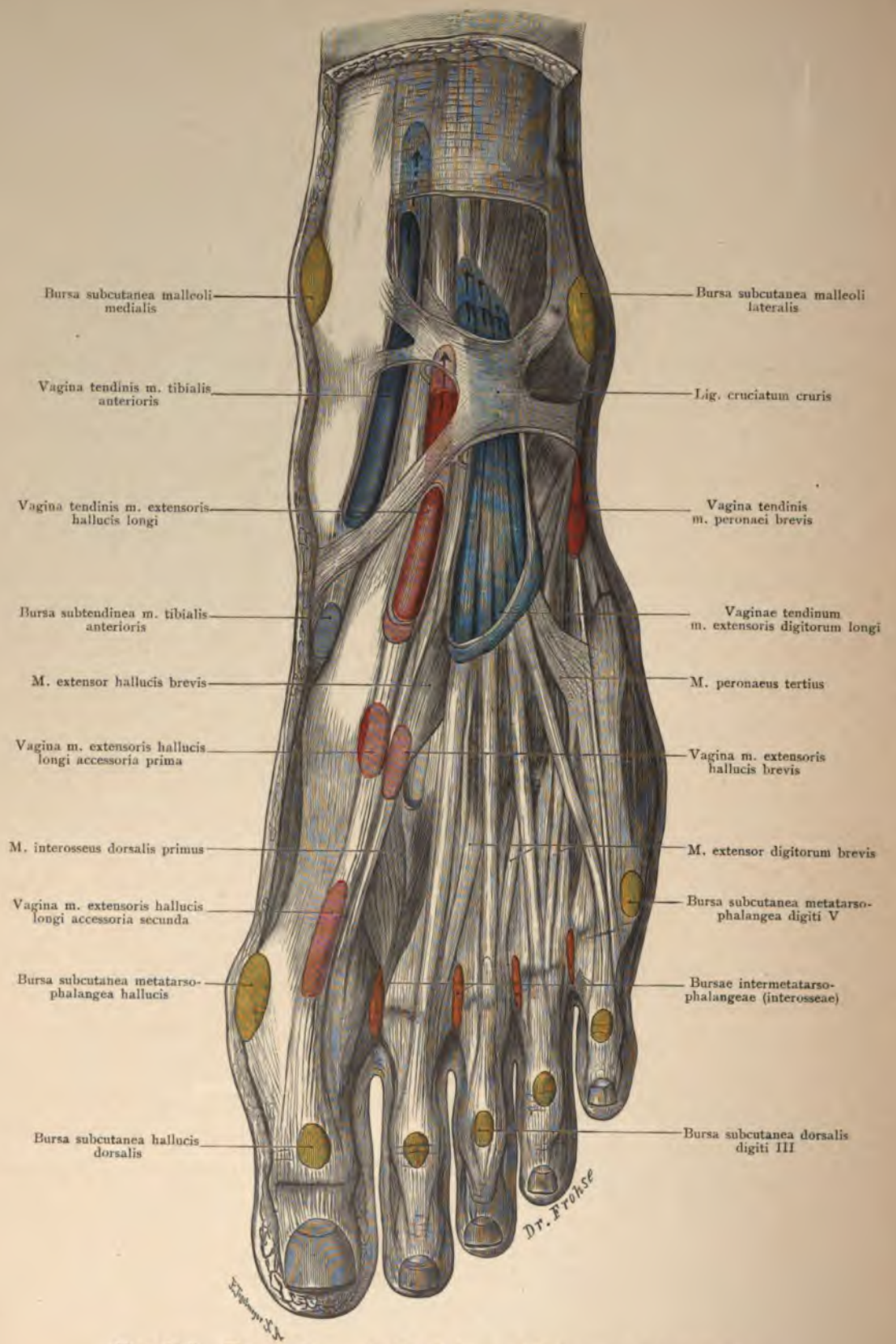

Fig. 195. Fussrücken mit Muskeln und Sehnenscheiden, links.

$^4/_5$ der natürlichen Grösse.

Verlag von Gustav Fischer in Jena.

Fig. 195. Fussrücken mit Muskeln und Sehnenscheiden. Links.

Die Fascie des Fußrückens ist bis auf das Ligamentum cruciatum und transversum crucis entfernt. Die Sehnenscheiden sind eröffnet bis auf ihre blindsackförmigen Enden. Die eingezeichneten Pfeile geben an, wie weit der Synovialraum im Blindsack reicht.

Das Lig. cruciatum und transversum sorgen dafür, daß bei Bewegungen im Fußgelenk die unter ihnen weggleitenden Extensorensehnen in ihrer Lage bleiben, was dadurch noch mehr gesichert wird, daß das Lig. cruciatum für jede der drei Sehnen ein besonderes Fach bildet. Um ein freies Gleiten der Sehnen unter diesem Bandapparate zu ermöglichen, sind sie von Sehnenscheiden umgeben.

Die Sehnenscheide des M. tibialis anterior beginnt $5^3/_4$ cm oberhalb der Malleolenlinie, d. h. einer die Spitzen beider Malleolen verbindenden Linie, und endigt gewöhnlich am CHOPARTschen Gelenk.

Die Scheide des M. extensor hallucis fängt $1^3/_4$ cm oberhalb der Malleolenlinie an und reicht bis zum LISFRANCschen Gelenk. Ein zweiter oder sogar noch ein dritter Synovialsack kann — wie im abgebildeten Falle — an dieser Sehne im Bereich des ersten Mittelfußknochens vorkommen.

Der M. extensor digitorum longus endlich ist mit der Sehne des M. peronaeus tertius in eine gemeinschaftliche Scheide eingeschlossen, welche etwas tiefer als die des M. tibialis anterior beginnt und über der Mitte des dritten Keilbeines endet. Ein schlingenförmiges Band, Lig. fundiforme, entspringt aus dem Sinus tarsi und umgreift unter dem Lig. cruciatum diese Sehnen. Zwischen diesem Schleuderband und dem Collum tali kann ein großer Synovialsack liegen.

Zahlreiche andere Synovialsäcke können noch vorkommen; ziemlich konstant sind sie zwischen dem Köpfchen der Mittelfußknochen, Bursae intermetatarsophalangeae. Ueberall, wo Sehnen über Knochenvorsprünge hingleiten, werden als Polster kleine Synovialsäcke zwischengelagert, sogar da, wo die Sehne der Lumbrikalmuskeln um die Seitenfläche des ersten Zehengliedes herumgehen. Subkutane Synovialsäcke kommen überall vor, wo die Haut gegen den Knochen angedrückt wird, besonders auch unter den „Hühneraugen". Ziemlich konstant sind die Säcke auf jedem Malleolus, seitlich am Köpfchen des 1. und 5. Mittelfußknochens und über dem Köpfchen der Grundphalanx der Zehen.

Fig. 196. Fussrücken mit Sehnenscheiden, Arterien und Knochen auf die Haut projiziert. Links.

Konstruktionsbild: Die äußeren Formen sind nach einem jugendlichen Individuum gezeichnet, die Knochen nach einem in der Größe entsprechenden Fußskelett eingetragen, Lage der Arterien und Sehnenscheiden an einem ungefähr gleichgroßen Fuß unter Benutzung mehrerer Vergleichspräparate bestimmt.

Die Abbildung ist analog der von der Hand in Fig. 97 gegebenen Darstellung konstruiert und soll die Lagebeziehungen der Arterien und Sehnenscheiden zu den Knochen und Gelenken deutlich machen.

Während man an der Hand die Hautfurchen und Falten zur Bestimmung der tiefer gelegenen Gebilde benutzen kann, dienen am Fuß am besten Knochenvorsprünge zur Orientierung. Am Innenrande ist deutlich sichtbar die Tuberositas ossis navicularis, am Außenrande die Tuberositas metatarsalis V. Die Articulatio tarsometatarsea oder das sog. „LISFRANCsche Gelenk" wird so bestimmt: unmittelbar proximal von der Tuberositas metatarsalis V ist der eine Endpunkt gegeben, 3—4 cm distal von der Tuberositas ossis navicularis der andere; eine bogenförmige Verbindungslinie beider ergiebt die Gelenklinie (s. a. Erklärung zu Fig. 201). Das Gelenk zwischen Talus und Calcaneus einerseits, Naviculare und Cuboid anderseits, die „CHOPARTsche Gelenklinie" wird durch Verbindung folgender Punkte bestimmt: am medialen Fußrand 1 cm proximal von der Tuberositas ossis navicularis, am lateralen 2 cm proximal von der Tuberositas metatarsalis V. Die Abbildung zeigt nun die Endigungen der Sehnenscheiden in Beziehung zu diesen Linien. Den Gelenkspalt des Fußgelenkes kann man meist direkt bestimmen, indem man 1—1½ cm oberhalb der Spitze des medialen Knöchels die vordere Kante der Gelenkfläche der Tibia, welche neben den Sehnen nur von Haut bedeckt ist, durchtasten kann.

In Bezug auf die Synovialscheiden der Sehnen, die subkutanen und zwischen den Metatarsalia liegenden Synovialsäcke s. Erklärung zu Fig. 197. Sehr oft ist an der Insertion einer Sehne zwischen ihr und den Knochen ein Synovialsack untergeschoben, der als Polster dient, wenn die Sehne bei dem Zug der Antagonisten gegen die Unterlage gepreßt wird; einen solchen Sack zeigt z. B. unsere Figur auf dem ersten Keilbein, der unter der Sehne des M. tibialis anterior, vor ihrer Insertion an diesem Knochen und dem ersten Metatarsale liegt.

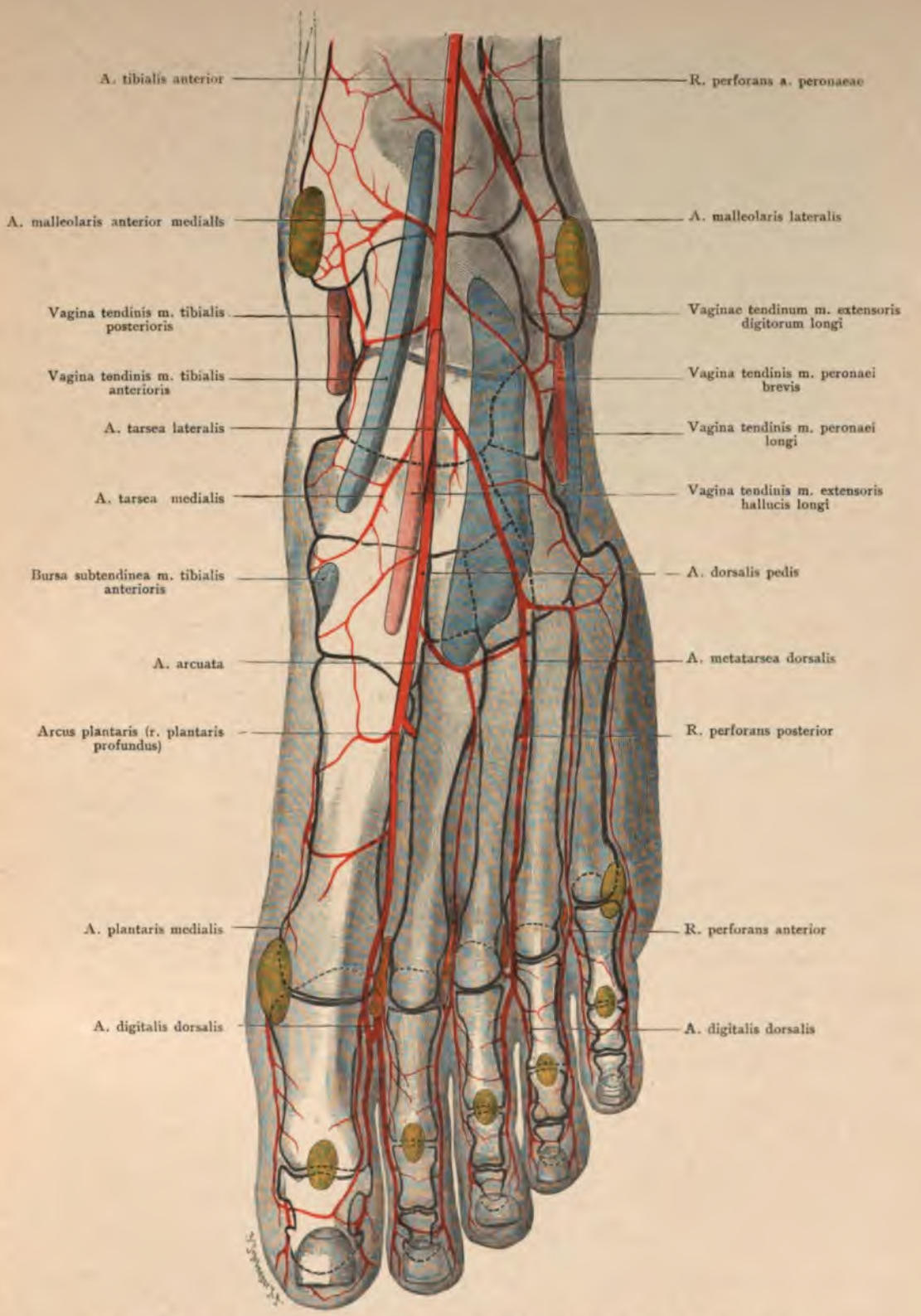

Fig. 196. Fussrücken mit Sehnenscheiden, Arterien und Knochen, auf die Haut projiziert. Links.

$^4/_5$ der natürlichen Grösse.

Verlag von Gustav Fischer in Jena.

Fig. 198. Frontalschnitt durch den vorderen Teil der Fusswurzel.

Gefrierschnitt.

Der Fuß ist in zwei Richtungen gewölbt, einmal in sagittaler, von vorn nach hinten, sodann in transversaler, von der medialen zur lateralen Seite. Letztere Wölbung stellt unsere Figur dar. Die transversale Wölbung des Fußes fängt schon am proximalen Teile desselben an, woselbst der Calcaneus mit seinem Sustentaculum tali ein Halbgewölbe bildet (s. Fig. 197). Weiter distalwärts bilden Os naviculare und Os cuboides einen Bogen; noch weiter nach vorn wird die Wölbung am ausgesprochensten, indem die Keilbeine eine breite dorsale Fläche, eine sehr schmale plantare haben und wie die Steine eines Gewölbes zusammengefügt sind. Auch an der Lagerung der Mittelfußknochen ist die longitudinal verlaufende Höhlung noch deutlich ausgesprochen. Im Schutze dieser Wölbung ziehen die Gefäße und Nerven der Fußsohle nach vorn und sind so dem Drucke der Körperlast entzogen.

Fig. 199. Sagittalschnitt des Fusses.

Gefrierschnitt; der Schnitt verläuft durch die Mitte der Tibia und den lateralen Teil der zweiten Zehe.

Die Figur stellt das sagittale Gewölbe dar.

Am Innenrande des Fußes ist die Längswölbung am stärksten, hier bilden Fersenhöcker und Köpfchen des ersten Metatarsale die Fußpunkte des Bogens; am äußeren Fußrande ist der Bogen flacher und gewinnt schon mit der Basis des fünften Mittelfußknochens seinen vorderen Fußpunkt. Den Schlußstein des Gewölbes bildet der Kopf des Talus. Das Gewölbe wird erhalten durch sehr starke Bandmassen, welche auf der Plantarseite die einzelnen Knochen gegen einander fixieren, ferner durch die Plantaraponeurose, welche sich wie eine Sehne am Bogen von dem Fersenhöcker zu den Metatarsalköpfchen spannt; endlich trägt sehr wesentlich dazu bei die Aktion der Muskeln, vor allem des M. tibialis posterior.

Außer der Konstruktion des Längsgewölbes des Fußes zeigt die Figur noch folgendes. Zwischen Fersenhöcker und Achillessehne liegt ein konstanter Schleimbeutel: Bursa tendinis Achillis anterior seu calcanea (eine posterior, zwischen Hinterfläche der Achillessehne und Fascie gelegen, ist selten).

Die Fußgelenkshöhle reicht nach hinten sehr dicht an das hintere Talocalcaneusgelenk heran; nach vorn nähert sie sich dem Talonaviculargelenk bis auf $1^1/_2$ cm, wodurch es sich erklärt, daß Ungeübte bei der Exartikulation des Fußes nach CHOPART, statt in das Talonaviculargelenk zu gelangen, sich leicht einmal in das Fußgelenk verirren.

Die Figur zeigt ferner, wie das hintere Talocalcaneusgelenk ein für sich geschlossenes Gebilde ist, während das vordere mit dem Talonaviculargelenk zusammenhängt.

Fig. 197. Frontalschnitt durch das Fussgelenk. Rechts.

Gefrierschnitt. Da der Malleolus medialis nicht an seinem tiefsten Punkte getroffen war, wurde etwas Gewebe entfernt, um seine Spitze sichtbar zu machen.

Tibia und Fibula bilden mit ihren Malleolen eine Gabel, welche den Talus umfaßt. Dabei reicht der äußere Knöchel erheblich tiefer herab als der innere. Das Fußgelenk geht eine kleine Strecke zwischen Fibula und Tibia in die Höhe, das untere Tibiofibulargelenk bildend, das also nur ein Recessus des Fußgelenkes nach oben ist. Die Kapsel setzt sich an der Tibia wie am Talus überall an der Knorpelgrenze an, nur an der Vorderseite greift sie etwas auf den Talushals über. Dadurch kann bei starker Dorsalflexion des Fußes ein großer Teil des Talushalses in die Gelenkhöhle treten.

Entsprechend den starken Exkursionen bei Dorsal- und Plantarflexion ist die Kapsel vorn und hinten schlaff und kann sich in Falten legen (s. Fig. 199), während seitlich sehr straffe Bänder die Malleolen an Talus und Calcaneus befestigen; vom medialen Knöchel das Lig. deltoides, zum Talus und Sustentaculum tali des Calcaneus ziehend, vom Malleolus lateralis das Lig. talofibulare anterius und posterius zum Talus und das Lig. calcaneofibulare zum Calcaneus.

Das Fußgelenk ist seitlich demnach schwer zugänglich. Hinten liegt es tief unter der Achillessehne, kann aber doch erreicht werden (s. Erläuterung zu Fig. 190). Am freiesten liegt es an der Vorderseite neben den Extensorensehnen (s. Erläuterung zu Fig. 193).

Die Figur läßt noch erkennen die Lage der Peronaealsehnen in ihren Scheiden unter dem äußeren Knöchel, der Flexorensehnen an der medialen Seite. A. tibialis posterior und N. tibialis sind schon in ihre medialen und lateralen Aeste für die Fußsohle geteilt, letztere in geschützter Lage zwischen Muskulatur.

Zwischen Talus und Calcaneus ist das hintere Talocalcaneusgelenk sichtbar, etwas oberhalb der Höhe der Spitze des äußeren Knöchels gelegen. Das vordere, durch das Lig. interosseum vom hinteren getrennt (s. Fig. 199), ist kein selbständiges Gelenk, sondern ein Teil des Talonaviculargelenkes; das hintere dagegen ist ein völlig abgeschlossenes, selbständiges, das auch für sich isoliert erkranken kann; Anschwellung desselben tritt dann noch vorn und unten von der Spitze des Malleolus lateralis hervor. In diesem Gelenk sind nur geringe Ab- und Adduktionsbewegungen möglich.

Der innere Fußrand erhebt sich schon zum Fußgewölbe, berührt also auf unserer Figur den Boden nicht mehr.

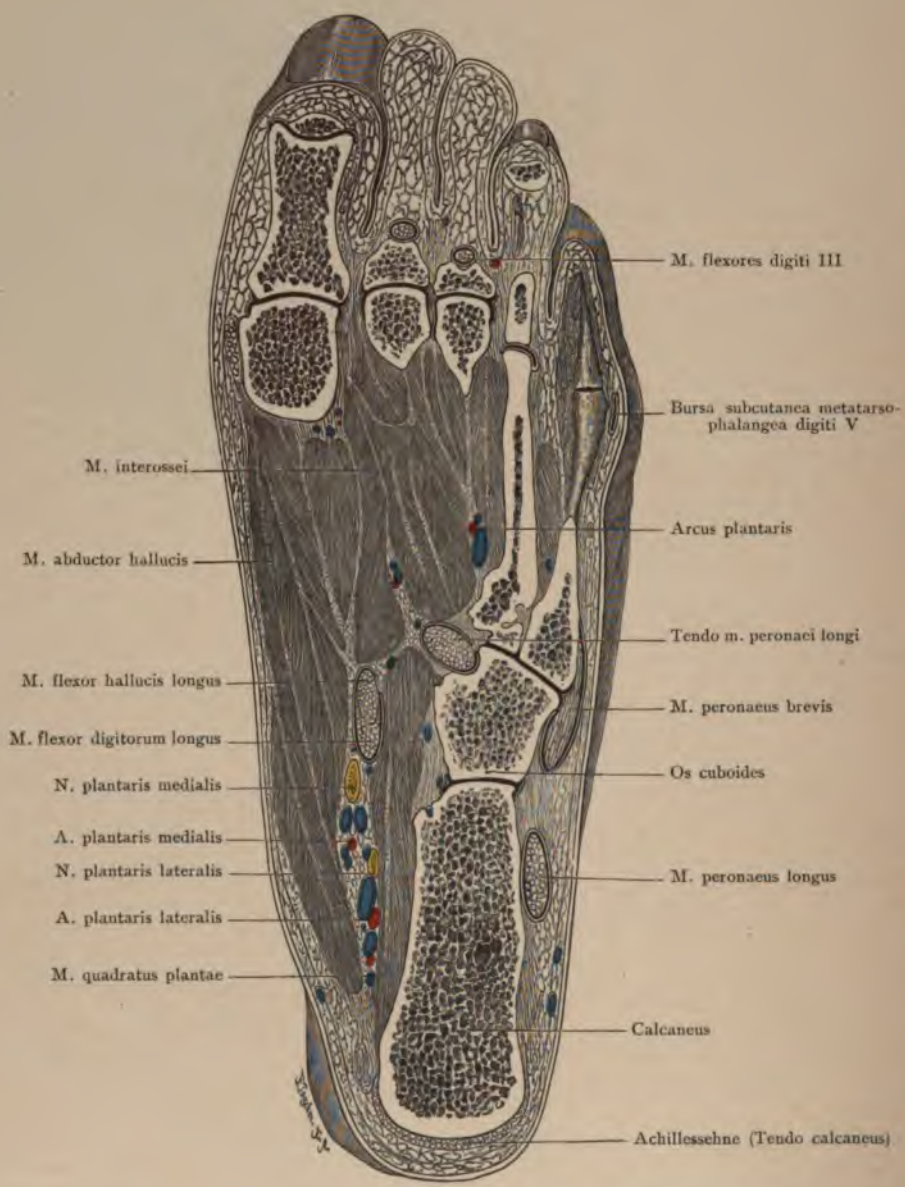

Fig. 200. Horizontalschnitt des Fusses, nahe der Sohlenfläche. Rechts.

$^2/_3$ der natürlichen Grösse.

Verlag von Gustav Fischer in Jena.

Fig. 200. Horizontalschnitt des Fusses nahe der Sohle. Rechts.

Gefrierschnitt. Distale Hälfte des Os metatarsale V ist frei präpariert.

Die Gewölbekonstruktion des Fußes bedingt, daß die Körperlast nur auf wenige Punkte des Fußskelettes übertragen wird. Diese sind: hinten der Fersenbeinhöcker, vorn an der lateralen Seite das Köpfchen des fünften Mittelfußknochens, während über den vorderen Stützpunkt an dem medialen Fußrand die Meinungen auseinandergehen. Das Capitulum des ersten Metatarsale bildet den Fußpunkt des sagittalen Gewölbes; da aber das erste Metatarsale lockerer mit dem Tarsus in Verbindung steht als das zweite, so suchte man im Köpfchen dieses zweiten den Stützpunkt. Nach H. v. MEYER aber würde das Köpfchen des dritten Metatarsale im vorderen Teile des Fußes die Last zu tragen haben, während die übrigen Metatarsalköpfchen nebst dem äußeren Fußrande dazu dienen, den Fuß gegen Umkippen nach außen oder innen zu schützen. Jedenfalls lehrt ein Sohlenabdruck eines normalen Fußes, daß nur die Ferse, der äußere Fußrand, die Zehenballen und Zehen den Boden berühren, nicht aber der innere Fußrand. Ist dies dennoch der Fall, so haben wir einen Plattfuß vor uns.

Der Schnitt zeigt nun in sehr instruktiver Weise, inwiefern dieses Verhältnis durch die Anordnung des knöchernen Fußgerüstes bedingt ist. Die Metatarsalia liegen in sehr verschiedenem Niveau: die drei medialen sind von unserem Flachschnitt nur in ihren Köpfchen getroffen; das vierte Metatarsale ist in ganzer Länge durchschnitten, aber in seinem basalen Teile schon nahe seiner unteren Fläche; das fünfte Metatarsale liegt im wesentlichen unterhalb der Schnittfläche; seine distale Hälfte mußte erst freipräpariert werden, um sie sichtbar zu machen.

Hervorzuheben ist in der Figur noch ein Schleimbeutel an der lateralen Seite des Gelenkes zwischen Metatarsale V und kleiner Zehe. An dieser prominentesten Stelle des äußeren Fußrandes bildet sich häufig durch Druck des Schuhwerkes ein Hühnerauge. Entzündliche Prozesse desselben teilen sich leicht dem Schleimbeutel und, da dieser nicht selten mit dem benachbarten Gelenk kommuniziert, auch diesem Gelenke mit.

Fig. 201. Gelenke der Fusswurzel. Rechts.

An einem gefrorenen Fuß ist in maximal plantarflektierter Stellung mit einem Bildhauermeißel von der Oberfläche so viel abgetragen, bis alle Gelenke eröffnet waren.

Die Fußwurzelknochen artikulieren unter sich und mit dem Unterschenkel einer-, den Mittelfußknochen anderseits in der Regel in acht getrennten Gelenkhöhlen. Diese sind zum Teil sehr einfach gestaltet, wenn sich nur die Gelenkflächen von zwei Knochen daran beteiligen, zum Teil aber sehr kompliziert, wenn mehrere Gelenkspalten zwischen verschiedenen Knochen durch breite Kommunikation eine Gelenkhöhle darstellen. Bei den letzteren wird sich eine Erkrankung eines Gelenkes alsbald sehr leicht auf die damit kommunizierenden Gelenke fortsetzen, während die Erkrankung eines Gelenkes mit einfacher Gelenkhöhle in dieser lokalisiert bleiben kann.

Die gesonderten Gelenkhöhlen sind:

1) Fußgelenk zwischen Talus, Fibula und Tibia mit Recessus nach oben zwischen Tibia und Fibula.

2) Das hintere Gelenk zwischen Talus und Calcaneus (s. Fig. 199).

3) Gelenk zwischen Talus einer-, Os naviculare und Calcaneus anderseits (s. Fig. 199). Der Kopf des Talus liegt in einer Gelenkpfanne, die vom Os naviculare, Lig. calcaneonaviculare und dem vorderen Teile des Calcaneus gebildet wird.

4) Gelenk zwischen Calcaneus und Cuboid. Da das mediale Ende dieses Gelenkes dem lateralen des vorigen (3) genau gegenüberliegt, nur durch das Lig. calcaneocuboideum von ihm getrennt ist, so läßt sich leicht in dieser schwach S-förmig gekrümmten Gelenklinie eine Absetzung des Fußes vornehmen, so daß nur Talus und Calcaneus zurückbleiben: Exartikulation nach CHOPART oder man sagt wohl auch schlechthin: Exartikulation im CHOPARTschen Gelenk. Es ist aber zu bemerken, daß dieses sogen. „CHOPARTsche Gelenk", wie eben auseinandergesetzt, aus zwei getrennten Gelenkhöhlen besteht; bei pathologischen Prozessen kann die eine Höhle für sich erkranken, während die andere gesund bleibt.

5) Kleines Gelenk zwischen Cuboid und drittem Keilbein.

6) Eine sehr kompliziert gestaltete gemeinsame Gelenkhöhle zwischen Os naviculare und den drei Keilbeinen, diesen untereinander und dem zweiten und dritten Keilbein mit den Metatarsalia II und III.

7) Gelenk zwischen Metatarsale I und großer Zehe.

8) Gelenk zwischen Cuboid und den Metatarsalia IV und V.

Die Gelenke zwischen den fünf Metatarsalia einer-, den drei Keilbeinen und dem Cuboid anderseits bilden zusammen eine bogenförmige Linie, die nur dadurch unterbrochen wird, daß das zweite Metatarsale bis zu 1 cm proximalwärts entspringt. In dieser Linie kann die Exartikulation der Metatarsalia nach LISFRANC vorgenommen werden.

Fig. 201. Gelenke der Fusswurzel, von oben freigelegt. Rechts.

$^2/_3$ der natürlichen Grösse.

Verlag von Gustav Fischer in Jena.

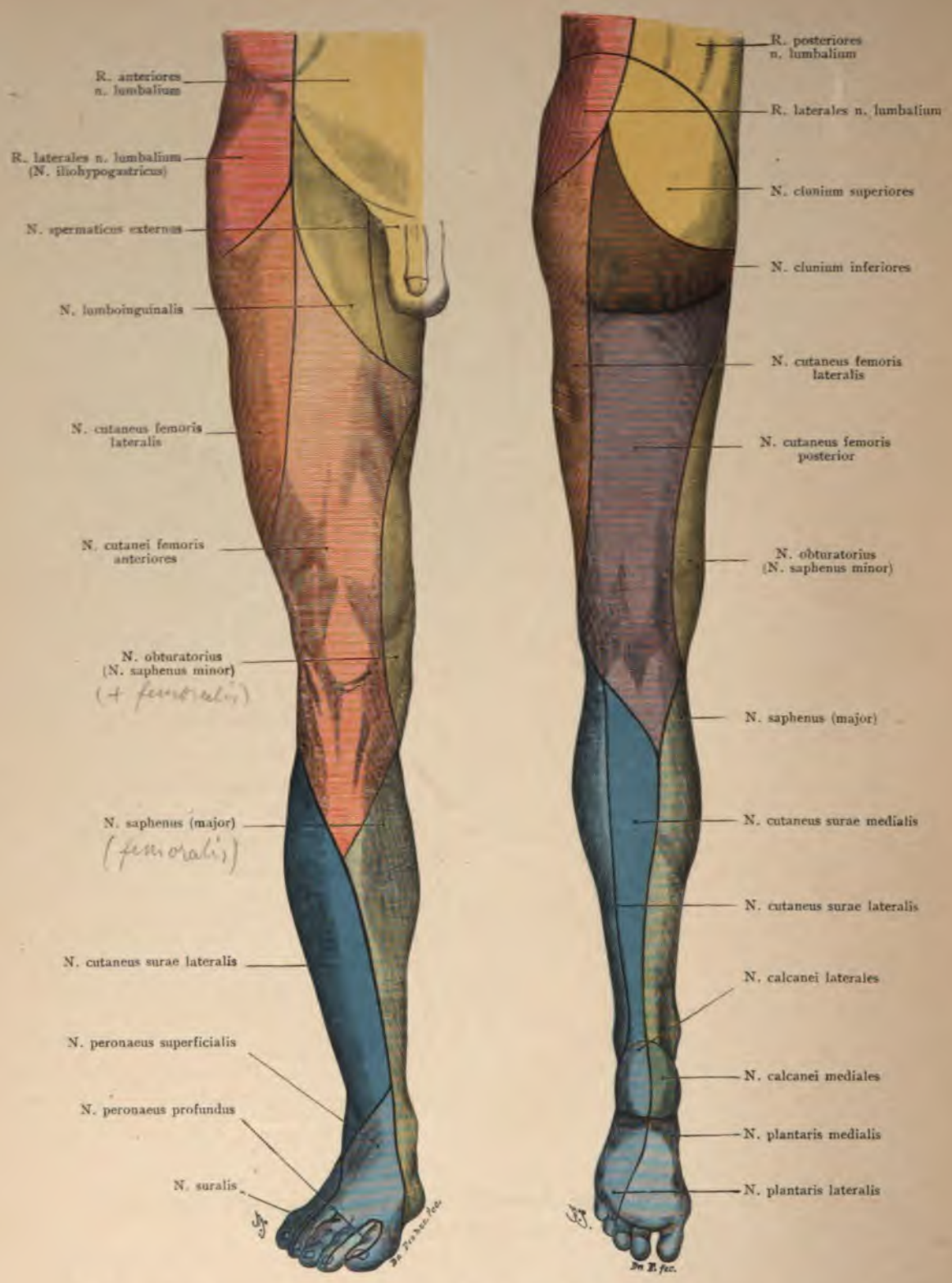

Fig. 202 und Fig. 203. Hautnervengebiete der unteren Extremität. Rechts.

1/6 der natürlichen Grösse.

Verlag von Gustav Fischer in Jena.

Fig. 202 und 203. Hautnerven-Gebiete an der unteren Extremität. Rechts.

Aeußere Formen teilweise nach dem FAUschen *Atlas. Nervengebiete halbschematisch angegeben. Die Farben mit Rücksicht auf die Segmentfolge, beim Plexus lumbalis möglichst in Anlehnung an die bei den folgenden Figuren gewählten Töne für die Rückenmarksegmente genommen.*

Bei den Hautnerven der unteren Extremität ist eine gründliche Neubearbeitung noch mehr wünschenswert als bei der oberen. Die hier gegebene, im wesentlichen mit der allgemein üblichen übereinstimmende Darstellung ist halbschematisch.

Das oberste Viertel des Oberschenkels wird mit sensiblen Nerven versorgt: im lateralen Drittel vom N. iliohypogastricus (rot); im mittleren vom N. lumboinguinalis, im medialen vom N. spermaticus; diese beiden letzteren Nervengebiete sind, da sie aus einem Stamme, dem N. genitofemoralis, versorgt werden, gelb dargestellt. Ein kleiner Bezirk gegenüber dem Scrotum (nur bei gespreizten Beinen sichtbar) wird vom N. cutaneus femoris posterior innerviert. Der Rest der Vorderfläche wird im äußeren Drittel vom N. cutaneus femoralis lateralis versorgt, medial davon (der Hauptteil) von den R. cutanei femoris anteriores, ganz innen noch vom N. obturatorius. Die beiden seitlichen Nerven greifen auch auf die Hinterfläche über, die im übrigen ganz von einem Aste des N. ischiadicus, dem N. cutaneus femoris posterior, versorgt wird.

Bei dieser Abbildung und auch sonst (vgl. Fig. 184) ist beim Hautaste des N. obturatorius der Name N. saphenus minor beigesetzt. Der M. gracilis wird höchst selten von sensiblen Zweigen durchbohrt, der Hautast tritt um den freien Rand des M. adductor longus herum, gelangt also an dem vorderen Rande des M. gracilis an die Oberfläche. Er verbindet sich konstant mit einem medialen Zweige der R. cutanei femoris anteriores und tritt, nachdem er die Fascie durchbohrt hat, in die Nähe der V. saphena magna, daher der Name N. saphenus minor. Er besteht also nicht allein aus Hautzweigen des N. obturatorius, sondern erhält stets noch Zuwachs durch ein oder mehrere Aestchen aus dem Hautteil des N. femoralis.

Die ganze Innenfläche des Unterschenkels fällt noch in das Gebiet des N. femoralis, dessen sensibler Endast, der N. saphenus major, bis zum inneren Fussrand reicht. Es ist dies der längste Nerv des menschlichen Körpers. Alles übrige am Unterschenkel und Fuß gehört dem Gebiete des N. ischiadicus an.

Am Unterschenkel teilen sich N. tibialis und N. peronaeus in der Weise in das Hautgebiet, daß der erstere die Mitte der Wade einnimmt, der N. peronaeus den ganzen Rest der Außenseite. Am Fuße nimmt der N. peronaeus den Fußrücken in Anspruch, die Fußsohle gehört dem N. tibialis.

An der Ferse müssen noch die R. calcanei medialis und lateralis besonders erwähnt werden. Im übrigen entspricht der N. plantaris medialis in seinem Verbreitungsbezirk dem N. medianus an der Hand, der N. plantaris lateralis dem N. ulnaris.

Auf dem Fußrücken lassen sich keine der Hand homologen Verhältnisse aufdecken. Es kommt dort außer oberflächlichen Zweigen sogar noch ein tiefer Hautast in Betracht aus dem N. peronaeus profundus, der die einander zugekehrten Ränder der großen und der zweiten Zehe innerviert.

Fig. 204. Innervierung der Haut und der Muskeln der unteren Gliedmassen nach den Rückenmarksegmenten. Vorderseite.

Aeußere Formen frei nach dem FAUschen Atlas, sachlicher Teil hauptsächlich nach WICHMANN, mit Unterstützung von ZIEHEN. — Im Texte bedeuten die arabischen Ziffern die Lumbal-, die lateinischen die Sakralsegmente. Da in beiden Plexus nur 5 Segmente vorhanden sind, beschränken sich die Farben nach dem Spektrum bei der unteren Extremität auf rot, orange, gelb, grün, blau. — Als schwarze Linie ist die Grenze gegen den Rumpf angegeben und die sogen. Axiallinie, die am Oberschenkel gar nicht zu sehen ist und erst an der Außenseite des Unterschenkels von oben her schräg auf den inneren Knöchel, ihn umfassend, zuläuft.

Bei der unteren Extremität liegen bezüglich der Segmentverteilung die Verhältnisse ungleich verwickelter als bei der oberen und sind sowohl bei den motorischen wie auch den sensiblen Nerven für den Menschen noch nicht genügend festgestellt.

Die hier gegebene Besprechung hält sich an die Abbildung, welche auch den Zweck verfolgt, den äußeren Formen das Muskelbild gegenüberzustellen.

Die natürliche Einteilung ergibt als (dorsale) N. extensorii den N. femoralis und N. peronaeus, als (ventrale) N. flexorii den N. obturatorius und N. tibialis. Dazu kommen noch die Sonderzweige für die Muskeln des Beckengürtels, welche erst bei der nächsten Figur im Zusammenhange beschrieben werden, gleichzeitig mit den N. flexorii, während hier nur die N. extensorii berücksichtigt sind.

Der N. femoralis entspricht nicht dem N. radialis, sondern etwa dem N. musculocutaneus; er zerfällt in den R. pro m. iliaco (vgl. Text zu Fig. 105), den R. terminalis anterior (gemischt), der den M. sartorius und M. pectineus versorgt, und den R. terminalis posterior (ebenfalls gemischt), der die Zweige für den ganzen M. quadriceps liefert.

Die Segmentbezüge der Muskeln sind: M. pectineus 2, 3, M. sartorius 2, 3, M. rectus femoris 2, 3, 4, M. vastus medialis 2, 3, (4), M. vastus intermedius (2), 3, 4, (M. subfemoralis 3, 4), M. vastus lateralis 3, 4.

Die sensible Projektion umfaßt im N. terminalis anterior die R. cutanei femoris anteriores und den Zweig zum N. saphenus minor (im wesentlichen also die Oberschenkelzweige), im N. terminalis posterior den N. saphenus major (also hauptsächlich den Unterschenkelzweig). Am Oberschenkel zerfällt das Hauptgebiet ohne scharfe Grenze in 2 und 3, am Unterschenkel findet sich 3 und hauptsächlich 4.

Der N. cutaneus femoris lateralis (nach RUGE ein umgewandelter R. lateralis der Lumbalspinalnerven) enthält 1, **2,** 3. Sein hinterer Ast kann ein R. trochantericus sein, der vordere Ast entwickelt bisweilen den N. lumboinguinalis (der in seinen medialen Zweigen auch ventrale Elemente enthält). Unbeständig wie dieser Nerv sind auch seine Bezüge aus 1, 2 und selbst 3.

Ueber den noch wenig erforschten N. peronaeus sei folgendes angegeben. Motorischer Anteil: Caput breve m. bicipitis femoris (5), **5,** I, (II); M. peronaeus longus (4), **5,** I; M. peronaeus brevis **5,** I; M. peronaeus tertius 4, **5,** I; M. extensor digitorum longus 4, **5,** I; M. extensor hallucis longus (4), 5, I; M. tibialis anterior **4,** 5, (I); M. extensor digitorum brevis 4, **5,** I; M. extensor hallucis brevis **4,** 5, I.

Sensible Projektion: An der Außenseite des Unterschenkels von vorn-oben nach hinten-unten 5, I, II; am Fuße (für den N. peronaeus superficialis und profundus) ebenfalls 5, I, II. Das ganze Dorsum des Fußes enthält nach PATERSON an der Innenseite 3, 4, eigentliches Dorsum 4, 5, I, Außenseite I, II.

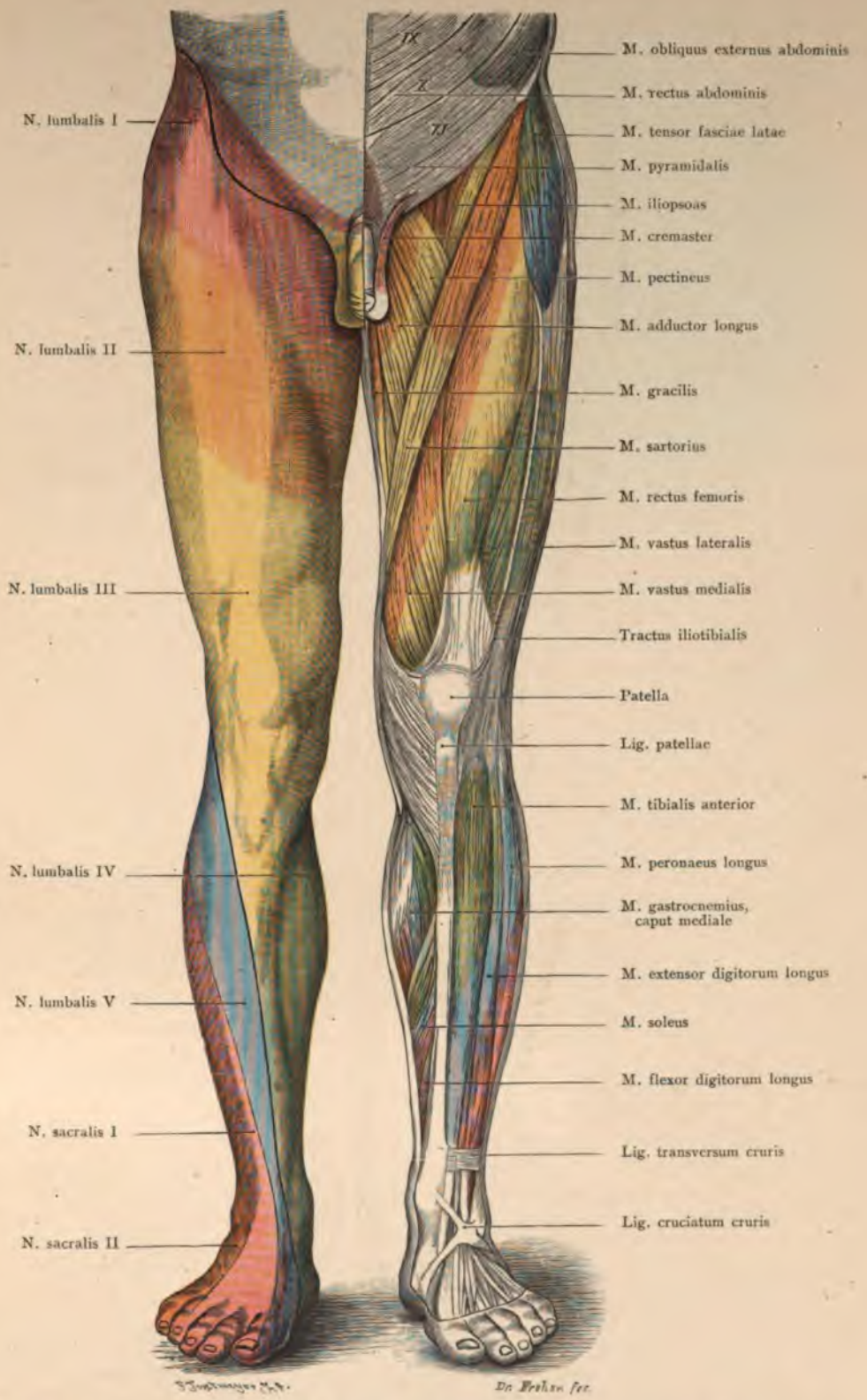

Fig. 204. Innervierung der Haut und der Muskeln der unteren Extremität, nach den Rückenmarksegmenten. Vorderseite.

$^1/_2$ der natürlichen Grösse.

Verlag von Gustav Fischer in Jena.

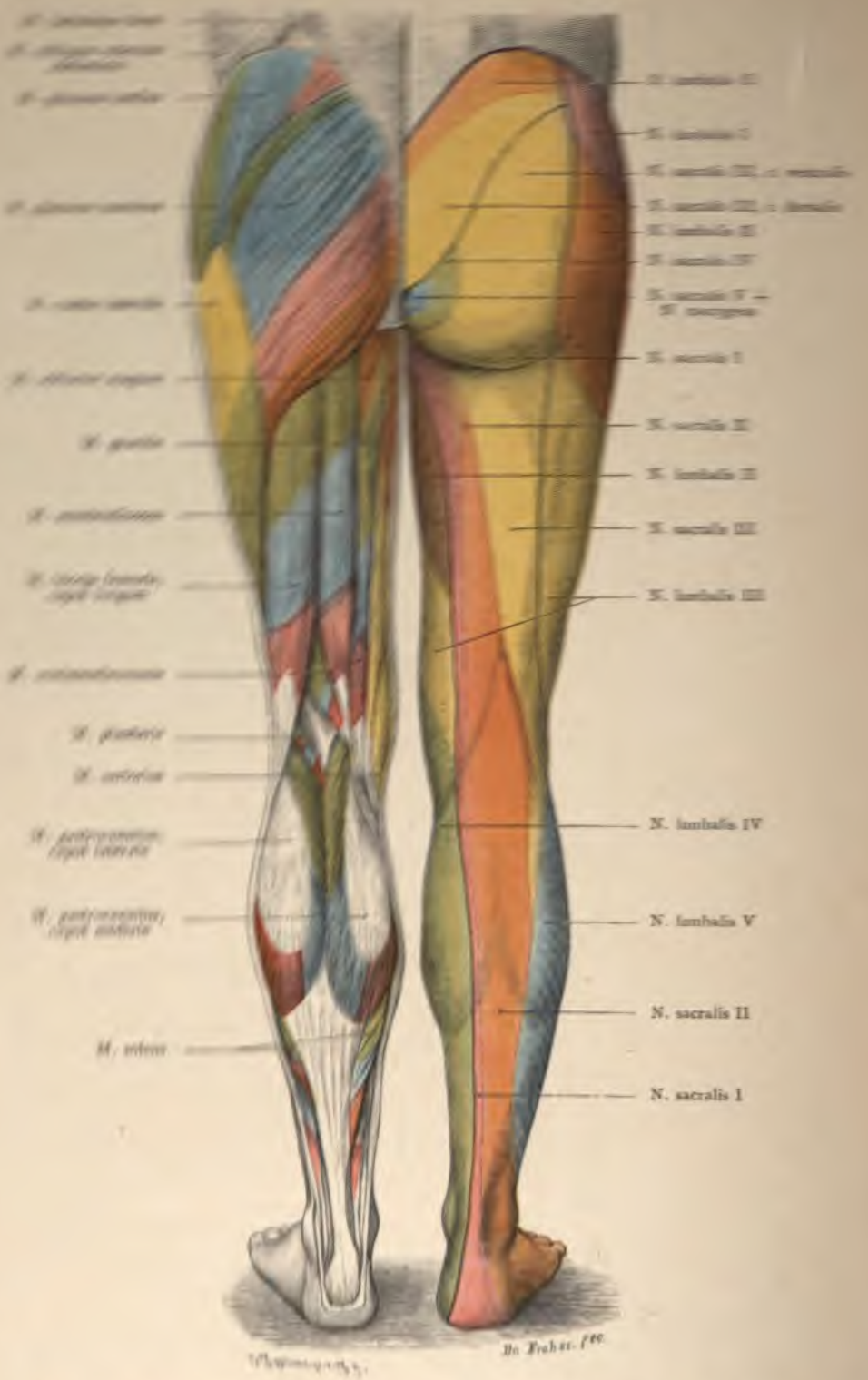

Fig. 205. Innervierung der Haut und der Muskeln der unteren Extremität, nach den Rückenmarksegmenten. Rückseite.

1/3 der natürlichen Grösse.

Verlag von Gustav Fischer in Jena.

Fig. 205. Innervierung der Haut und der Muskeln der unteren Gliedmassen nach den Rückenmarksegmenten. Rückseite.

Die Bemerkungen am Kopfe der vorigen Figur gelten auch für diese. Die verwickelte Grenzlinie gegen den Rumpf ist nicht besonders angegeben. Die bei der vorigen Figur am Unterschenkel zu sehende Axiallinie erscheint in der Fortsetzung nach oben auf der Rückseite des Oberschenkels bis zum Darmbeinkamm und geht anderseits, nachdem sie den inneren Knöchel von unten her umfaßt hat, auf die Rückseite des Unterschenkels über und strebt schließlich auf die Innenseite des Oberschenkels zu.

Auf der Rückseite der unteren Extremität sind die Verhältnisse noch verwickelter als auf der Vorderseite, weil für die Haut noch die dorsalen Elemente des Plexus sacralis hinzukommen, bei der Gesäßmuskulatur noch eine Trennung in die ventrale und dorsale Gruppe nötig ist.

Zur Flexionsgruppe gehören der M. obturator internus cum gemellis und der M. quadratus femoris, zur Extensionsgruppe vorn die Psoasgruppe, hinten die drei M. glutaei, M. tensor fasciae latae und piriformis. Mit den Segmentbezügen zusammengestellt: M. obturator internus 5, I, II. (III), M. gemellus superior 5, I, II, (III), M. gemellus inferior 4, 5, I, M. quadratus femoris 4, 5, I; der M. gemellus inferior schließt sich also dem M. quadratus femoris an, der M. gemellus superior dem M. obturator internus.

Zu der Extensorengruppe gehören M. psoas minor und major 1, 2, 3, (4), und M. iliacus 2, 3, 4. Bei der eigentlichen Hüftmuskulatur hat M. glutaeus maximus 4, **5**, **I**, II, die M. glutaeus medius und minimus 4, 5, I, der M. tensor fasciae latae 4, 5, der M. quadratus lumborum, portio iliaca, 1, 2, 3, (4).

Der motorische Teil des N. tibialis umfaßt die Oberschenkel-, Unterschenkel- und Fußmuskelgruppe. M. biceps femoris, caput longum, 4, 5, I (nach Bolk I, II), M. semitendinosus und semimembranosus 4, 5, I, M. adductor magnus, portio condyloidea, (3), 4, (5).

Für die oberflächliche Schicht der Wadenmuskulatur einschließlich des M. popliteus wird meist 4, 5, I, (II) angegeben, für die tiefe Schicht der Beugemuskeln 5, I, (II).

Die Endäste des N. tibialis enthalten in ihrem motorischen Teile 5, I, II, der N. plantaris medialis mehr 5, I, der laterale mehr I, II.

Die motorischen Fasern des N. obturatorius (2, 3, 4) ergeben im einzelnen M. obturator externus 3, 4, M. adductor magnus und minimus (2) 3, 4, M. adductor brevis 2, 3, 4, M. adductor longus 2, 3, M. pectineus (ausnahmsweise) **2**, 3, M. gracilis 2, 3, (4).

Die sensible Projektion ergibt für den N. cutaneus femoris posterior I, **II**, III, für den N. tibialis am Unterschenkel I, II, auch für die Fortsetzung des N. suralis als N. cutaneus dorsalis lateralis.

An der Fußsohle haben wir im sensiblen Teile des N. plantaris medialis 5, I, nach dem lateralen Fußrande zu im N. plantaris lateralis I, II.

Die Hautzweige des N. obturatorius enthalten ebenso wie der motorische Teil 2, 3, 4.

An der Rückseite des Kreuzbeins sind die R. dorsales der N. sacrales und des N. coccygeus zu nennen. Sie sind zusammenfassend mit den Farben für II und III dargestellt, obwohl namentlich die medialen Zweige der untersten Rückenmarksnerven sich ebenfalls in den unteren Partien des Gelb verzweigen. Genauer hätten sie also auch grün und blau, für den N. coccygeus sogar rot (als ersten und meist einzigen Abschnitt eines neuen Rückenmarksabschnittes) angegeben werden müssen. Aber auch beim ventralen Hautteile dieser Nerven, die den Plexus finalis trunci bilden, ist das Rot der Uebersicht halber weggelassen, im Blau des fünften Sacralnerven enthalten gedacht.

An der Außenseite der Hüfte kommt noch der N. iliohypogastricus in Betracht, über der Fascie des M. glutaeus medius (Schwalbe).

Druckfehler.

In den Unterschriften der Figuren 107/8 und 109/10 ist zu lesen: **Rückenmark-segmenten** statt Rückenmarkssegmenten.
Text 32 Z. 6 v. u. lies: 47 statt 17.
Text 42 Z. 11 v. u. lies: diesen statt diese.
Text 44 Z. 11 v. u. lies: Conjunctiva statt Conjuntiva.
Text 56 Z. 5 v. o. lies: schickt statt schiebt.
Text 57 und 58 Z. 3 v. o. lies: vier statt drei. — Absatz 3 Z. 2 lies: **mastoidea** statt mastodea. — Absatz 3 Z. 3 lies: ihm statt ihnen.
Text 64 Z. 4 v. o. lies: Speicheldrüse statt Speicheldrüsen.
Text 66 Z. 17 v. u. lies: der statt dem. — Z. 16 v. u. lies: Longus statt **Longissimus.**
Text 72 bei 4) lies: 70 statt 69.

Frommannsche Buchdruckerei (Hermann Pohle) in Jena. — 2535



LANE MEDICAL LIBRARY
STANFORD UNIVERSITY MEDICAL CENTER
STANFORD, CALIFORNIA 94305
FOR RENEWAL: PHONE 723-6691

DATE DUE

531
B245
1904
LANE
STORAGE